

血液透析患者に発生した腹直筋血腫の1例

伊木 勝道, 小沼 英史, 久保添忠彦, 山村 真弘, 林 次郎, 青木 真一,
竹尾 智行, 岩本 末治, 真嶋 敏光, 木元 正利, 山本 康久, 角田 司

外傷などの明らかな外力を伴わない非外力性腹直筋血腫は稀な疾患であり、他疾患として手術される場合もあり注意が必要である。最近、凝固異常疾患や、抗凝固療法中に発生する本症の報告が散見されるようになった。今回、我々は透析導入後に腹直筋血腫を発症した症例を経験したので本邦報告例を集計して報告する。症例は75歳の女性で、多発性結節性動脈炎による腎機能障害のため、ヘパリン使用による血液透析が行われていた。透析導入から約1週間後に右下腹部痛が出現し、腹部エコー、CTにて腹直筋血腫と診断した。ヘパリン使用による透析を中止し、手術すること無く保存的に治療し得た。本邦では1928年の茂木の報告を最初に、84例の報告があるが、その内、透析中の発症は3例に過ぎなかった。しかしながら、今後、透析療法施行患者が増えるにつれ本疾患も増加してくる事が予測されるため、十分考慮に入れるべき疾患と思われる。(平成10年8月17日受理)

Rectus Sheath Hematoma Occurred in a Case Receiving Hemodialytic Therapy

Katsumichi IKI, Eishi ONUMA, Tadahiko KUBOZOE, Masahiro YAMAMURA,
Jiro HAYASHI, Shinichi AOKI, Tomoyuki TAKEO, Sueharu IWAMOTO,
Toshimitsu MAJIMA, Masatoshi KIMOTO, Yasuhisa YAMAMOTO and
Tsukasa TSUNODA

Hemorrhage within the sheath of the rectus abdominis muscle is an uncommon cause of abdominal pain. The usual etiology is secondary to minor trauma in a patient who is received anticoagulants. Here we present a case of a rectus sheath hematoma occurred in patient during hemodialytic therapy using an anticoagulant drug (heparin), which was correctly diagnosed by computed axillary tomography (CT) of the abdomen. A 75-year-old woman was admitted to our hospital with renal failure due to polyarteritis nodosa. On the fourth day after admission, she was treated with hemodialysis using heparin and then became aware of a very tender mass in the right lower quadrant (RLQ) of abdomen. Ultrasonography and CT revealed a large mass localized in the right rectus sheath in the RLQ consistent with a spontaneous rectus sheath hematoma. She immediately received conservative therapy including discontinuation of heparin and a change to hemodialysis using nafamostat mesilate. Her pain and abdominal mass were slowly resolved. We have collected 84 cases of rectus sheath hematoma from the Japanese literature. Among them, only three cases have been reported as a complication of hemodialytic therapy. Recognition of the

factors predisposing a patient to such a hematoma among patients receiving hemodialytic therapy is essential. (Accepted on August 17, 1998) *Kawasaki Igakkaishi 24(2) : 113-118, 1998*

Key Words ① Rectus abdominis muscle ② Hemodialytic therapy
③ Hematoma ④ Rectus sheath hematoma ⑤ Heparin

緒 言

非外力性腹直筋血腫はしばしば急性の腹腔内疾患と紛らわしい症状を示す事で知られているが、比較的稀で確定診断のつかないまま手術を施行される例も珍しくない。本疾患は、腹壁動脈の解剖学的位置関係や、筋肉の急激な伸縮運動に起因して発症すると考えられているが、種々の血液疾患や抗凝固療法施行患者の発症例も報告されている。今回我々は透析療法中に発症した腹直筋血腫を経験し、手術する事無く治癒せしめ得たので、これまで本邦で報告された症例と併せ、若干の考察を加え報告する。

症 例

患者：75歳，女性

主訴：右下腹痛

現病歴：1995年7月27日多発性結節性動脈炎による腎機能障害のため、当院腎臓内科へ入院。プレドニゾロン(PSL)60 mg/day, シクロフォスファミド 50 mg/day の治療を受けていたが、腎機能の低下が著しく、7月31日ヘパリン使用による血液透析が開始された。8月7日午後3時頃、透析療法施行中に右下腹部の痛みが出現。次第に痛みが増強してきたため、急性腹症の診断で外科へ紹介となった。

現症：身長 148 cm, 体重：

38.5 kg, 血圧 180/110 mmHg, 脈拍92/分整。貧血をみるが黄疸なく、心肺に異常を認めなかった。右下腹部に15×5 cmの弾性軟、圧痛のある境界明瞭な腫瘤を触知した。Blumberg氏徴候および筋性防御は認めなかった。この腫瘤は正中を越えず、可動性はみられなかった。腫瘤の周囲に皮下出血斑はみられなかった。

血液検査成績：RBC $298 \times 10^4/\text{mm}^3$, Hb 8.2

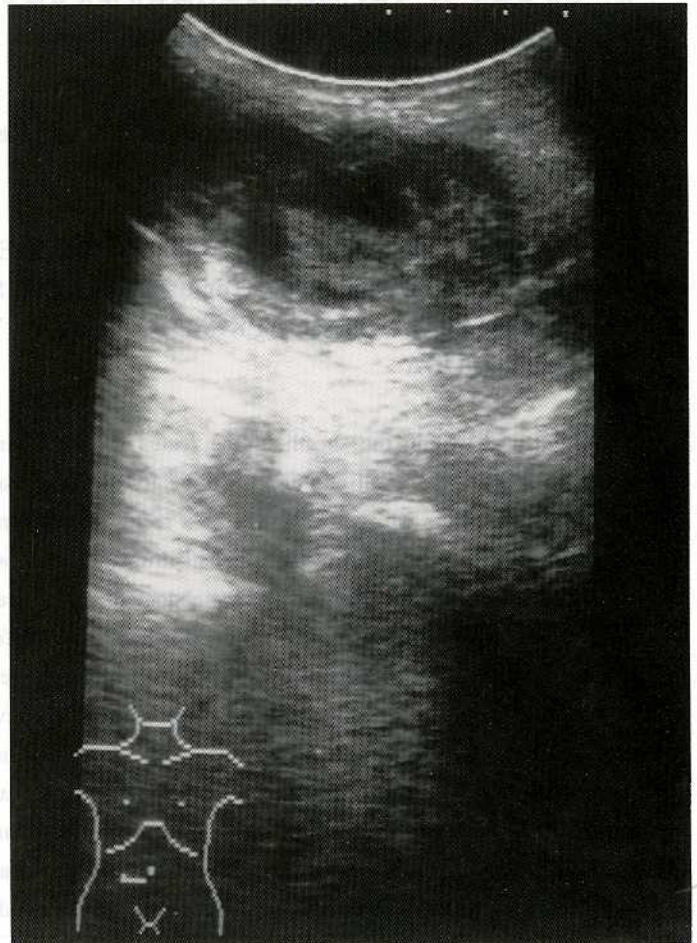

Fig. 1. Ultrasound of the abdomen revealed a discrete mass in the abdominal wall measuring 15.0×6.0 cm in size with high and low internal echoes.

g/dl と貧血を認めた。WBC $16,800/\text{mm}^3$ と高値を示していたが、ステロイド内服に伴う変化と考えられた。血小板は $18.4 \times 10^4/\mu\text{l}$ と正常範囲であった。BUN 111 mg/dl, Crn 4.1 mg/dl と腎機能の低下を認めた。凝固線溶系の検査ではプロトロンビン時間、部分トロンボプラスチン時間とも正常であった。

腹部超音波検査：右下腹部に $12.0 \times 4.5 \text{ cm}$ の紡錘形の腫瘤像を認める。内部エコーは不均一で、高エコー部と低エコー部が混在する、いわゆる mixed pattern を示した。腫瘤の下面を腹膜と思われる高エコー像が走行しており、腹壁内腫瘤と診断した (Fig. 1)。

腹部 CT 検査：単純 CT 像では腹直筋内に境界明瞭な腫瘤陰影が存在し、内部は density の異なる上下2層の鏡面構造を呈していた (Fig. 2a)。造影 CT 像では、造影剤の腫瘤内部への漏出が描出され、腹直筋血腫と診断した (Fig. 2b)。直ちにヘパリンの使用を中止し、メシル酸ナファモスタット塩 (フサン®) を用いた透析に変更し、保存的に加療した。次第に疼痛は消失し、腫瘤も縮小傾向がみられ、約3週間で触知困難となった。3週後の腹部 CT 像では腫瘤陰影の著明な縮小がみられた (Fig. 2c)。

考 察

明らかな外傷に起因しない腹直筋の出血、血腫は紀元前から

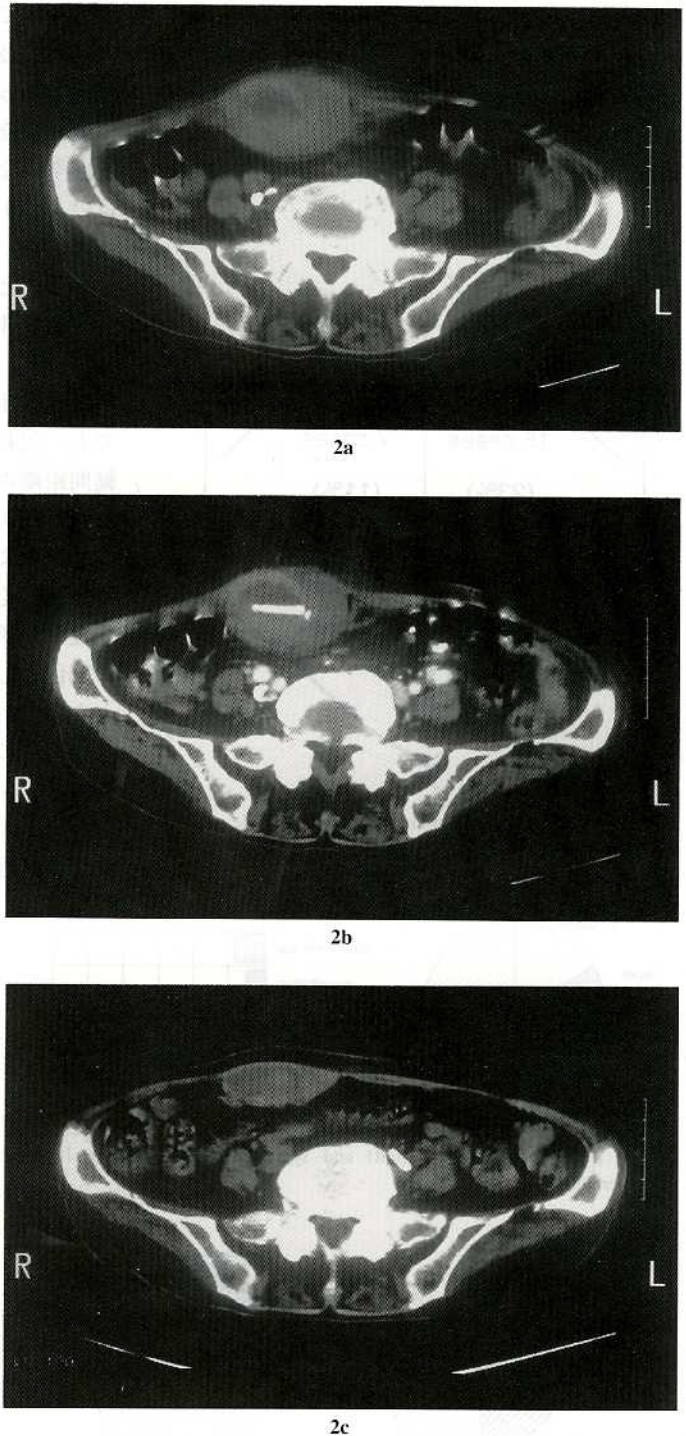


Fig. 2. Computed tomography scans of the abdomen.
 a ; Plain CT at the time of diagnosis of hematoma.
 b ; Enhanced CT at the time of diagnosis of hematoma.
 c ; Plain CT 3 weeks after conservative therapy.

知られているが、比較的稀な疾患で、本邦において我々が集計し得た限りでは1928年に茂木¹⁾が報告したのを最初に1995年までに84例の報告がみられた^{2)~23)}。

発症年齢/性別：年齢は記載の84例では16歳

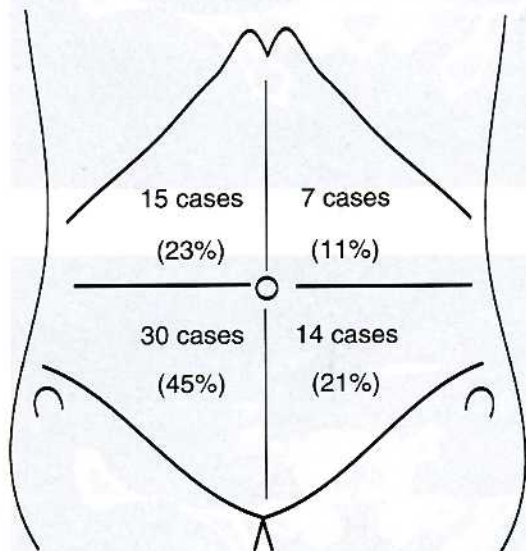


Fig. 3. Location of hematoma of rectus muscle in the Japanese literature.

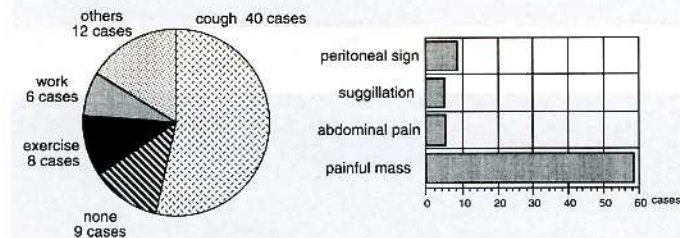


Fig. 4. Precipitating factors (left) and symptoms (right) in the Japanese literature.

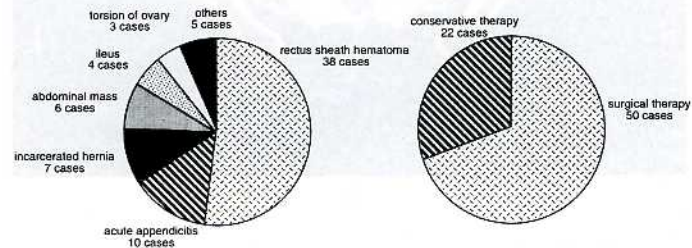


Fig. 5. Preoperative diagnosis (left) and treatment (right) in the Japanese literature.

から84歳で、平均年齢は46歳であった。男女比は記載の72例では27：45で中高年の女性に多い傾向であった。

発症部位：本症の発症原因として、腹直筋の解剖学的な特異性が考えられている。腹直筋にはいくつかの腱画があり、腱間距離が最も長い下方において筋肉の伸縮による厚さと長さの変化が最大となる。この部に咳やくしゃみといった急激な伸縮運動を伴うような誘因が加わることにより、筋肉内を走行する微細な血管群が切断され本症が発生するといわれる。今回の集計でも、記載の明らかな66例について見てみると腱間距離の長い右下腹部に集中して発症していた (Fig. 3)。

誘因および症状：本症の誘因として前述の如く、咳、くしゃみなどの腹部の急激な収縮を来す運動が挙げられるが、今回の集計でも咳がその誘因として最も多く、次いで誘因なし、運動となっていた。明らかな誘因が無いが、または不明のものが比較的多くを占めていた。呈示例においても明らかな直接的誘因は特定できなかった (Fig. 4)。本症の発症にはほんのささいな動作が誘因となり得る可能性があるためと考え

られた。症状としては疼痛が最も多く、それに一致して腫瘍が触知されるものがほとんどである。

最近、凝固異常疾患や、抗凝固療法中の患者において、本症発症の報告が散見されるので^{22)~28)}、このような出血性素因が本疾患の基礎疾患として重要と考えられる。また、フランスにおける prospective study では抗凝固療法中の患者での血腫出現率の増加が報告されており²⁵⁾、本邦における透析患者の発症例をみても^{29), 30)}、抗凝固療法が本疾患と何らかの関連を有していることが示唆される。

診断/治療：本症の診断はそ

の存在を念頭におけば比較的容易であるが、本症例の正診率は記載の明らかな73例中38例（52%）であった。超音波やCTが有用とされるが、それらを施行してもなおその正診率は75%にとどまっている（Fig. 5）。その理由として、腹膜刺激症状が前面に出る場合、腹腔内疾患と誤診されやすく、急性腹症として手術に移行する症例が多い事^{5)~10)}、本症が稀な疾患であり、常にその存在を念頭に入れないと診断がつかない事が考えられる。治療は保存的に行われるのが基本で、自験例でも透析中の凝固剤をヘパリンからメチル酸ナファモスタットに変更

することで治癒し得た。

ま と め

透析中に発生した腹直筋血腫の1例を経験した。外科的治療は必要とせず、保存的に加療し軽快した。ヘパリンによる透析と多発性結節性動脈炎が発症の背景になったと考えられた。本邦報告の84例中透析中の発症は3例にすぎなかったが、透析療法患者が増加している今日、本症のような抗凝固療法中の発生について今後注意が必要と思われる。

文 献

- 1) 茂木歳之助：咳嗽に因する腹壁出血に就いて。診断と治療 15：966-969, 1928
- 2) 川端啓介, 山川達郎, 三芳 端, 伊藤誠二, 沖浜裕司, 飯泉成司, 宇井義典, 杉 洋一, 鞍掛彰秀, 広沢邦浩：腹直筋血腫（rectus sheath hematoma）の2例。神奈川医学会誌 12：266, 1985
- 3) 前嶋 清, 大河原邦夫, 田中由紀夫, 木下仁一, 山口敏広, 小林愿之：特発性腹直筋血腫の1例と本邦報告例の統計的観察。日臨外医学会誌 25：1396-1401, 1976
- 4) 平井和雄, 田中真澄, 長島雅子, 常見修平, 松本真一, 梅原 誠：腹直筋血腫の3例。臨外 40：853-856, 1985
- 5) 竹之内直人, 伊藤義朗, 山本 悟, 渋谷智顕, 榎木良友：腹直筋断裂による血腫形成の1例。岐阜大医紀 34：1420, 1986
- 6) 植竹正彦, 鮫島博之, 伊藤 浩, 小松崎薫, 蘭田善之, 渡辺善徳, 後藤悦久, 生片英幸, 山田剛生, 松本文和, 上甲 宏, 平良朝秀, 湯本二郎, 舟山仁行, 佐藤茂範, 中田一郎, 田淵宗文, 徳毛公人, 西田清一, 湯本克彦, 金沢 築, 相馬哲夫：腹直筋血腫の2例。日救急医学会誌 10：406-408, 1989
- 7) 長野秀樹, 木元正利, 保田健太郎, 山本康久, 今井博之, 林 秀宣, 牟礼 勉, 岩本末治, 笠井 裕, 清水裕英, 瀬尾泰雄, 佐野開三：腹直筋血腫の1例。日臨外医学会誌 48：1168-1171, 1987
- 8) 真鍋 靖, 梶川愛一郎, 三宅秀則, 惣中康秀, 大和秀夫, 田中直臣, 露口 勝, 森本重利：腹直筋血腫の3例。徳島市民病院誌 2：111-113, 1988
- 9) 黒住品史, 堀井吉雄, 相崎雅弘, 岸成一郎, 安斎徹男, 石田常博：超音波およびCT検査が診断に有用であった特発性腹直筋血腫の1例。北関東医学 41：693-696, 1991
- 10) 阪本研一, 船戸崇史, 市橋正嘉, 多羅尾信, 後藤明彦：非外傷性腹直筋血腫の1例。日臨外医学会誌 53：1223-1227, 1992
- 11) 三宅崇雄：卵巣腫瘍捻転を疑わせた腹直筋血腫の1例。日産婦会関東連合地方部会報 53：115, 1991
- 12) 山本英治, 片桐義文, 前田雅裕, 乾 正彦, 伊藤春雄：腹直筋血腫の2例。岐阜大医紀 37：1007, 1989
- 13) 岡村教生, 伊勢田尚彦, 望月文朗, 国松正彦, 大塚英二, 依光好一郎：腹直筋血腫の2例。日臨外医学会誌 52：増316, 1991
- 14) 前川清明, 内藤綾彦：腹直筋血腫の1例。内科 69：736, 1992
- 15) 比嘉 司, 当山勝徳, 平安山英義, 武島正則, 慶田喜信, 大城直人：腹直筋血腫症例の検討。沖縄医学会誌 27：280-282, 1990
- 16) 岩本 忠, 松本慎一, 多田康之, 高田孝好：腹直筋血腫の1例。兵庫医学会誌 35：19-20, 1992

- 17) 高橋 修：腹直筋血腫の2例。青森自治医誌 21：18, 1993
- 18) 小島茂利, 榊 理沙, 塚本宣行, 鈴木透理：透析導入直前に非外力性腹直筋血腫の合併を認めた慢性腎不全の1例。臨床透析 9：761-763, 1993
- 19) 宇田憲司, 難波康男, 森岡 徹, 藤原恒弘：非外傷性腹直筋血腫の1例。広島医学 46：323-325, 1993
- 20) 吉岡 浩, 佐藤 真, 小西 勉, 神馬恒昭：特発性腹直筋血腫の2例。秋田医誌 45：96, 1993
- 21) 西 隆, 小沢正則, 落合浩平, 藤田正弘, 森谷 洋, 大山 仁：腹直筋血腫の2例。道南医誌 28：299-301, 1993
- 22) 藤原広和, 橋本 統, 成松芳明, 井戸邦雄, 小泉 淳, 中塚誠之, 大熊 潔, 藤倉雄二, 奥田茂男, 平松京一：非外傷性腹直筋血腫のCT, MRI所見。日本医放会誌 5：422, 1994
- 23) 梯 昭彦, 藤尾俊之：血小板血病で医原性に生じた腹直筋血腫の1例。日腹救医誌 14：741, 1994
- 24) Wegener ME, Ghani A：Rectus sheath hematomas in hematological disorders. *Am Surg* 60：424-426, 1994
- 25) Dupas B, Barrier J, Michel P, Rymer R, Paineau J, Venisse T, Fiche M, Rodat O, Grolleau JY：Diagnosis of hematomas in the retzius space during anticoagulant therapy. Prospective study (11 cases) 59：3115-3119, 1983
- 26) Hildreth DH：Anticoagulant therapy and rectus sheath hematoma. *Am J Surg* 124：80-86, 1972
- 27) Spits HB, Wyatt GM：Rectus sheath hematoma. *JCU J Clin Ultrasound* 5：413-426, 1977
- 28) Gocke JE, MacCarty RL, Foulk WT：Rectus sheath hematoma：Diagnosis by computed tomography scanning. *Mayo Clin Proc* 56：757-761, 1981
- 29) 高野 昌, 村山直弘, 鈴木民子, 猪 芳亮, 佐藤昭雄, 春山克郎, 池内駿之, 有森正樹：急性腹症にて入院を繰り返し肝内巨大血腫, 腹直筋血腫と診断した長期透析患者の1例。日腎会誌 25：1434-1435, 1983
- 30) 有井達郎, 高良聡子, 日台英雄：急性腹症を疑わせた腹壁内出血の2透析例。日腎会誌 22：671, 1989