

クモ膜下出血の急性期に可逆性収縮中期クリック音を呈した1例 —クリック音の起源に関する考察—

寒川 昌信, 谷口 真*, 田辺 潤*, 肥後 敦子**, 加藤 武彦*, 鼠尾 祥三, 沢山 俊民

クモ膜下出血発症後に広範な左室 asynergy を呈し, 急性期に聴取された収縮中期クリック音が, asynergy の改善とともに消失した症例を経験した. 心エコー図の経時的変化から, クリックの音源は乳頭筋不全による mitral complex の異常によるものと推測した. 虚血性心疾患によらない乳頭筋レベルの心筋障害によっても収縮中期クリックが出現する可能性あり, またクリックの成因を考える上で興味ある症例と考えられた.

(平成10年3月25日受理)

A Case of Subarachnoid Hemorrhage Associated with Reversible Midsystolic Click Sound

Masanobu SAMUKAWA, Makoto TANIGUCHI*, Jun TANABE*, Atsuko HIGO**, Takehiko KATO*, Shoso NEZUO and Toshitami SAWAYAMA

We describe a 49-year-old female who presented with a reversible midsystolic click in the acute phase of subarachnoid hemorrhage. This patient was admitted because of subarachnoid hemorrhage. On admission, a midsystolic click was heard at the cardiac apex. An electrocardiogram showed ST-segment elevation in many leads suggesting transmural myocardial injury. An echocardiogram disclosed severe hypokinesis of the left ventricular wall including the papillary muscle. This improved on the seventh day of admission, and the midsystolic click disappeared simultaneously. It was, therefore, suggested that the click was due to papillary muscle dysfunction, and that a reversible midsystolic click might be heard not only in ischemic heart disease, but also in left ventricular asynergy due to subarachnoid hemorrhage. (Accepted on March 25, 1998) *Kawasaki Igakkaishi* 23(4): 265-270, 1997

川崎医科大学 内科循環器部門
〒701-0192 倉敷市松島577

* 川崎医科大学附属川崎病院 内科

** 川崎医科大学 薬理学教室

Division of Cardiology, Department of Medicine,
Kawasaki Medical School: 577 Matsushima,
Kurashiki, Okayama, 701-0192 Japan
Department of Medicine, Kawasaki Medical
School, Kawasaki Hospital
Department Pharmacology

- Key Words** ① Midsystolic click
 ② Papillary muscle dysfunction
 ③ Subarachnoid hemorrhage

はじめに

僧帽弁由来の収縮中期あるいは後期クリックは、様々な基礎疾患が原因で出現する^{1), 2)}。たとえば急性の心筋虚血が生じた場合、以前には認められなかったクリックが出現すること、また虚血に伴う乳頭筋不全によって生じた僧帽弁閉鎖不全の雑音が虚血の改善と共に減弱・消失することも経験される。しかし急性出現した収縮中期クリックが、短期間の経過で消失したとする報告はみられない³⁾。

今回、クモ膜下出血で広範な左室 asynergy を呈した症例において、急性期に聴取された収縮中期クリックが、asynergy の改善とともに短期間で消失した経過が観察された。クリックの成因は、乳頭筋不全に伴う mitral valve complex の異常に起因するものと推測したので報告する。

症例

患者：49歳、女性

主訴：意識障害

現病歴：1988年12月22日、午前6時30分、炊事中突然意識消失をきたし、救急車で搬送された。意識レベルの低下と左半身麻痺から脳血管障害が疑われ、頭部CT所見よりクモ膜下出血と診断された。また同時期に記録された心電図でSTの上昇もみられ緊急入院した。

身体所見：意識は昏迷状態で髄膜刺激症状と左半身不全麻痺を認めた。血圧190/100mmHg、脈拍84/分、整。心雑音はなかったが、心尖部で明瞭な収縮中期クリックを聴取した。その他、胸・腹部に異常所見はなかった。

既往歴：特記すべき事なく、高血圧の明らかな既往はない。

検査所見：心電図 (Fig. 1) では aV_R と V₁ を除くすべての誘導でSTが上昇し、胸部X線写真で左室と大動脈が拡大し、心胸郭比は56%であった。心音図 (Fig. 2A) では聴診所見に一致して心尖部で収縮中期クリックが記録された。心エコー図 (Fig. 3A) では広範な左室 asynergy がみられた。すなわち、左室心尖部は akinesia で、前壁・後壁・側壁に hypokinesia を認め、左室短軸像では乳頭筋レベルは severe hypokinesia であった。明らか僧帽弁逸脱はなかったが、カラードプラー法で軽度の僧帽弁逆流が認められた。

入院後の経過 (Fig. 4)：心エコー上の左室 asynergy と T1心筋シンチでの集積低下の所見

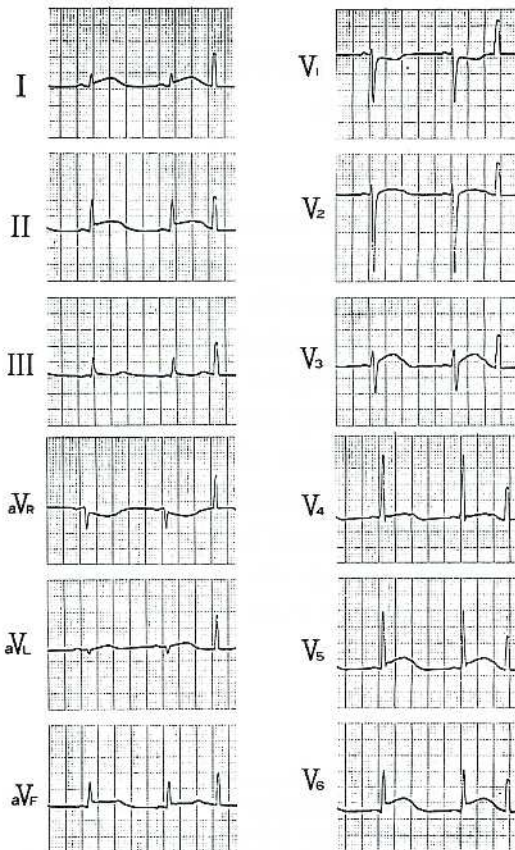


Fig. 1. Electrocardiogram shows ST-segment elevation in many leads.

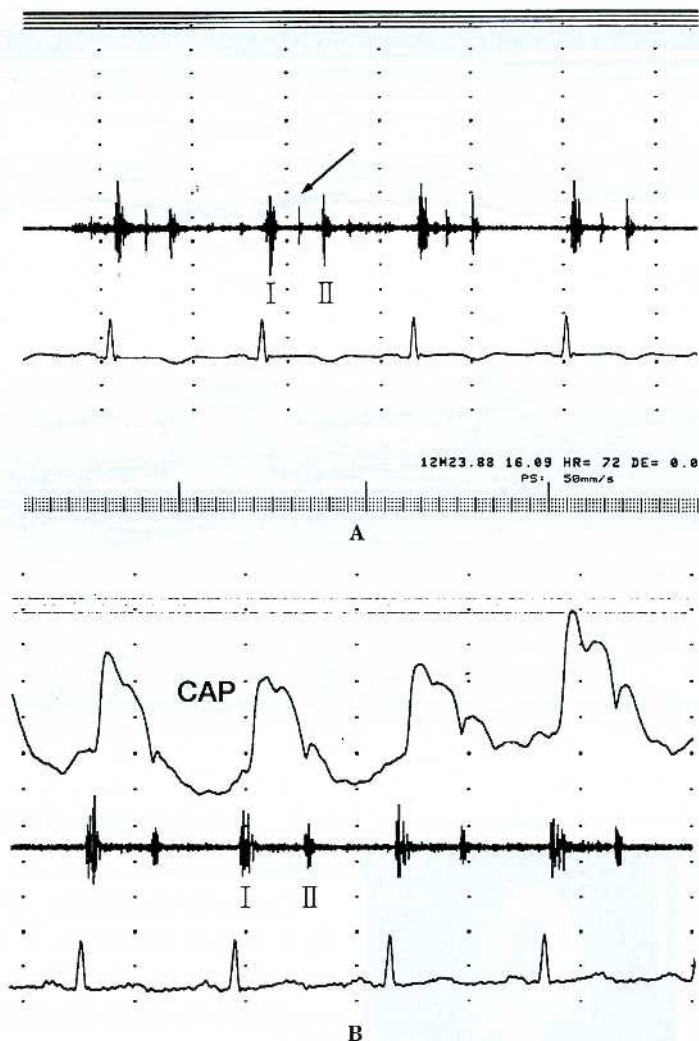


Fig. 2. Phonocardiogram recorded at apex.

A: On admission, midsystolic click is recorded (arrow)

B: On seventh day, midsystolic click was disappeared.

から、心電図のST上昇は、貫壁性の心筋障害によると考えた。一方、収縮中期クリックは asynergy に伴う乳頭筋不全に起因するものと推測した。

ST上昇は入院5時間後に基線に復した。収縮期クリックは第7病日には急に消失した(Fig. 2B)。第2病日の心エコー図では、心尖部は akinesis のままであったが、下後壁・側壁は mild hypokinesis に改善していた。その後左室壁運動は日増しに改善し、クリックの消失した第7病

日には乳頭筋レベルの壁運動は正常化していた(Fig. 3B)。第20病日の201-T1心筋シンチグラムでは集積低下は心尖部に限局するのみにまで改善していた。なお、第30病日の冠動脈造影では有意冠狭窄はなく、左室造影でも心尖部に hypokinesis を残すのみで左室駆出率は64%と良好であった。

考 察

心筋虚血によって僧帽弁逸脱が生じ、収縮期クリックや収縮期雑音を伴う例がある。乳頭筋に虚血が及ぶと僧帽弁閉鎖不全が出現し、逆にそれが改善するとその雑音は減弱したり消失する¹⁾。冠動脈疾患が雑音を伴わないクリックの原因となり得るか否かに関し論争を呼んでいるが^{2), 4)}、1971年 Steelman ら³⁾は冠動脈疾患と収縮期クリックの関係について報告した。それによると、冠動脈疾患患者15例に僧帽弁由来の収縮中期クリックを聴取し、13例に心音図が記録され、4例に収縮後期雑音を、1例に全収縮期雑音を認めた。クリックは冠動脈疾患の発症前

には聴取されなかったことから、クリックの成因は虚血が原因で乳頭筋不全がおり、このため、redundant となった(冗長化した)腱索が収縮期に“ぴんと張る”ことによりスナップ音が生じるためとした。従って、収縮期クリックを聴取した場合は、基礎疾患として冠動脈疾患の存在も考慮すべきであると結論している。虚血由来の乳頭筋不全による僧帽弁閉鎖不全は可逆性のこともあるが、Steelman らの論文では虚血が改善した後にクリックが消失したという事実は

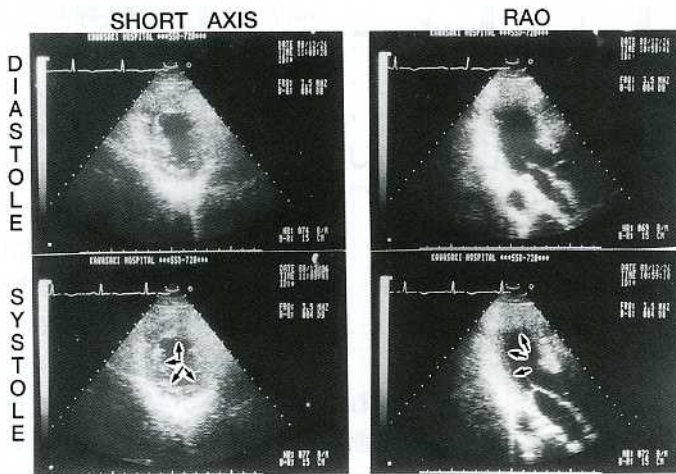



Fig. 3A. : Echocardiogram on admission, demonstrates wall motion abnormalities of the left ventricle including papillary muscle. (arrow)

Upper : M-mode echocardiogram

Bottom : Two-dimensional echocardiogram

なく、クリックの経過に関する記載もみられない。

今回呈示した症例では、クモ膜下出血に伴なう広範な asynergy があり、収縮期クリックの聴取し得た時期 (第6病日まで) は、乳頭筋レベルが severe hypokinesis を示していたことから、クリックの成因は乳頭筋不全に起因する mitralcomplex の異常に起因するものと考えられた。乳頭筋レベルの壁運動の正常化に一致してクリックが消失した事実も、乳頭筋由来のクリックを推測させるものである。クモ膜下出血の急性期に左室 asynergy が出現することがあるが⁵⁾、左室 asynergy に伴って収縮期クリックが聴取されたとする報告はみられない。この理由

10). 本例の asynergy も上記の原因によって生じたものと推測された。

ま と め

クモ膜下出血の急性期に広範な心筋 asynergy

を示し、収縮期クリックを呈した症例を報告した。クリックは乳頭筋不全に起因したものと考えられ、asynergy の改善とともにクリックも消失した。可逆性クリックは虚血性心疾患によらない心筋 asynergy によっても生じる可能性がある。

文 献

- 1) Tabel ME : Clinical phonocardiography and external pulse recording. 3 rd ed, Chicago, Year Book Medical. 1978, pp 84-88
- 2) Jeresaty R : Mitral valve prolapse-click syndrome. Prog Cardiovasc Dis 15 : 623-652, 1973
- 3) Steelman RB, White RS, Mayor MC, Hill JC, Nagle JP, Cheitlin MD : Midsystolic clicks in arteriosclerotic heart disease. Circulation 44 : 503-515, 1971
- 4) Jeresaty RM, Liss JP : Midsystolic clicks and coronary heart disease. Chest 63 : 297-298, 1973
- 5) Hanlin LR, Kindred LH, Beauchamp GD : Reversible left ventricular dysfunction after subarachnoid hemorrhage. Am Heart J 126 : 235-240, 1993
- 6) Roelandt J, Willems J, Von Der Hauwaert LG : Clicks and sounds (whoops) in left sided pneumothorax. Dis Chest 56 : 31-36, 1969
- 7) Frost J : Phonocardiographic studies on gallop rhythm. Acta Med Scand 133 : 268-276, 1949
- 8) Tobias SL, Bookatz BJ, Diamond TH : Myocardial damage and electrocardiographic change in acute cerebrovascular hemorrhage : A report of three cases and review. Heart Lung 16 : 521-531, 1987
- 9) Pollick CP, Cujec B, Parker S, Tator C : Left ventricular wall motion abnormalities in subarachnoid hemorrhage : An echocardiographic study. J Am Coll Cardiol 12 : 600-605, 1988
- 10) Handlin LR, Kindred LH, Beauchamp GD, Vacek JL, Rowe S : Reversible left ventricular dysfunction after subarachnoid hemorrhage. Am Heart J 126 : 235-240, 1993