血管芽細胞腫（中川）

延藤　俊子，幸田　衛，植木　宏明

8歳，男児の背部に生じた血管芽細胞腫（中川）を報告した．3年前より背部に軽度の圧痛を伴った紅斑が出現し，徐々に拡大するため当科を受診した．初診時，左肩甲骨下縁に手掌大の暗赤色浸潤性局面があり，局面の一部には丘疹を伴っていた．局所の発汗亢進は明らかではなかった．組織像では真皮上層から深層にかけて，惰円形の核を持った血管内皮細胞類似の細胞が巣状に増殖し，小管腔を多数形成していた．管腔内には赤血球を認め，腫瘍細胞には異型性や核分裂像は見られなかった．以上より本症例を血管芽細胞腫と診断し，無治療にて経過観察を行った．本症の予後と治療適応につき検討を加えた．

（平成5年10月2日採用）

Angioblastoma（Nakagawa）

Toshiko Nobutoh, Mamoru Kohda and Hiroaki Ueki

A case of angioblastoma (Nakagawa) in an eight-year-old boy was reported. He first visited our outpatient clinic with a chief complaint of a reddish plaque with slight tenderness on his back. This lesion had slowly gown for three years. A hand-sized, reddish, infiltrated plaque with some papules was noted on the lower edge of left scaplal area. Hyperidorosis was not evident. Histologically, there was proliferation of endothelial cells from the upper to lower dermis in nests which had oval nuclei. A number of small canals with several RBCs in them were observed. The tumor cells showed neither atypia nor mitosis. We diagnosed it as an angioblastoma and followed him without any treatment.(Accepted on October 2, 1993) *Kawasaki Igakkaishi 19(3): 249—252, 1993*

Key Words　① **Angioblastoma**　② **Natural course**　③ **Radiation therapy**

はじめに

血管芽細胞腫は1949年に中川によって提唱された疾患[1]で，本邦では良性の血管腫と悪性の血管肉腫の中間に位置する血管腫として認識され，本邦ではこれまでに130数例の報告がある．欧米においては本疾患名での報告はなく，深部に存在するcapillary hemangiomaとして良性疾患と認識されているようである．今回，われわれは8歳，男児の血管芽細胞腫を経験し，その予後の実際と治療について文献的検討を加え，ここに報告する．

川崎医科大学　皮膚科
〒701-01 倉敷市松島577

Department of Dermatology, Kawasaki Medical School:
577 Matsushima, Kurashiki, Okayama, 701-01 Japan

症　例

症　例：8歳，男児．

主　訴：背部の紅色局面．

既往歴：1歳3カ月の時，川崎病に罹患したが，その後の定期検診では異常を指摘されていない．

現病歴：3年前より背部に軽度の圧痛を伴った紅斑が出現し，徐々に拡大傾向にあるため当科を受診した．

現　症：左肩甲骨下縁に手掌大の不整形を呈する暗赤色浸潤性局面を認めた(**Fig. 1**)．周囲との境界は比較的明瞭で，色調の濃淡を伴っていた．病変部には，表皮にほとんど変化を認めず淡紅色を示す部位や，暗赤色で粟粒大の丘疹状に隆起した部位，またその中間的様相を呈する部位があり，それらが融合して網目状の紅色局面を形成していた．自発痛はないが，軽度の圧痛を認めた．局所の発汗亢進は明らかではなかった．

組織所見：病変部中央より生検を行った．表皮には変化を認めず，真皮上層から深層，皮下脂肪織の直上にかけてやや好塩基性を示す細胞が巣状に多数増殖し，真皮深層の血管は一部拡張していた(**Fig. 2**)．増殖している細胞は紡錘形から惰円形の核を持った血管内皮細胞類似の細胞で，多数の小さな管腔を形成していた(**Fig. 3**)．管腔の内部には赤血球を有するものが認められた．腫瘍細胞に著明な異型性はなく，核分裂像も認めなかった．神経組織や汗器官がこれらの細胞塊に近接して見られるが，異常所見は見られなかった．

治療および経過：以上より本症例を血管芽細胞腫(中川)と診断し，自然消退を期待し経過観察を行っている．

考　按

血管芽細胞腫については本邦においてこれまでに130数例の報告があり，いくつかの統計的報告[2)~4)]がなされている．それらを総括すると，本症の発症は生後1年以内が70%を占め，生下時に皮疹が見られるものが19%に及ぶ．その一方で，10歳以上に発症する遅発例も25%に見られ，その中には最高72歳発症という例もある．特に好発部位はなく，性差も認めない．

症状として最も問題になるのが圧痛の有無であるが，これは67%に見られ，また，局所多汗も多く64%の例で認められる．自然消退は10～20%に見られ，自然消退傾向を示す症例の大部分は生後6カ月以内に発症し，発症後2年以内に消退傾向を示している．一般に本症は，良性の血管腫と悪性の血管肉腫との中間に位置する腫瘍とされているが，局所再発は見られても転移を生じた症例はなく，予後は良好である．発症後約60年間放置されていた症例においても，悪性化の徴候はなく，光顕的にも他の乳児，幼小児に見られたものと同様の所見であった[5)]．

本症の治療の第一選択に関しては，自然消退を待って当分は経過観察を行うべきであるとする考えと，早期より積極的に放射線治療（軟X

Fig. 1. A hand-sized, reddish, infiltrated plaque on the lower edge of the left scaplal area

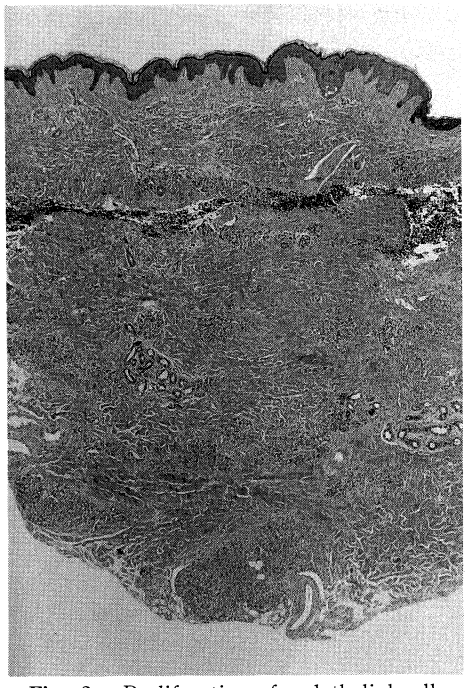

Fig. 2. Proliferation of endothelial cells from the upper to lower dermis. (HE stain, ×40)

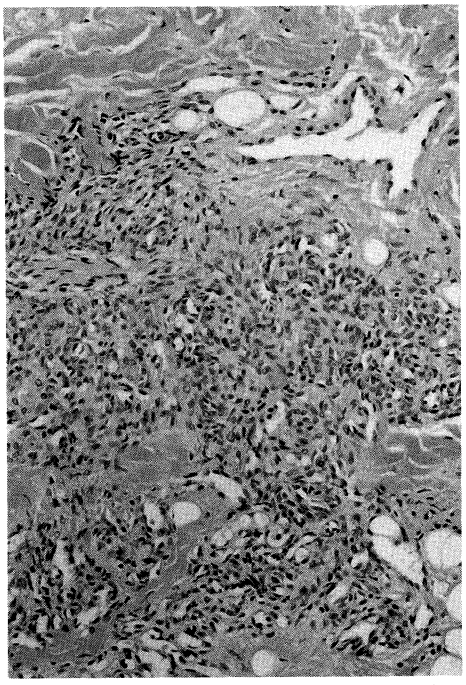

Fig. 3. A number of small canals with several RBCs in them were observed. The tumor cells showed neither atypia nor mitosis. (HE stain, ×200)

線少量照射）を行うべきであるとする考えとがある．

放射線治療を選ぶ根拠には，本症の強い圧痛があげられている．圧痛のために患児はおむつ交換時に号泣したり，体動制限を受けたりすることがあり，このことによる保護者の不安と苦痛も考慮にいれ，積極的に加療を行っていくべきだと考えられている．しかし，放射線治療による皮膚萎縮や瘢痕形成なども完全には否定できず，また放射線治療後に局所再発が起こることも多い．放射線治療に関して記載のあった症例が1984年にまとめられているが，それによると放射線治療を施行した症例11例の内，5例に再発が見られ，中には再発と照射を数度に渡って繰返している症例もあった[6]．

現在，本症に対する放射線治療は軟X線の少量照射が主流であり，1回200R～400Rを2～4週間隔で3，4回照射すると圧痛の著明な軽減や腫瘍の縮小が見られる．また照射直後に効果が明かでなかった場合でも，照射後数カ月から効果の現れることもある．しかし，これらの治療によって腫瘍が完全に消失することは稀で，むしろ圧痛の軽減や腫瘍の縮小を目標におくのが妥当であると思われる．

以上を考えあわせて本症の治療方針について考えた．第一選択としてはやはり自然消退を持つべきであろう．本症の67％に圧痛が見られるものの，実際に日常生活に支障をきたす程の症状を示すものはそれほど多くはない．治療を行っても再発や皮膚障害の可能性があること，少なくとも10～20％に自然消退があることを考えあわせれば，数年の経過観察は必要である．この場合には保護者の不安を軽減し不必要なドクターショッピングをさけるために，本症が良性腫瘍であり転移などの心配がないことや，自然消退には2～3年待つことなど，保護者への充分な説明が必要となる．軟X線照射は圧痛が強く日常生活に困難が生じる場合にのみ適応とし

たい．この場合も腫瘍の消失ではなく症状の軽快を目標とし照射後に現れる効果にも期待して，むやみに過剰な照射をしないように配慮が必要である．

文　献

1) 中川　清：皮膚血管芽細胞腫の1例．日皮会誌 59：92—94，1949
2) 田淵富張，荒尾龍喜：いわゆる血管芽細胞腫．西日皮膚 42：582—586，1980
3) 里見　至，田中洋子，村田譲治，藤沢竜一：血管芽細胞腫（中川）の1例．皮膚臨床 23：703—709，1981
4) 狩野葉子，中条知孝，長島正治：血管芽細胞腫—自然消退を確認した症例—．皮膚臨床 24：1123—1127，1982
5) 徳橋　至，井橋直美，森田　誠，村上正之，下田祥由，関健次郎，石川英彦，廻神輝家：いわゆる血管芽細胞腫（中川）の1例．皮膚臨床 31：1393—1398，1989
6) 上野賢一，高橋秀東，佐久間満里子：皮膚放射線療法入門（X）．西日皮膚 46：931—937，1984