

頸部正中に発生した腫瘍 2 症例 — 正中頸嚢胞の取り扱いについて —

佐原慶一郎, 森口 隆彦*, 岡 博昭**, 河村 進, 太田 茂男*,
牟禮 理加

正中頸嚢胞 1 例および頸部正中に発生した皮様嚢腫 1 例を経験した。

正中頸嚢胞を頸部正中に発生する皮様嚢腫や異所性嚢胞と見分けることは重要であるが、容易なことではない。

また、正中頸嚢胞の摘出が不十分である場合、再発は免れない。

Sistrunk 法は理想的な手術法であり、もしこの方法で適切に手術が行われれば、良い結果が得られるであろう。
(平成 2 年 10 月 17 日採用)

Two Cases of Midline Cervical Mass — Evaluation and Management of a Thyroglossal Duct Cyst —

Keiichiro Sahara, Takahiko Moriguchi*, Hiroaki Oka**,
Susumu Kawamura, Shigeo Ohta* and Rika Mure

One case of thyroglossal duct cyst and one case of dermoid cyst at the midline neck were treated in our department.

Although it is important to distinguish a thyroglossal duct cyst from a dermoid cyst or an ectopic cysts, it is difficult to distinguish midline cervical masses.

When the removal of a thyroglossal duct cyst is incomplete, recurrence is inevitable.

The Sistrunk procedure is the ideal operative method. This procedure, when properly performed, will achieve cure of all such cysts. (Accepted on October 17, 1990)

Kawasaki Igakkaiishi 16 (3・4) : 315—321, 1990

Key Words ① Midline cervical mass ② Thyroglossal duct cyst
③ The Sistrunk procedure

川崎医科大学附属川崎病院 形成外科
〒700 岡山市中山下2-1-80

* 川崎医科大学 形成外科

** 三豊総合病院 形成外科

Department of Plastic and Reconstructive Surgery,
Kawasaki Hospital, Kawasaki Medical School : 2-1-
80 Nakasange, Okayama, 700 Japan
Department of Plastic and Reconstructive Surgery,
Kawasaki Medical School
Department of Plastic and Reconstructive Surgery,
Mitoyo General Hospital

はじめに

日常臨床において、頸部正中に発生した腫瘤に遭遇する機会は少なくない。正中頸嚢胞もその一つである。正中頸嚢胞は一般に悪性腫瘍との鑑別診断上重要な疾患であり、それ自体再発などの問題もあるため、その取り扱いには慎重でなければならない。

今回私たちは、正中頸嚢胞1例と、頸部正中に発生し術前診断が困難であった皮様嚢腫1例を経験したので、最近の正中頸嚢胞の取り扱いを含め、若干の考察とともに報告する。

症 例

患者1：5歳10カ月、男児 (Fig. 1a)

主 訴：頸部の無痛性腫瘤

現病歴：2歳頃、母親が頸部正中よりやや左側にかけてピンポン玉大の腫瘤があるのに気付くも自覚症状を欠くため放置。その後炎症を起こし発赤腫脹、圧痛を認めるようになったため5歳2カ月時に当科受診となった。

家族歴：特記すべきことなし

既往歴：特記すべきことなし

身体所見：初診時、腫瘤の大きさは5×4 cm、境界明瞭、表面平滑で発赤と圧痛を認めた。抗生剤の投与で一時的に軽快したが、すぐ

に炎症を繰り返すため、手術の適応であると判断した。

CT所見：頸部正中よりやや左側にかけて、直径約3 cmの腫瘤陰影を認めた。周囲の筋組織よりやや low density で舌骨に連続していた (Fig. 1b)。

超音波所見：2.7×2.2×2.0 cm大で cystic な腫瘤像を認めた (Fig. 2a)。

RI シンチ所見：甲状腺は腫瘤に圧迫されやや外側に偏位していたが、特に異常は認められなかった (Fig. 2b)。

治療：全身麻酔下に摘出術を施行した。腫瘤は広頸筋筋膜上に存在し薄い被膜に覆われ、緊満した状態であった。剝離操作中に穿孔し、白色ゼリー状の内容物が流出した。腫瘤と舌骨との連続性を断たないように周囲より剝離し、舌骨の中央部を約1.5 cm 含めて切除した。

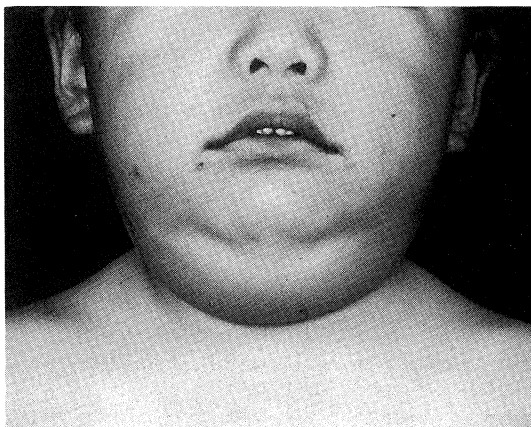
病理標本では、一部に線毛を有する上皮で囲まれた嚢胞が見られ、内部にはムチンの貯留が認められた。病理診断は正中頸嚢胞で、術後1年を経過するが再発はない。

患者2：18歳、男性 (Fig. 3a)

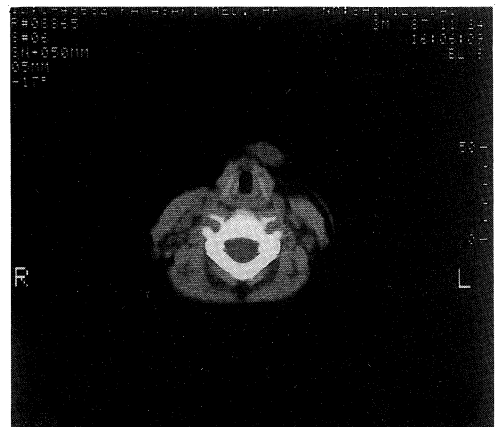
主 訴：頸部の無痛性腫瘤

現病歴：2～3歳頃より頸部正中に腫瘤を認めるも症状を欠くため放置。炎症の既往はない。

既往歴：特記すべきことなし



a



b

Fig. 1. Photograph and neck CT scan on admission

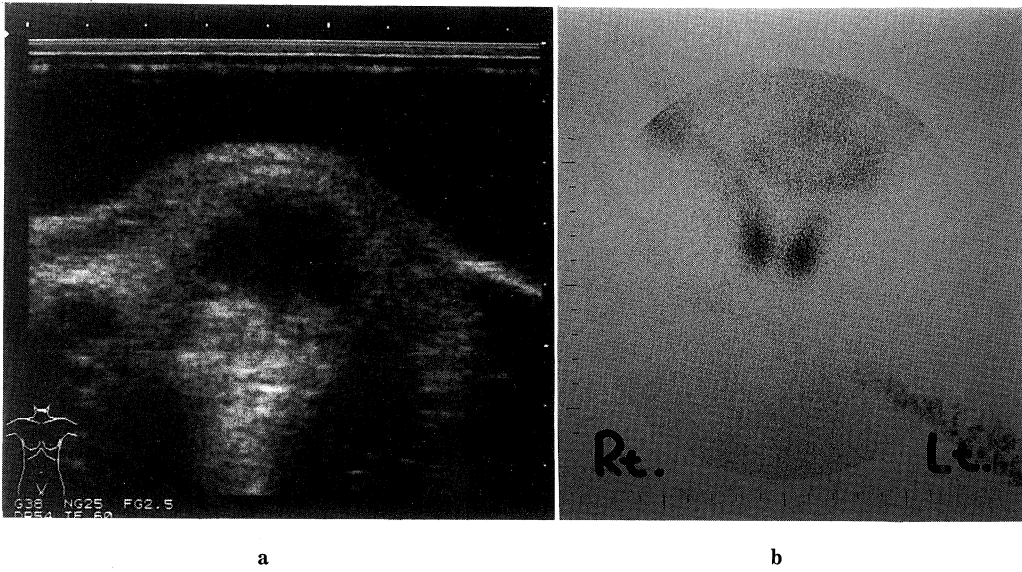


Fig. 2 a. Echogram of the mass
b. Scintigram of the thyroid gland ($^{99m}\text{TcO}_4^-$)

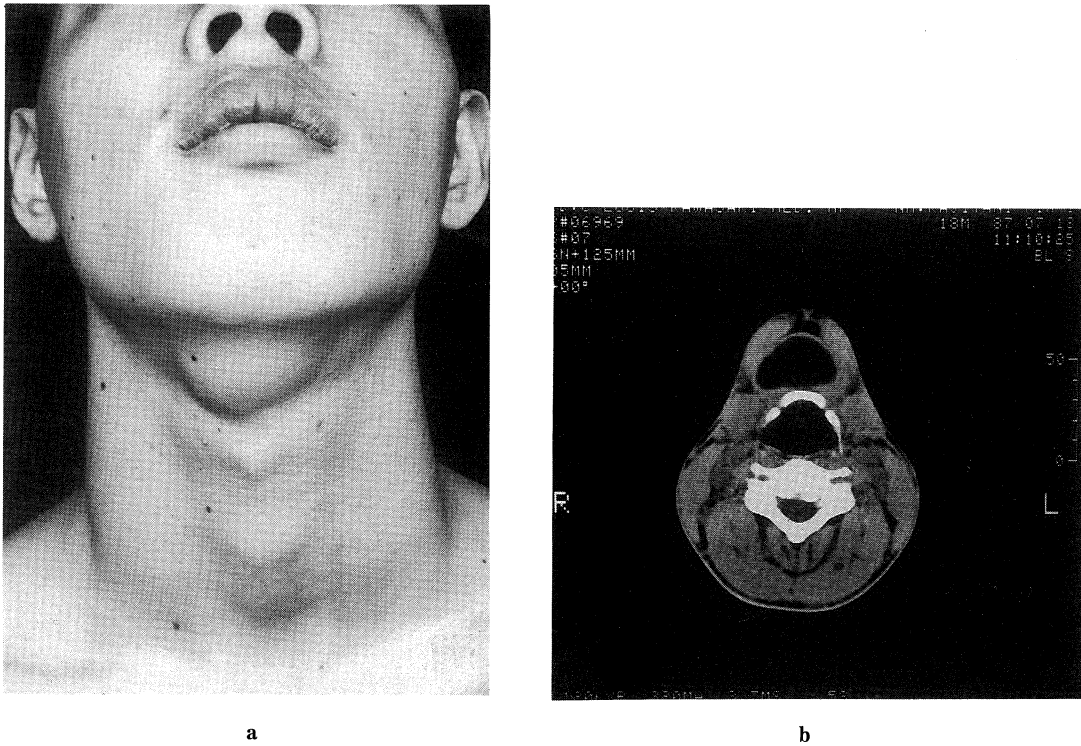


Fig. 3. Photograph and neck CT scan on admission

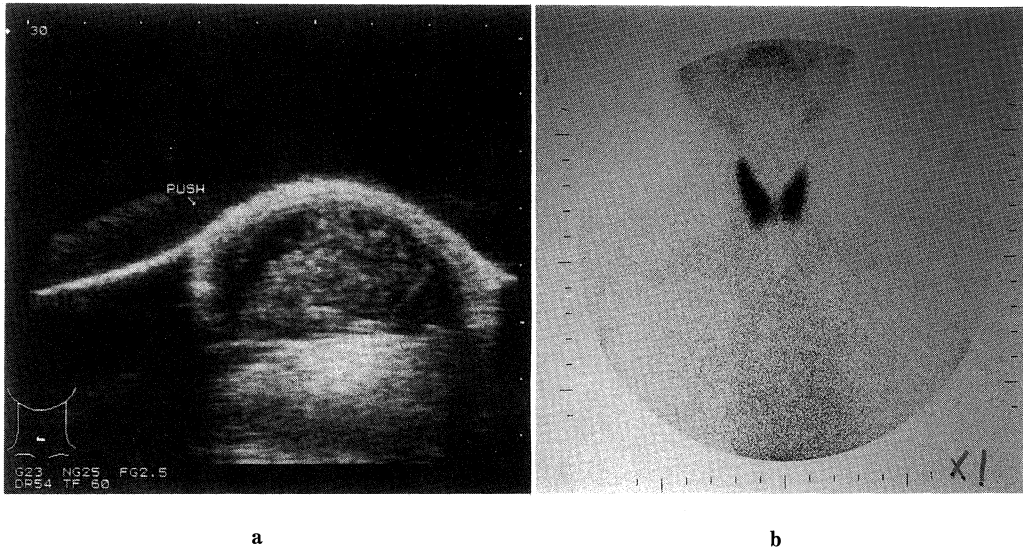


Fig. 4 a. Echogram of the mass showing irregular internal density
 b. Scintigram of the thyroid gland ($^{99m}\text{TcO}_4^-$)

家族歴：特記すべきことなし

身体所見：初診時、腫瘤の大きさは直径約4 cm、境界明瞭、表面平滑で柔軟な腫瘤を認めた。炎症症状等はなく、外瘻孔も認められなかった。

CT所見：頸部正中に直径約3.5 cmのlow densityな腫瘤陰影を認めた。舌骨との連続性は不明であった (Fig. 3b)。

超音波所見：辺縁整でcysticな腫瘤像を認め、内部構造は不均一であった (Fig. 4a)。

RIシンチ所見：甲状腺は正常で、異常所見は認められなかった (Fig. 4b)。

治療：全身麻酔下に摘出術を施行した。症例1の場合とは異なり厚い被膜で覆われた腫瘤であった。舌骨との連続性は不明で、肉眼的に瘻管や索状物は認められなかった。病理標本では嚢胞の内面は重層扁平上皮で覆われ、周囲には毛包、皮脂腺、汗腺などが混在しており、病理診断は皮様嚢腫であった。

考 察

一般に甲状舌管は胎生10週頃までに萎縮して内腔を失い、索状化して消失するとされている。

この甲状舌管の内腔が開存し、管腔内に上皮組織が残存し嚢胞が形成されたものが正中頸嚢胞である。

先天性疾患にもかかわらず、青壮年期にも発症がみられる。これは発育増大が緩慢なことから大人になってから気付くことも少なくないからであろう。

また、性差は男性が2倍程多いとする報告が多数を占めるが、男女差なしとするものもある。^{1)~5)}

発生部位は、舌盲孔より胸骨上窩までのいずれの部位にも生じ得る。舌骨前面および舌骨と甲状軟骨の間に発生するものが多く、両者で約80%、舌骨上部と甲状軟骨下部のものが各10%程度である (Fig. 5)。

臨床的には無痛性の腫瘤を主訴とし、その他の症状を欠く場合が多い。腫瘤の性状は、球形ないし楕円形で境界明瞭、表面平滑で弾力性に富み波動を触れる。また、上気道炎などを契機に腫脹・消退を繰り返したり、疼痛を生じることがある。

病理標本において嚢胞壁の性状は立方円柱上皮の場合が多いが、重層扁平上皮や移行上皮か

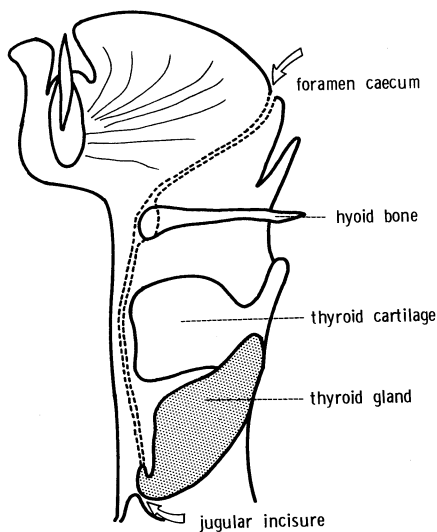


Fig. 5. The location was most frequently between the hyoid bone and thyroid cartilage.

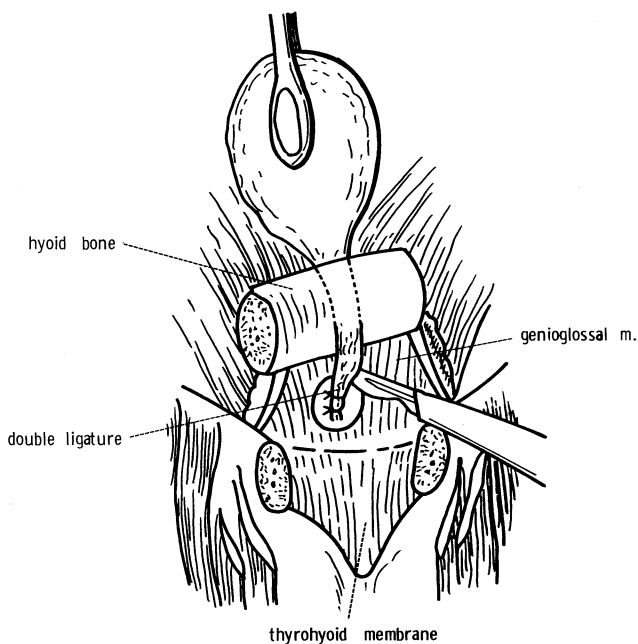


Fig. 6. The Sistrunk procedure ; removal of the midportion of the hyoid bone

らなることもあり、線毛を有する場合もある。またときに、異所性甲状腺組織を認めることもある。

正中頸嚢胞と鑑別すべき疾患には、皮様嚢腫、甲状腺腫、異所性甲状腺腫ほか多くの疾患が挙げられるが、比較的容易に鑑別できる場合が多い。しかし、正中から離れて存在する正中頸嚢胞や頤下に存在するリンパ節疾患、さらに頸部正中線上に発生した皮様嚢腫など術前診断が困難な症例も少なくない。

私たちは生検によって組織診断を得てから手術を行うというより、腫瘤と周囲組織との関係を明らかにし、補助診断により疾患を推定し手術を行う。そして摘出標本から確定診断を得る方針をとっている。

治療において本症のすべてが手術の適応ではない。小さい嚢胞で何年も静止しているものや、大きくても1回の穿刺排液で数年以上腫脹しない場合には、保存的療法による watchful waiting⁶⁾ の方針でよいと思われる。

手術の適応となるのは、炎症を繰り返す場合や瘻孔になっている場合である。

手術適期について、以前は6歳以下では術後手術侵襲により気管の圧迫を起こすことがあると考えられていた。⁷⁾ しかし、その後の経験から2歳でも何の不都合もなく、今日年齢の点で手術を延期する必要はないとされている。^{8),9)}

麻酔法は一般に気管内挿管で行われる。術中指を口腔内に挿入して舌根部を操作することがあるので、経鼻挿管する場合もあるが、口からの挿管でもそれほどの妨げにはならない。

最も一般的な術式である Sistrunk 法¹⁰⁾ は舌骨を含む甲状舌管の全摘を行うもので、正中頸嚢胞に対する術式として多用されている。

皮切は常に横切開とする。皮膚と広頸筋は一体として切開し、瘻孔が存在する場合には、これを含めた横方向の紡錘形切開を用いる。縦切開は瘻孔の処理や長い瘻管の摘除を行うには好都合であるが、後に機能障害をもたらす瘢痕を残すことが多いので用いるべきではない。

瘻管を追跡するためにメチレンブルーなどの色素液を用いることもあるが、手術時に注入すると漏出した場合かえって周囲との区別がつきにくくなることがある。瀬田¹¹⁾やHubert¹²⁾らは、手術の24時間前にメチレンブルーを注入しておく、手術までに漏れた色素は吸収されて消え、嚢胞と瘻管だけが染色されるとしている。

嚢胞を確認したのち、胸骨舌骨筋を左右に押し分けて周囲から剝離し、嚢胞を牽引しながら舌骨まで鋭的に剝離をすすめる。

舌骨と瘻管との位置関係は舌骨下面を瘻管が通る場合が一番多く、舌骨前面を通る場合がこれに次ぐ。症例1は舌骨後面を通っていた。

いずれの場合も舌骨とは組織の癒着があるから、この連続性を断たないように舌骨を周囲から遊離することが重要である。また、舌骨を切除した際、骨の切断面から膿がしみ出ることがある。その場合には、健康な断面の見えるところまでさらに切除を加える必要がある。舌骨より上方の操作にあたっては、指を口腔内に入れて舌を下方に圧迫するとやりやすい。指先で舌盲孔と術野との距離を把握し、瘻管を追跡して頤舌筋を貫通する部分で軽く引き出し、二重結

紮して切除する (Fig. 6)。

ドレーンは止血に不安がある場合や、炎症や瘻孔の存在する場合には、挿入したほうが良い。私たちは、舌骨の縫合は行わず、ドレーンの先端は舌骨切断部において、24~48時間後に抜去している。

縫合糸の選択については、深部では吸収性の糸がよい。⁹⁾ さらに真皮縫合は透明のナイロン糸で行い、表皮縫合にもナイロン糸を用いている。

正中頸嚢胞の再発について、舌骨切除群と非切除群との差は明らかであり、^{11,3),5)} 舌骨切除の必要性が大きいことがわかる。Sistrunk法の最大のポイントはまさにこの舌骨切除にある。

また、肉眼的には確認し得ない顕微鏡的瘻管が存在することもあるので、瘻管が舌骨に達していないように見えても、さらに舌根部まで摘除をすすめる必要がある。¹³⁾ したがって、正中頸嚢胞の手術にあたっては、周囲組織を十分に切除すること、索状物を切断したり見失った場合には広くenblocに切除すること、さらに嚢胞を破って内溶液が流出した場合には十分に洗浄することが重要なポイントであると考えられる。

ま と め

正中頸嚢胞1例と、頸部正中に発生し術前診断が困難であった皮様嚢腫の1例を報告し、最近の正中頸嚢胞の取り扱いについて考察した。

文 献

- 1) Ward, G.E., Hendrick, J.W. and Chambers, R.G.: Thyroglossal tract abnormality; cysts and fistulas. Surg. Gynec. Obstet. 89: 727-734, 1949
- 2) 大久保高明, 竹村 浩, 笠岡千孝: 最近8年間に経験せる頸部嚢腫について. 日臨外医会誌 24: 216-230, 1963
- 3) 三好 茂, 鈴木由一, 佐藤文彦, 斉藤 等, 水越 治: 先天性頸部嚢腫および瘻の22例. 耳鼻臨 71: 1281-1286, 1978
- 4) 中村 賢, 村上忠也, 中村兼一, 児玉駿一郎, 大藤周彦, 服部康夫, 弓削庫太, 永井 汜: 最近6年間に経験した先天性頸部嚢腫. 耳鼻と臨 25: 1145-1151, 1979
- 5) 綿貫幸三, 高坂知節, 草刈 潤, 古和田勲, 伊藤和也, 佐藤雅弘, 飯野ゆき子, 郭 安雄, 小林俊光, 六郷正暁, 柴原義博, 三好 彰, 荒川栄一, 粟田口敏一, 橋本 省, 河本和友: 正中頸嚢胞12例. 耳鼻咽喉

- 53 : 167—172, 1981
- 6) 梶本照徳：正中頸嚢腫の手術。小児外科 16 : 283—286, 1984
 - 7) Nachlas, N.E. : Thyroglossal duct cyst. *Ann. Otol. Rhinol. Laryng.* 59 : 381—390, 1950
 - 8) Guimaraes, S.B., Uceda, J.E. and Lynn, H.B. : Thyroglossal duct remnants in infants and children. *Mayo Clin. Proc.* 47 : 117—120, 1972
 - 9) Pollock, W.F. and Stevenson, E.O. : Cysts and sinuses of thyroglossal duct. *Am. J. Surg.* 112 : 225—232, 1966
 - 10) Sistrunk, W.E. : Technique of removal of cysts and sinuses of the thyroglossal duct. *Surg. Gynec. Obstet.* 46 : 109—112, 1928
 - 11) 瀬田孝一, 佐々木純：正中頸瘻および正中頸嚢腫の手術手技。外科治療 20 : 607—612, 1969
 - 12) Hubert, L. : Thyroglossal cysts and sinuses ; analysis of forty three cases. *Arch. Otolaryngol.* 45 : 105—111, 1947
 - 13) Gross, R. E. : Thyroglossal cyst and sinuses ; a study and report of 198 cases. *N. Engl. J. Med.* 223 : 616—624, 1940