限局性肺炎様陰影を呈した末梢型類表皮癌の１例

小橋　吉博，田 辺　潤，木 村　丹，安達　倫文，松島　敏春

症例は71歳男性．胸部Ｘ線で右中肺野に淡い肺炎様陰影を認め，半年後には一時軽度縮小し，明らかな腫瘤影を形成しないため炎症性病変と考えていた．しかし，７カ月後の喀痰細胞診で class Ⅴ（類表皮癌）の結果が得られたので，右下葉切除術が施行され，同様の結果が得られた．陰影の縮小を伴った限局性肺炎様陰影を呈した理由として，周囲にみられた器質化肺炎が，腫瘍自体は増大したものの経過とともに何らかの機序で改善し，限局性肺炎様陰影があたかも縮小したかのようにみえたものと考える．

（平成２年10月26日採用）

A Case of Peripheral Epidermoid Carcinoma Presenting a Pneumonia-Like Shadow

Yoshihiro Kobashi, Jun Tanabe, Makoto Kimura, Michifumi Adachi and Toshiharu Matsushima

We reported on a peripheral epidermoid carcinoma in a 71-year-old male with a fine faint pneumonia-like shadow in the right middle lung field which once decreased slightly. We considered the lesions to be of inflammatory origin because they were multiple, pneumonia-like and once decreased. However, seven months later, positive sputum cytology was obtained, and the histological findings of a resected specimen disclosed epidermoid carcinoma of the right lower lobe. The reason why the shadow was pneumonia-like and transiently decreased seems to have been related to improvement of the surrounding organized pneumonia. (Accepted on October 26, 1990)

Kawasaki Igakkaishi 16 (3・4) : 271—275, 1990

Key Words　① Peripheral epidermoid carcinoma　② Localized pneumonia-like shadow　③ Organized pneumonia

はじめに

肺の類表皮癌の中で末梢発生するものが近年増加してきており，全類表皮癌の約半数を占めるまでになってきたという報告もある．[1), 2)] 私どもは，胸部Ｘ線，胸部ＣＴ像にて右Ｓ^{6}に境界不鮮明な限局性肺炎様陰影で明らかな腫瘤状陰影を呈さず，半年後には一時わずかながら縮小したため，肺炎と診断し経過観察していた．しかし陰影が残存するため数回喀痰細胞診を繰り返すうちに，悪性所見が認められ，右下葉切除術を施行した．組織検査の結果は末梢型類表皮癌であった．上記のごとく画像診断上，一時縮小化を伴った限局性肺炎様陰影を呈した末梢型類

川崎医科大学附属川崎病院　内科II　Department of Medicine, Kawasaki Hospital, Kawasaki Medical School
〒700 岡山市中山下2-1-80　Medical School : 2-1-80 Nakasange, Okayama, 700 Japan

表皮癌の1例を経験したので報告する．

症　　例

患者は71歳男性．主訴は咳嗽で，既往歴では43歳に胃潰瘍，65歳に緑内障があるが，抗生物質等薬物は内服していなかった．喫煙歴は20本／日を50年間．職業歴は元化学工場技術員で硫黄酸化物を取り扱っていた．家族歴では特記すべきことなし．現病歴では，昭和60年12月20日，発熱，咽頭痛，咳嗽が出現し本院受診．治療により全身状態は改善するも咳嗽のみ残り，以後も外来経過観察中であった．昭和61年11月17日の胸部X線写真では異常なしとされていた．昭和62年9月ならびに12月に再び上気道炎に罹患．その後，咳嗽が増強したため，昭和62年12月27日に再度胸部X線をとったところ，右中肺野に異常陰影を認め，昭和63年1月4日精査目的で当科入院となった．入院時身体所見では，体温36.1℃，心・肺・腹部では特に異常所見はなかった．入院時検査成績を **Table 1** に示したが，白血球数が軽度上昇しているものの血沈，CRPとも正常で炎症所見はみられなかった．腫瘍マーカーではCEAのみが8.0 ng/mlと軽度上昇していた．また，喀痰では一般細菌，結核菌，細胞診ともに陰性であり，ツ反は陽性であった．入院時胸部X線正面像（**Fig. 1a**）では，右中肺野に2.5×2 cmの淡い雲状の境界不鮮明な限局性肺炎様もしくは腫瘤様陰影を認める．**Figure 1b** に，病変部の拡大像を示したが，辺縁が鋸歯状を呈しているようにも受けとれ，これからは肺炎様とも腫瘤様とも断定できない．そのため，同年1月7日に胸部CT検査を行ったところ，**Figure 2** に示すように右$S^6{}_b$に限局性の濃淡を認める肺炎様陰影を呈しており，対側同部位にも同じ性状の病変を認め，また，血管の集束像や胸膜陥入像もないため，同陰影は浸潤性陰影と考え，炎症性病変によるものとし，外来にて経過観察をしていた．次に5月2日の胸部X線正面像を **Figure 3** に示す．同正面像では右中肺野の陰影は2×1.5 cm大とわずかに縮小し，5月26日の胸部CT（**Fig. 4**）では，対側同部位の炎症性変化がほぼ消失していた．これらの画像上の変化からみても炎症性病変が考えやすかった．しかし，右中肺野の肺炎様陰影が消失

Table 1. Laboratory data on admission

Peripheral blood		Serology	
RBC	404×10^4 /μl	CRP	0.18 mg/dl
Hb	14.7 g/dl	RA	(−)
Ht	42.6 %	ASLO	40 mg/dl以下
WBC	9400 /μl	寒冷凝集素価	32倍
N. Band	5 %	ESR	17 mm/hr
N. Seg	49 %	CEA	8.0 ng/ml
Lym.	41 %	SCC	1.4 ng/ml
Eosino.	1 %	NSE	6.0 ng/ml
Platelet	17.8×10^4 /μl	検痰：一般細菌	N.F.
Blood chemistry		結核菌	陰性
T. P.	6.8 g/dl	細胞診	陰性
Alp	180 IU/l	ツ反：9×12 / 22×32	
Cho	213 IU/l		
Bil(T)	0.6 mg/dl		
GPT	18 IU/l		
GOT	27 IU/l		
Crn	0.9 mg/dl		
BUN	11 mg/dl		

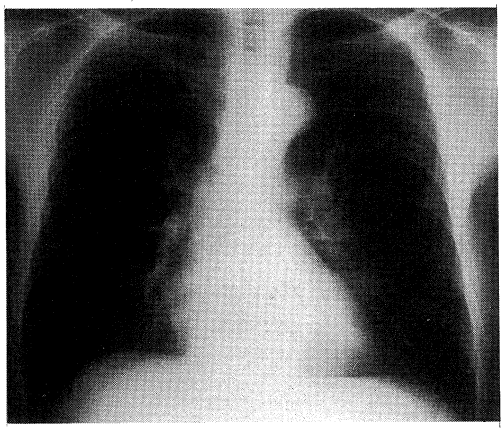

Fig. 1a. Chest X-P on admission

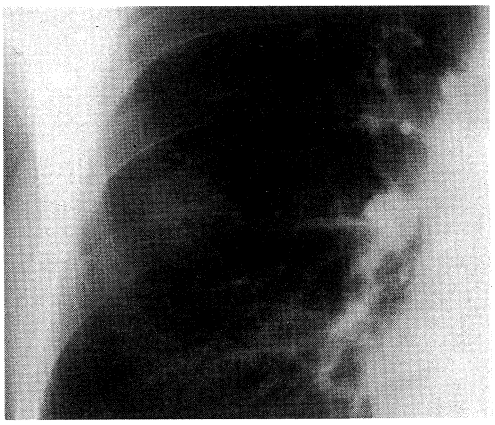

Fig. 1b. Enlargement of tumor shadow

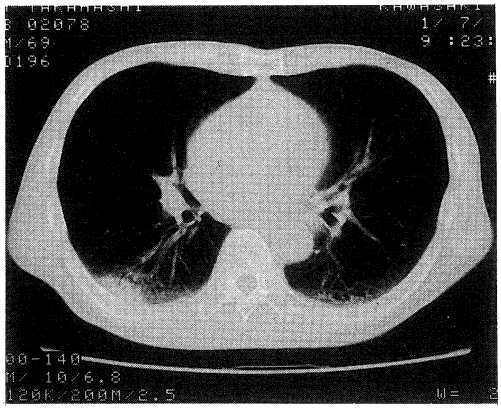

Fig. 2. Chest CT (1988, 1. 7)

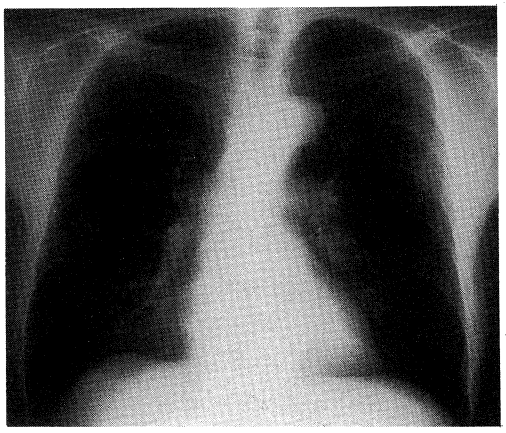

Fig. 3. Chest X-P (1988, 5. 2)

しないため，外来にて喀痰細胞診を繰り返し行っていたところ，class V（類表皮癌）との結果が得られ，したがって再入院のうえ６月29日気管支鏡検査を施行した．同検査では，可視範囲内に異常所見はなかったものの，吸引痰および気管支肺胞洗浄液（右B^6）から悪性細胞（類表皮型）が得られた．このため，７月19日右下葉切除術を施行し，摘出標本（**Fig. 5**）では右下葉の上方外側部に２×２cm 大の胸膜の肥厚ならびに陥凹を伴った灰白色の結節が認められた．割面では，周囲との境界は不明瞭で炭粉沈着を伴っていたが，空洞形成はなく，気管支腔とのつながりは肉眼的にはみられなかった．病理組織像（**Fig. 6** H.E.染色）では，腫瘍の部位は$S^6{}_b$に存在し，組織学的には層構造を伴った比較的強い角化，細胞間橋などがみられる中等度分化型類表皮癌の像であった．さらに腫瘍の間質部および周辺の肺間質部には比較的強いリンパ球浸潤を伴い，腫瘍周辺では肺胞腔内線維化巣もみられ，いわゆる器質化肺炎の像であった（**Fig. 7**）．

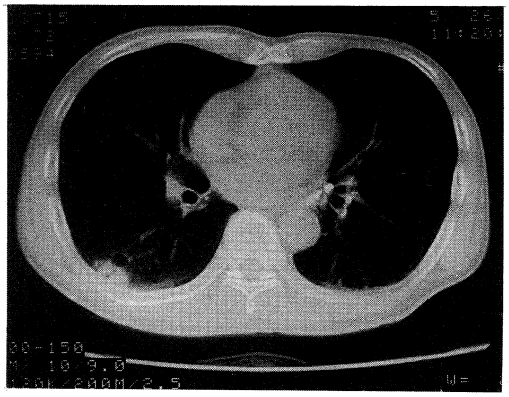

Fig. 4. Chest CT (1988, 5. 26)

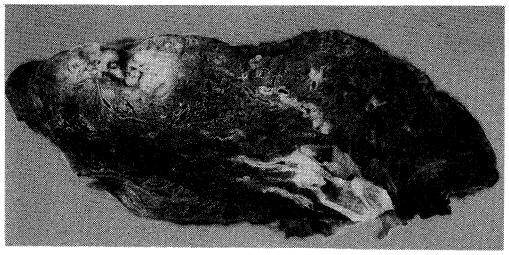

Fig. 5. Macrograph

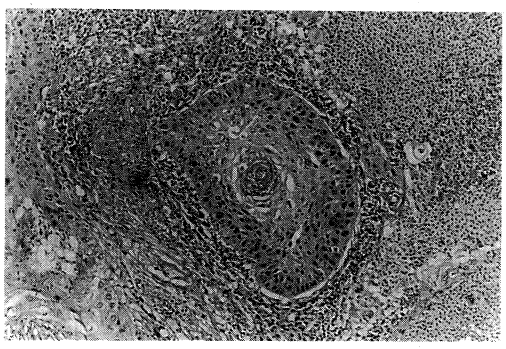

Fig. 6. Micrograph (H.E. stain, ×66), tumor

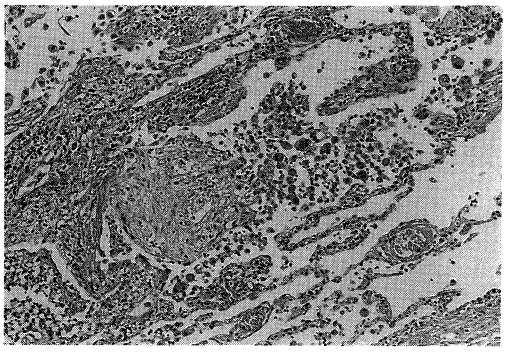

Fig. 7. Micrograph (H.E. stain, ×66), organizing pneumonia

考　　察

肺の類表皮癌は亜区域気管支（IV次）までの中枢側に発生する中枢型，V次気管支から末梢側に発生する末梢型とに分けられている．高齢者の場合の特徴の一つとして末梢型62%と多いことがあり，[3] 本症例もこれに該当する．楢林らによると，[4] この末梢型肺癌の胸部X線像の分類は，①微小 notch, spicula 像を呈する均等陰影型，②肺胸膜肥厚型，③胸膜浸潤，肋骨融解型，④閉塞性肺炎型の4つのタイプに大きく分けられており，類表皮癌の場合，胞巣は充実性であるために，陰影が濃くなり辺縁も鮮明になってくるとされている．また同様に腫瘍による気管支の破壊も強く，末梢側に二次変化像を伴ってくることも多いとされている．また同様に腫瘍による気管支の破壊も強く，末梢側に二次変化像を伴ってくることも多いとされている．これらの変化が特徴的といわれているが，本症例の場合，気管支の破壊を考えさせる所見は組織学的にもなく，腫瘍細胞は充実性であったものの周囲に器質化肺炎が認められていたことからも，X線像がかなり修飾されていたことがわかる．器質化肺炎を限局性にきたしてくる原因として，①細菌感染の器質化期，②肺化膿症，肺真菌症，肺結核症の各種感染病変の周辺病巣，③非感染性病変の周辺病巣，④腫瘍の周辺病巣等があげられる[5] が，本症例の場合，原因は明らかではないものの腫瘍周辺に器質化肺炎像が出現しており，これにより胸部X線及び胸部CT上右 S^6 に境界不明瞭な不均等陰影を呈したものと考えられる．さらに，対側同部位にも入院時同様な不均等陰影がみられていたために，さらに，X線読影を困難にしたと考えられる．末梢型類表

皮癌の場合，腺癌的要素(腺細胞マーカーSC：secretary component 陽性率72.7%と高いこと，[6] 光顕，電顕的検討から腫瘍細胞は粘液，基底細胞由来の性格を有すること[7])をもちやすいためにX線像をはじめ臨床的に類表皮癌と腺癌を鑑別することは難しいとされている．事実，本症例でも腫瘍マーカーでは腺癌の場合に陽性になりやすいとされるCEAが軽度上昇しているのに対し，類表皮癌で上昇しやすいSCCは正常範囲内であった．

末梢発生の類表皮癌に対して，雨宮ら[8]は組織学的に①中心部瘢痕型(肺胞内増殖型)，②壊死化傾向の強い型(圧排増殖型)，③混合型の3型に分類しているが，本症例の場合，角化壊死を伴った多型性の強い腫瘍細胞が認められ，線維化を伴っていなかったことから考えると，②のタイプに属すると考える．

ところで，なぜ本症例では一時的に陰影の縮小を伴う限局性陰影を呈したのであろうか．その理由を組織学的所見も加えて考慮した．その結果，当初周囲の器質化肺炎病巣の中に腫瘍病変が隠れており，胸部X線写真上境界不鮮明な炎症性病変像を呈していたが，経時的に腫瘍病変が増大はしていたものの，右肺の器質化肺炎が，左肺の病変が消失したとき何らかの機序で改善し，あたかも一時的に陰影が縮小したかのようにみえ，その後はまた継続して腫瘍病変が増大し，陰影が増大したものと推測される．一方，本症例ではリンパ球浸潤が比較的強く，このため腫瘍の発育も緩徐で，[9),10)] 半年以上にわたり陰影が増大しなかったとも考えられる．

文　献

1) 長石忠三，岡田慶夫：肺癌．東京，医学書院．1972，pp. 52—71
2) 吉村克俊，山下延男，石川七郎：全国集計よりみた肺癌X線像と組織型との相関について．臨放 24：1451—1457，1979
3) 水上陽真： 肺癌．Geriat. Med. 18 ：1323—1338，1980
4) 楢林和之： 肺癌のすべて—X線病型分類．東京，南洋堂．1974，pp. 262—273
5) 河端美則，片桐史郎： BOOPについて．呼吸 11 ：1210—1217，1986
6) 高倉英博： Secretary component, Lactof errin 産生よりみた肺癌の機能的分化．肺癌 24 ：347—356，1984
7) McDowell, M. E., McLaughlin, J. S., Merenyi, D. K., Kieffer, R. F., Harris, C.C. and Trump, B.F.：The respiratory epithelium histogenesis of lung carcinomas in the human. J. Natl. Cancer Inst. 61：587—606，1978
8) 雨宮隆太： 肺の扁平上皮癌の肉眼的形態—特に肺門部肺癌について—．肺癌 16 ：299—319，1976
9) 荒井他嘉司，岩井和郎，吉村博邦，中川　健，塩沢正俊，初鹿野浩： 肺癌におけるX線学的増大速度と組織学的所見ならびに臨床面の問題について．肺癌 12 ：317—378，1972
10) 田中健蔵： 肺癌の発育進展と間質．癌の臨 14 ：235—242，1968