幽門狭窄をきたしたクローン病の1例

光野　正人，吉田　一典，月山　雅之，山下　昭彦，木曽　光則，松井　俊行，
小山　昱甫，川崎　祐徳，吉岡　一由，水島　睦枝*，今井　博之**

症例は20歳の男子大学生．昭和62年5月頃より心窩部痛を訴え近医で胃X線検査を受け，十二指腸潰瘍を指摘された．7月下旬より粘血便があり注腸造影検査，大腸内視鏡検査にて小腸クローン病と診断され，salazosulfapyridine（以下 SASP）の投与を受けていた．8月下旬より嘔気，嘔吐が出現し，10月初旬の胃X線検査，胃内視鏡検査で，幽門前部の結節状，敷石像様病変による狭窄を認めた．胃生検では非乾酪性肉芽腫を見いだせなかったが，X線，内視鏡所見より胃十二指腸クローン病変と診断した．高カロリー輸液などの保存的治療を行ったが軽快せず，胃切除術（Billroth Ⅱ法）を施行した．文献的に胃十二指腸クーロン病変の本邦報告例は自験例を含め14例で，うち11例が外科的治療を受けていた．クローン病の胃十二指腸病変は小潰瘍，びらんなど微小なものが多く，本例のような高度の狭窄症状を来す例は極めてまれである．

（平成2年4月11日採用）

A Case of Pyloric Stenosis in Crohn's Disease

Masato Kono, Kazunori Yoshida, Masayuki Tsukiyama, Akihiko Yamashita, Mitsunori Kiso, Toshiyuki Matsui, Ikuho Koyama, Sukenori Kawasaki, Kazuyoshi Yoshioka, Mutsue Mizushima* and Hiroyuki Imai**

A 20-year-old male student complained of epigastralgia in May, 1987 and was found to have a duodenal ulcer by an upper GI series. In late July, he had mucinus bloody stool and a swollen Bauhin's valve and longitudinal terminal ileal ulcers were observed radiologically. Since biopsy by colonic endoscopy examination gave evidence of non-caseous granuloma, the patient was diagnosed as having ileal Crohn's disease and was treated with Salazopilin.

In late August, nausea and vomiting began and worsened. In October, an upper GI series revealed stenosis of the pylorus and gastroendoscopic examination showed pyloric stenosis with a circular cobblestone-like appearance and nodular protrusion. A diagnosis of gastroduodenal Crohn's lesion was made from roentgenographic and endoscopic findings, although non-caseous granuloma was not found by biopsy. Conservative therapies including IVH were administered, but symptoms did not improve. Gastrectomy (Billroth Ⅱ) was performed. In Japan, there have been only 14 reported cases with severe gastroduodenal involvement, including the present case.

川崎医科大学附属川崎病院　外科　Department of Surgery, Kawasaki Hospital, Kawasaki Medical School: 2-1-80 Nakasange, Okayama, 700 Japan
〒700 岡山市中山下 2-1-80
*　同　病理部　Department of Pathology
** 医療法人行堂会 長野病院 外科　Nagano Hospital, Department of Surgery

Eleven of the 14 cases received surgical treatment. The gastroduodenal lesion of Crohn's disease is very small in many cases, consisting of a small ulcer or erosion. Cases presenting with severe stenotic symptoms, as in the case presented here, are very rare. (Accepted on April 11, 1990) *Kawasaki Igakkaishi 16(1): 107—115, 1990*

Key Words ① **Crohn's disease** ② **Gastroduodenal lesion** ③ **Pyloric stenosis**

I. はじめに

クローン病は消化管全域に発生すると言われている．クローン病の罹患率の高い欧米では胃十二指腸クローン病変の報告も比較的多く見られる．本邦においてもクローン病罹患率の増加や診断技術の進歩に伴い，クローン病患者に微小胃十二指腸病変が高率に合併することが報告[1]されており胃十二指腸病変は必ずしもまれな変化ではない．しかし，胃十二指腸病変の中でも外科的治療の対象となるほどの狭窄，瘻孔，出血を来した例はまれである．われわれは小腸クローン病に合併し高度の幽門狭窄症状を来したため，胃切除を行った胃十二指腸クローン病変を経験したので若干の文献的考察を加え報告する．

II. 症　例

症　例: 20歳，男子大学生

主　訴: 嘔気，嘔吐

家族歴，既往歴: 特記すべきことなし

現病歴: 昭和62年5月ごろから心窩部痛を訴えていた．近医で十二指腸潰瘍と診断され，治療を受けていた．7月下旬より粘血便があり注腸造影検査でBauhin弁の腫大と回腸終末部の縦走潰瘍を指摘された．大腸内視鏡での回腸終末部生検組織に非乾酪性肉芽腫が認められ，小腸クローン病と診断された．SASPの投与で経過観察されていたが，8月下旬から嘔気，嘔吐が出現し持続した．10月初旬に胃X線検査を行い幽門狭窄を認められたため11月2日本院に紹介入院となった．

入院時現症: 身長168 cm，体重42 kg，栄養状態不良，血圧120/70 mmHg，脈拍72/min整，眼瞼結膜に貧血なく眼球結膜に黄疸なし．表在リンパ節は腫大なし．心胸部では心雑音なく，呼吸音正常．腹部は平坦，軟．肝腫，脾腫はなく，腫瘤も触知しない．

入院時血液検査所見: cholinesteraseの軽度の低下と蛋白分画でα_2-globulinの上昇以外は

Table 1. Laboratory data on admission

Laboratory data (S62. 11. 4)			
RBC	519×10⁴/mm³	Monocyte	3 %
Hb	15.4 g/dl	Eosino	2 %
Ht	45.5 %	Platelet	40.4×10⁴/μl
WBC	6700/mm³	Na	142 mEq/l
N. Band	6 %	K	4.6 mEq/l
N. Seg	66 %	Cl	102 mEq/l
Lymph	23 %		
T.P	6.1 g/dl	Glb	2.6 g/dl
A/G	1.20	GPT	12 IU/l
Alb	54.7 %	GOT	19 IU/l
α_1-Glob	4.8 %	Crn	1.0 mg/dl
α_2-Glob	11.4 %	UN	9 mg/dl
β-Glob	13.4 %	UrA	4.5 mg/dl
γ-Glob	15.7 %	Amy	352 U/l
BS	76 mg/dl		
A/G	1.35	CRP	0.27
LAP	42 IU/l	ESR	60′ 5 mm
ALP	163 IU/l		120′ 11 mm
Cho	105 mg/dl	Mantoux's test	(−)
Ii	3	Urinalysis : occult blood	(+)
T. Bil	0.3 mg/dl	Feces : occult blood	(−)
TTT	1.5		
Alb	3.5 g/dl		

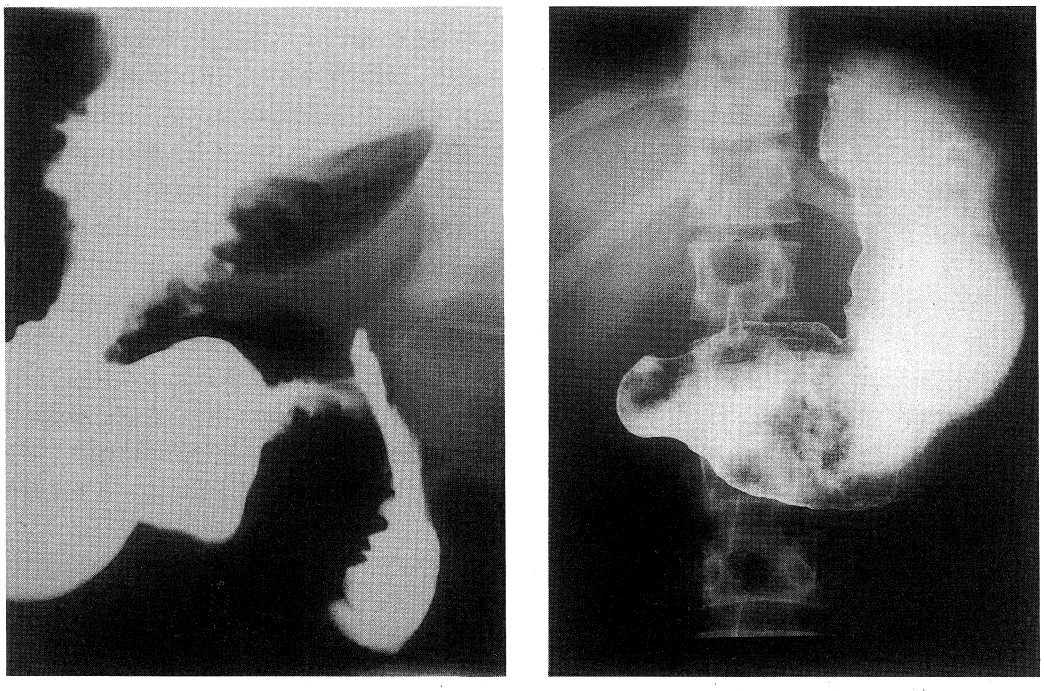

(a)　(b)

Fig. 1a. A X-ray study in July, 1987 demonstrating stenosis of prepyloric to duodenal bulbus ("ram's horn" sign) (left)
b. In late August, a X-ray study showing pyloric obstruction (right)

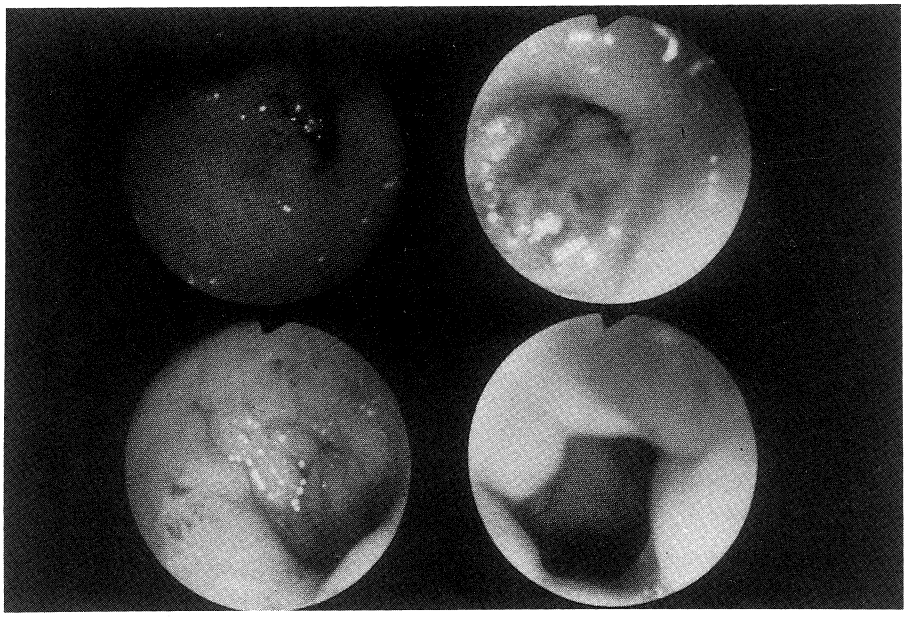

Fig. 2. Gastroendoscopy (OLYMPUS GIF-XP) showing cobble-stone appearance with erosion (upper and lower left) and pyloric stenosis (lower right)

異常所見を認めなかった．ツベルクリン反応は陰性であった（**Table 1**）．

入院前の他院での小腸造影検査と注腸造影検査では Bauhin 弁の腫大と回腸終末部の縦走潰瘍を認め，大腸内視鏡による潰瘍辺縁部の生検組織に非乾酪性肉芽腫を認めた．

他院での胃X線検査では幽門前部の全周性狭窄を認め，いわゆる ram's horn sign を呈していた（**Fig. 1a**）．当院入院後の胃X線検査では，幽門部はほぼ完全閉塞し，造影剤の十二指腸への通過は認めなかった（**Fig. 1b**）．胃内視鏡検査では幽門前庭部小彎の短縮と，幽門前部の発赤，びらんを伴う結節状，敷石像様病変で管腔の狭窄を来していた．OLYMPUS GIF-XP（直径 7.9 mm）がかろうじて狭窄部を通過したが，明らかな縦走潰瘍は観察されなかった．狭窄部以下の十二指腸粘膜には異常所見を認めなかった（**Fig. 2**）．敷石像部，発赤びらん部の生検を行ったが組織学的に非特異性炎症のみで非乾酪性肉芽腫は認めなかった．

小腸クローン病の存在とX線，内視鏡所見より胃十二指腸クローン病変による狭窄と診断した．

入院後，絶飲食，高カロリー輸液にて保存的治療を試みたが軽快せず，入院第18病日に手術を施行した．この間 SASP, prednisolone（以下 PSL）の投与は行っていない．

手術所見：小量の漿液性の腹水あり，肝，脾腫大なし．幽門前部から十二指腸球部にかけ漿膜は炎症性に肥厚し，炎症は肝十二指腸靱帯，膵頭部の1部にもおよんでおり剝離は困難であった．幽門側普通切除を行い Billroth II 法で再建した．十二指腸断端部の閉鎖は縫合不全予防のため catheter duodenostomy とした．小腸には明らかな狭窄病変は認めなかった．

病理組織学的所見：切除標本は十二指腸切除断端から幽門部へ約2.5～3 cm 全周性肥厚があり，粘膜面は充血，出血を伴う細顆粒状であった．肥厚部割面では，筋層から漿膜下層に達する深い切れ込みによって壁が分画されていた．口側切除胃粘膜は肉眼的には異常所見を認めなかった（**Fig 3**）．病変部の連続切片を作製して検索した．組織学的には，粘膜面の顆粒状の突出部は，比較的所見の乏しい正常に近い十二指腸，または胃の粘膜島で，深い切れ込み（fissuring）を示す潰瘍によって分画されていた（**Fig. 4a**）．fissuring の底部に横掘れ状の潰瘍形成が見られた．壁の肥厚は粘膜下層から筋層内を主とし，漿膜下層に達する多発性小膿

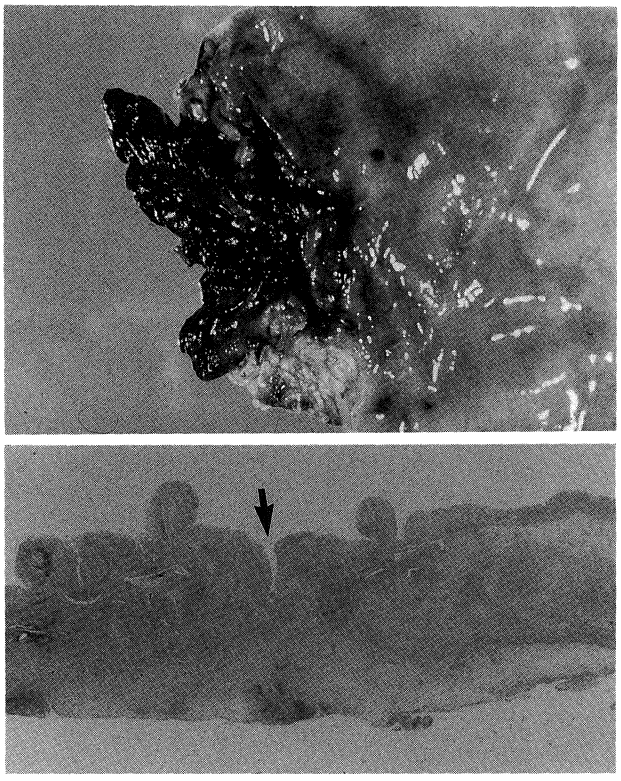

Fig. 3. Surgical specimen showing narrow pyloric area with cobble-stone appearance and mucosal hyperemia (upper half). The gastroduodenal section showing central fissuring (arrow), destraction of the wall, including pyloric ring, which was replaced by the fibrogranulomatous tissues (lower half).

(a)

(b)

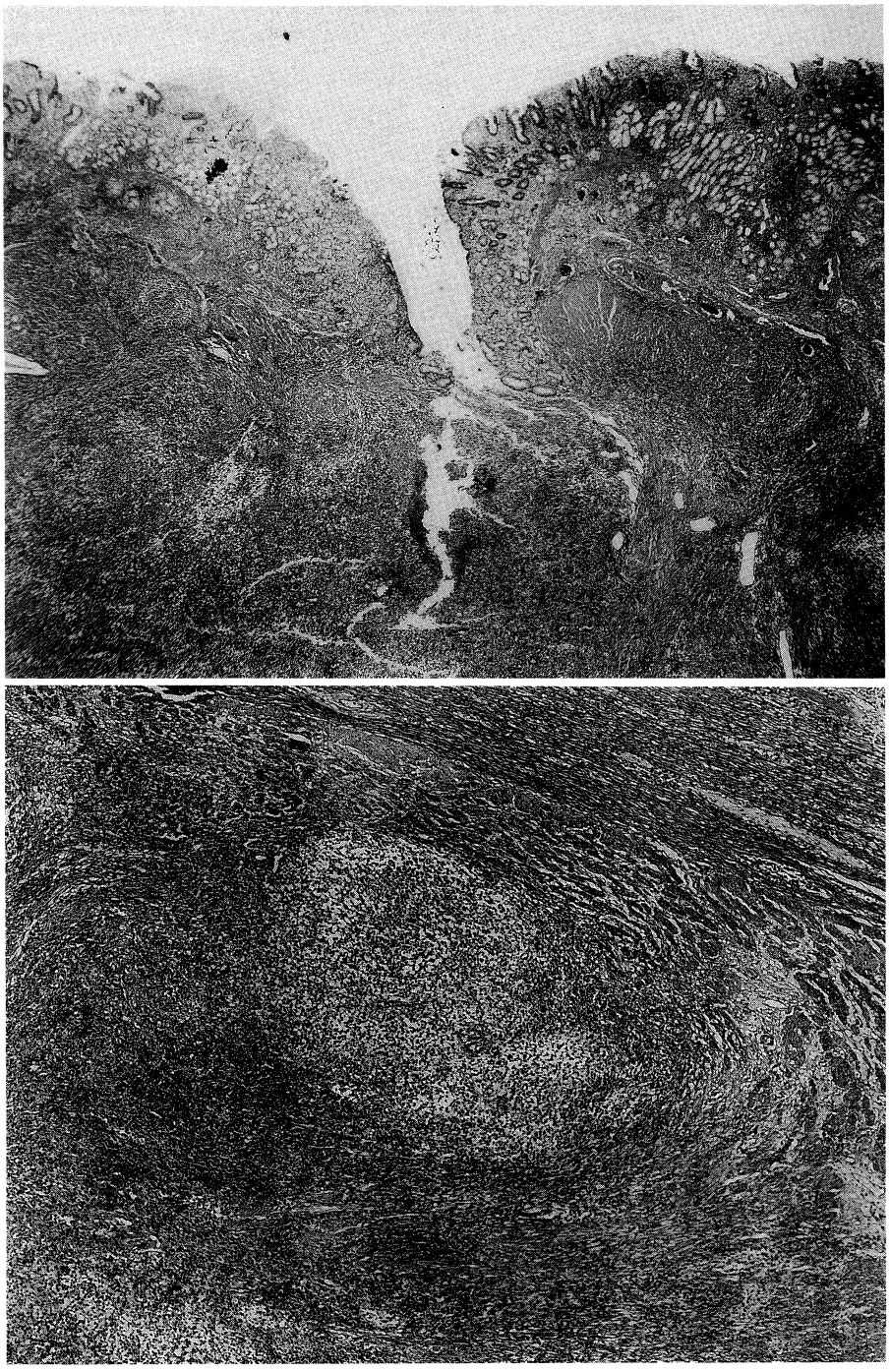

Fig. 4a. A fissuring of the stomach surrounding by epithelioid cell (H & E, ×20) (upper)

b. A epithelioid cell granuloma in the propria muscularis showing destruction (H & E, ×40) (lower)

瘍形成および巨細胞を伴った非乾酪性肉芽腫や線維化によるものであった(**Fig. 4b**). すなわち，十二指腸および胃壁は全層性に侵されていた．また潰瘍形成のない胃体部にも巣状の好中球浸潤が見られた．類上皮性肉芽腫形成があるため結核，真菌感染も疑って結核菌，真菌染色を行ったが陰性であった．

術後経過: 術後38日目に軽快退院した．通学しながら外来通院にて SASP 3g/day を投与していたが，約1年後に小腸クローン病の増悪(回腸膀胱瘻)を認め，約4ヵ月間入院し保存的に加療した．退院後は外来通院で約1年間経過観察しているが，残胃，吻合部には明らかな病変は認めない．

III. 考　　按

クローン病は消化管のどの部位でも侵されうる病変とされているが回腸，右側大腸病変の頻度が最も多く，胃十二指腸病変の頻度は低い．胃十二指腸病変の報告例は，Ross ら[2]が1949年に報告して以来，1980年までに200例以上の報告が見られる．[1),3)] 本邦では1975年斉藤ら[8]が進行性病変の報告をしているのが最初である．

内視鏡の発達，普及とともに，それまでX線で発見されていた進行した病変を示す ram's horn sign, psudo-Billroth I sign のような徴候はなくても，胃十二指腸のびらん，発赤などの微小病変が相次いで報告[1),4),5)]されるようになり，クローン病の胃十二指腸病変はかなり高率に出現すると考えられるようになった．しかし，これらの微小病変はクローン病の初期病変である[5]ともいわれたが，胃十二指腸の進行性病変の報告例が少ないことや微小病変から進行病変への移行例の報告がないことから，今日ではこれら微小病変をクローン病の随伴病変[1),4)]

Table 2. Reported cases in the literature of pyloric stenosis in Crohn's disease

報告者・年	年齢	性別	症　状	罹患臓器	治　療
① 斉　藤[8] (1975)	16	男	嘔吐	回腸，虫垂 結腸，肛門	胃十二指腸部分切除術
② 添　野[9] (1980)	56	女	嘔吐	小腸？	十二指腸空腸吻合術
③ 田　中[10] (1982)	25	男	嘔吐 心窩部痛	十二指腸 小腸，大腸	保存的治療
④ 加　藤[11] (1982)	16	女	腹部膨満感 嘔吐	回盲部 (post. op)	結腸前胃空腸吻合術 Braun 吻合術
⑤ 安　藤[12] (1983)	17	男	嘔吐	大腸，口腔 肛門，肝	幽門側胃切除術 胃空腸吻合 (Catheter D)
⑥ 王[13] (1985)	20	男	嘔吐	大腸	胃部分切除術 胃空腸吻合術
⑦ 橋　本[14] (1986)	21	男	腹部膨満感	大腸	幽門側胃切除術 胃空腸吻合術
⑧ 滝　口[15]* (1986)	27	男	嘔吐 腹痛	大腸	Finsterer 氏空置的胃切除術
⑨ 福　島[16] (1987)	23	女	嘔気 嘔吐	小腸，大腸 (post. op)	幽門側胃切除術 胃空腸吻合術
⑩ 飯　塚[17] (1987)	28	男	右下腹部痛 腹部腫瘤	小腸，大腸	保存的治療
⑪ 星　加[18] (1987)	25	男	嘔吐 心窩部痛	小腸，大腸	胃幽門十二指腸部分切除術 胃十二指腸吻合術
⑫ 平　松[19] (1989)	22	男	嘔吐 体重減少	小腸	保存的治療
⑬ 福　島[20] (1990)	23	男	悪心 嘔吐	小腸，大腸	胃空腸吻合兼選択的迷切術
⑭ 自験例 (1990)	20	男	嘔吐 腹部膨満感	回腸	幽門側胃切除術 胃空腸吻合 (Catheter D)

Catheter D : Catheter Doudenostomy　　*：病理組織学的検索 (−)

とする傾向にある．勝又ら[6]の微小病変18例の内視鏡像の検討でも，びらん性病変から縦走潰瘍や敷石像への進展例は報告されていない．一方，伊藤ら[7]はクローン病に併存する十二指腸潰瘍病変を検討した結果，発見初期には形態学的には消化性潰瘍と鑑別困難であった8例中6例が経過観察中に顆粒状粘膜などの消化性潰瘍とは異なった病態を示し，この病変の進展に胃酸の関与を示唆している．

進行した胃十二指腸クローン病は狭窄，穿孔，出血を主症状とし，なかでも狭窄症状を伴うのが最も多いとされるが，本邦では自験例を含め14例の狭窄例が報告されているにすぎない（**Table 2**）．これら報告例の中で当初，十二指腸潰瘍と診断され，X線，内視鏡的に経過観察できた症例で，通過障害を来していない潰瘍病変から高度な狭窄症状を来すまでの期間は約1年4ヵ月，[10),13)] 約1年3ヵ月，[16)] 約1年[18)]であり，自験例では約5ヵ月であった．潰瘍病変を伴った症例では比較的短い期間に狭窄が完成するように思われる．

報告例のほとんどは下部消化管に既存のクローン病変をもつか，あるいは以前に下部消化管クローン病の切除を受けており本邦では胃十二指腸単独例の報告はない．クローン病罹患者に上部消化管症状が出現すれば，まず胃十二指腸のクローン病変を念頭におき生検がなされるべきである．しかし微小病変あるいは正常粘膜の生検で高率に非乾酪性肉芽腫が検出されるとの報告[4),6)]に反し，本邦狭窄報告例で，内視鏡生検により非乾酪性肉芽腫の所見が得られたのはわずか3例[9)~11)]のみで，1例[19)]は胃体下部の隆起病変のポリペクトミーにて検出されていた．進行した胃十二指腸クローン病変の治療には確立されたものはない．一般には小腸，大腸クローン病に準じ PSL, SASP の投与，絶食，高カロリー輸液にて保存的治療を行った後，改善せぬようなら外科的治療が行われるべきであろう．本邦報告例では SASP が奏効した例，[10)] PSL 投与と ED 療法例，[17)] SASP+PSL 投与と ED 療法例[20)]の3例を除き残りの11例は外科的治療を受けており，これらの保存的治療期間は最長6ヵ月であった．[20)] 自験例では PSL, SASP の投与は行っていないが手術報告例の大半は術前に同薬剤の投与がなされており内視鏡的狭窄部切開例[14)]もあった．保存的経過例では長期にわたり ED 療法を受けている症例[17)]もあること，また手術例の経過が良好なことから高度狭窄例では外科的治療が必要と思われる．

術式は，本邦では8例に胃切除術が行われ，うち記載の明らかな6例が Billroth Ⅱ法，1例が Billroth Ⅰ法で再建されていた．残りはバイパス術＋迷走神経切断術2例，狭窄部切開拡張術＋十二指腸空間吻合術1例であった．術式の選択にたいしては一定の見解はないが，欧米では切除にたいする合併症の頻度が多いとされバイパス術＋迷走神経切断術が多くなされている．しかし本邦では胃切除に伴う合併症の報告もなく安全になされており，病変部の切除，病変部の安全性を保つことから，[16)] 炎症の程度によっては可及的に広範囲胃切除術，Billroth Ⅱ法が望ましいと考える．

下部消化管クローン病に比べ再発は少ないとされており，本邦報告例でも再発の報告はない．しかし Ross ら[21)]は，同施設で過去に報告した[22)]胃十二指腸クローン病手術症例の再検討を行うと，5年間は経過良好であったが長期間（平均13.9年）の経過観察では，11例中バイパス術を施行した6例に狭窄，marginal ulcer, Billorth Ⅱ法を施行した1例に十二指腸断端部の瘻孔形成を認めたという．本邦の手術報告例の最長経過観察はわずか20ヵ月足らずであることから今後十分な観察が必要と思われる．自験例は約1年後に小腸クローン病の再燃（回腸膀胱瘻）を来し，約4ヵ月間入院し保存的治療を行った．以後約1年間外来にて経過観察しているが，残胃，胃空腸吻合部には再発を認めていない．

IV. 結　　語

幽門狭窄症状を来したクローン病の1例に若干の文献的考察を加え報告した．

稿を終えるにあたり，ご校閲いただきました川崎病院内科 小林敏成教授に深謝いたします．

本論文の要旨は第49回日本消化器内視鏡学会中四国地方会（松山市）にて報告した．

文　献

1) 牛尾恭輔，志真泰雄，石川 勉，鈴木政雄，村松幸男，高安賢一，森山紀之，松江寛人，笹川道三，山田達哉，土方 淳，田尻久雄，山口 肇，吉田茂昭，吉森正喜，小黒八七郎，岡田敏雄，板橋正幸，広田映五，市川平三郎：クローン病における胃十二指腸の微小病変．胃と腸 17：1379—1390，1982

2) Ross, J. R.: Cicatrizing enteritis, colitis and gastritis. A case report. Gastroenterology 13：344—350, 1949

3) Priebe, W. M. and Simon, J. B.: Crohn's disease of the stomach with outlet obstruction. A case report and review of therapy. J. clin. Gastroenterol. 5：441—445, 1983

4) 八尾恒良，岩下明徳：Crohn 病の胃十二指腸病変．胃と腸 18：1323—1334，1983

5) 田中昌宏，堀口正彦，長沢貞男，酒井秀朗，木村 健，川田克也，斉藤 建：クローン病における胃“初期”病変の内視鏡所見．Gastroenterol. Endosc. 24：1684—1693，1982

6) 勝又伴栄，本間二郎，山本佳正，五十嵐正広，岡部治弥，中 英男：クローン病における上部消化管病変の生検と経過．Gastroenterol. Endosc. 29 (Suppl.)：2798—2803，1987

7) 伊藤あつ子，裏川公章，橋本叶吏，市原隆夫，長畑洋一，斉藤洋一，佐伯 進：クローン病に併存する十二指腸潰瘍病変の病態と治療方針．日外会誌 90：524—531，1989

8) 斉藤 建，高橋 敦，町田武久，加藤 洋，嘉納 勇：クローン病の病理組織学的診断．胃と腸 10：1053—1061，1975

9) 添野武彦，東海林茂樹，小玉雅志，高橋俊雄，石館卓三，最上栄蔵：十二指腸 Crohn 病の1治験例．外科診療 22：717—721，1980

10) 田中昌宏，長沢貞夫，酒井秀朗，上野則男，川本智章，熊谷真知夫，堀口正彦，吉田行雄，木村 建，川田克也，宮田道夫，若山 宏，斉藤 建：幽門狭窄症状を呈した胃十二指腸 Crohn 病の1例．日消病会誌 79：1464—1468，1982

11) 加藤俊夫，松本好市，福田宏司，川村慶三，山本純二，入山圭二，鈴木宏志：回盲部 Crohn 病の切除後に認められた十二指腸 Crohn 病の1例．日消外会誌 15：857—861，1982

12) 安藤啓次郎，岡崎幸紀，藤田 潔，玉井 允，梶川憲治，門 敬子，佐々木功典，竹本忠良，渡辺英伸：大腸を主とし口腔，胃，十二指腸および肝にも病変を合併したクローン病の1例．胃と腸 18：297—303，1983

13) 王 康義，酒井正彦，内野治人，井上良一，三宅健夫，京極高久，永井利博，小沢和恵：幽門狭窄を来たした胃クローン病の1例．Gastroenterol. Endosc. 27：523—529，1985

14) 橋本 創，仲尾量保，宮田正彦，津森孝生，浜路正靖，石川士郎，房本英之，川島康生：胃切除術を施行した胃十二指腸クローン病の1例．日消外会誌 19：1774—1777，1986

15) 滝口伸浩，谷山新次，更科広実，斉藤典男，新井竜夫，布村正夫，高橋一昭，横山正之，鈴木 秀，奥井勝二，古山信夫，樋口通夫，前嶋 潔：Crohn 病に合併した十二指腸，肛門，S状結腸膀胱瘻の1治験例．日臨外医会誌 47：775—780，1986

16) 福島浩平，佐々木厳，舟山裕士，今村幹雄，内藤広郎，鈴木祥郎，高橋道長：幽門狭窄をきたした胃十二指腸 Crohn 病の1例．日消外会誌 20：2603—2606，1987

17) 飯塚昭男，森瀬公友，古沢 敦，恒川 洋，加藤 肇：十二指腸狭窄をきたした Crohn 病の1例．Gastroenterol. Endosc. 29：1210—1216，1987

18) 星加和徳，鴨井隆一，加藤智弘，萱嶋英三，小塚一史，長崎貞臣，藤村宜憲，宮島宣夫，島居忠良，内田純一，木原 彊：十二指腸病変を伴ったクローン病の1例．Gastroenterol. Endosc. 29：3134—3140，1987

19) 平松 新，水野孝子，中野俊成，宮内克二，西中俊弘，中村昌弘，山口貴司，野中恒幸，奥平 勝，竹村滋，鮫島美子：幽門・十二指腸狭窄をきたしたクローン病の1例．Gastroenterol. Endosc. 31：449—457, 1989

20) 福島浩平，佐々木巌，舟山裕士，松野正紀，樋渡信夫，白根昭夫：迷切兼バイパス術を施行した胃十二指腸 Crohn 病の1例．臨外 45：261—264, 1990

21) Ross, T. M., Fazio, V. W. and Farmer, R. G.: Longterm results of surgical treatment for Crohn disease of the duodenum. Ann. Surg. 197：399—406, 1983

22) Farmer, R. G., Hawk, W. A. and Turnbull, R. B., Jr.: Crohn disease of the duodenum (transmural duodenitis)：Clinical manifestation. Report of 11 cases. Am. J. Dig. Dis. 17：191—198, 1972