

爪床下グロームス腫瘍の5例

隈 理加, 幸田 衛*, 津田奈津美*, 植木 宏明*

爪床下グロームス腫瘍を5例経験したので, その臨床, 組織所見, 手術方法や予後について検討した. (平成元年1月10日採用)

Five Cases of Subungual Glomus Tumor

Rika Kuma, Mamoru Kohda*, Natsumi Tsuda* and Hiroaki Ueki*

Five cases of subungual glomus tumor were experienced and their clinical appearances, histological findings, operative methods and prognosis were discussed. (Accepted on January 10, 1989) *Kawasaki Igakkaishi* 15(2): 370-373, 1989

Key Word Subungual glomus tumor

はじめに

グロームス腫瘍は, 1924年 Masson が組織学的に, 皮膚末梢の動静脈吻合の特殊器官である“glomus cutaneum”に原発する良性腫瘍として報告して以来, 本邦でも200例以上の報告をみる。これらは手指特に爪床下に好発するとされているが, 当大病院皮膚科で, 1974年から1988年に経験した7例のグロームス腫瘍のうち5例は爪床下発生例であった。

今回我々は, その臨床像と治療および予後について検討し, 若干の文献的考察を加え報告する。

症 例

1974年から1988年の14年間に, 当大学皮膚科教室で経験し

たグロームス腫瘍は7例で, うち5例の爪床下発生例を **Table 1** にまとめた。

このうち症例1を詳しく述べる。

症例1: 37歳 女性

Table 1. Case reports of subungual glomus tumor

症例 No.	年齢・性別	初発年齢	発 生 部 位	症 状	治 療 ・ 予 後
1	37 F	17	左I指	圧痛, 放散痛 自発痛 爪甲変形, 亀裂	摘出術 3年4ヵ月後再発なし
2	39 F	19	左I指	圧痛, 放散痛 自発痛 爪甲変形	摘出術 1年4ヵ月後再発なし
3	37 M	36	右I指	圧痛 自発痛 爪甲変形	摘出術 1年1ヵ月後再発なし
4	25 F	22	右V指	圧痛 自発痛 寒冷刺激	摘出術 9ヵ月後再発 再摘出術後 8年11ヵ月後再発なし
5	29 F	19	左IV指	圧痛 自発痛	摘出術 1年6ヵ月後再発なし

川崎医科大学 形成外科
〒701-01 倉敷市松島 577

* 同 皮膚科

Department of Plastic Surgery, Kawasaki Medical
School: 577 Matsushima, Kurashiki, Okayama, 701-01
Japan
Department of Dermatology

初診：昭和60年8月16日

主訴：左拇指爪部変形と疼痛

家族歴，既往歴：特記すべきことなし

現病歴：初診より20年前から左拇指の圧痛を自覚していたが，6～7年前より自発痛も加わるようになり，4～5年前より爪甲が変形し亀裂が生じたため皮膚科外来を受診した。

現症：左拇指爪甲中央部に縦方向の亀裂が生じており，爪甲は全体に膨隆，非薄化し，爪甲剝離症の状態であった。下床には紫紅色調の腫瘍が透見された (Figs. 1, 2)。同部に一致した圧痛，自発痛があり，強く圧迫すると，左肩にまで放散する強い痛みを訴えた。

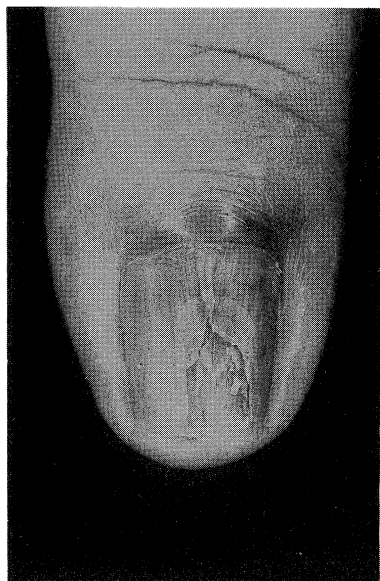


Fig. 1. Case 1

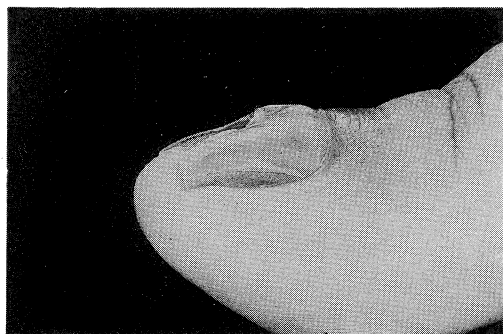


Fig. 2. Case 1

検査所見：骨のレントゲン単純撮影写真では，末節骨背面が軽度陥没していたが，壊死性変化等は見られなかった。また，末梢血，生化学検査等は正常範囲内であった。

治療および経過：昭和60年8月28日に，当院皮膚科入院の上，腫瘍摘出術を施行した。1% XylocainにてOberst 伝達麻酔後，チューブにて駆血した。抜爪の上，後爪廓部皮膚および爪床に縦切開を加え，腫瘍を露出した (Fig. 3)。腫瘍周囲結合織を剝離し，摘出した。下床は，骨膜直上部まで剝離したが，腫瘍の浸潤は見られなかった。初め赤褐色調だった腫瘍は駆血により白色化し，周囲との境界は明瞭であった。摘出後は6-0ナイロン糸にて，爪床，爪母，後爪廓皮膚とも縫縮し，シリコンガーゼ，綿球にて圧迫包帯を施行した。初包交は3日後に行い，抜糸は7～11日後にかけて行った。術直後より放散痛等は消失し，2週間目頃より爪甲が再生し始め，患部を露出することができた。6ヵ月後には爪甲がほぼ完全に再生し，以後3年経過したが再発はみられていない。

組織所見：腫瘍巣はうすい結合織被膜に包まれており，内部には一層の内皮細胞で囲まれた多数の小血管腔がみられ，その周囲に腫瘍細胞が取り巻いていた。腫瘍細胞は立方形から多角形でエオジン淡染の明るい細胞質をもち，核はクロマチンに富み大型で卵円形であった。核分裂像や異型性はみられなかった。間質は一部粘

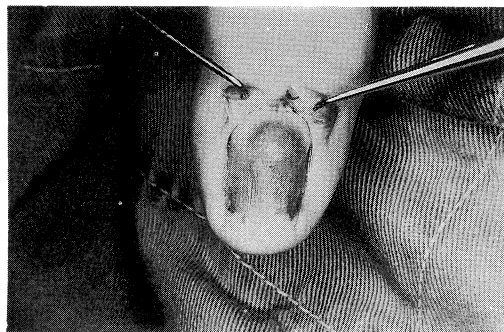


Fig. 3. Case 1. Subungual tumor appeared after stripping nail plate.

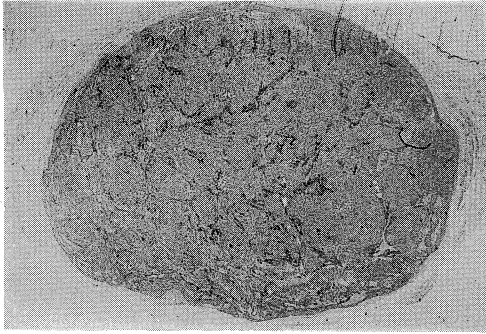


Fig. 4. H-E staining, $\times 20$

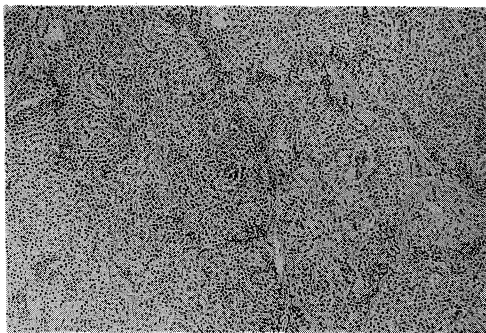


Fig. 5. H-E staining, $\times 100$

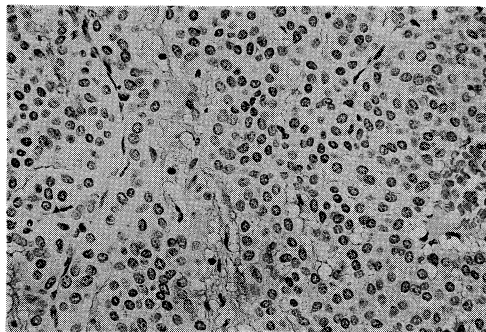


Fig. 6. H-E staining, $\times 400$

液沈着を伴い、少数のリンパ球浸潤も認められた (Figs. 4~6).

考 察

グロームス腫瘍は疼痛を伴う良性腫瘍の代表的な疾患であるが、これは1924年 Masson¹⁾ によって“tumor glomique”と呼称され、以後一疾患単位として確立されるようになった。その後症例が集積され、本邦でも多くの報告がみられるようになった。以下グロームス腫瘍、

特に爪床下発生例について統計的報告をもとに、自験例について考察する。

1. 性別、年齢：森下²⁾らの集計によれば、単発性グロームス腫瘍216例のうち、男性93例、女性119例とやや女性に多く、発症年齢は30代、20代、40代の順であったとされている。これを爪下部の症例に限って統計した後藤ら³⁾の報告は、84例中男性22例、女性62例と女性が約3倍となっている。木村ら⁴⁾の報告においても、爪下部のものについては、同様に女性が約3倍をしめている。

我々の5例では、女性4例、男性1例とやはり女性が多く、年齢層も30代3人、20代2人と30代、20代の順であった。

2. 初診までの期間：自験例では発症から初診までの期間は6カ月~20年と長い経過をたどっており、良性であることが窺える。森下²⁾、木村ら⁴⁾の報告でも5年以上のものは45~50%といわれている。通常、悪性化はないとされているが、“malignant glomus”あるいは“glomangiosarcoma”といったような悪性例の報告もある。⁵⁾

3. 発生部位：岡田ら⁶⁾によれば、皮膚発生例は約87%で、上肢は64%と最も多く、このうち48%は指に発生している。指の発生頻度は、第I指、IV指、III指、II指、V指の順で、ほとんどが爪下部に発生している。皮膚以外では胃に多く、ほかに十二指腸、骨等の報告もある。²⁾

自験例では皮膚発生グロームス腫瘍7例中、5例は上肢の爪下部で、第I指3例、第IV指、第V指が1例ずつ、ほかの2例は膝、前腕部であった。

4. 臨床像：一般に腫瘍の色調は、紫青色から赤色までさまざま、大きさは米粒大から小豆大、直径が2cmを超えることは少ないが、例外的にそれ以上のものも報告されている。⁷⁾特に爪下部のものは、1cmを超えるものは極めてまれである。激痛は本症の特徴的的症状であり、環境因子によっても影響をうける。爪下部のものでは、ほとんどの例に圧痛と爪甲の変形が認められる。疼痛に関しては、圧痛、

自発痛，放散痛の順に多いとされている。⁴⁾ また，ときに腫瘍の圧排による骨の侵蝕等もみられる。

自験例でも全例に圧痛が認められ，激しい放散痛を訴えた症例が多かった。寒冷による痛みの増強を強く訴えたものは1例であった。大きさは5 mm～1 cm程度で，色調は紫青色，爪甲の変形を認めたものは4例であった。

5. 病理組織像：病理組織学的にグロームス腫瘍は，グロームス細胞，血管および神経の3要素からなるが，その組織像は多彩である。これら3要素の増殖の程度，割合により，Masson は下記のごとくに分類している。すなわち 1) Epitheliom型：グロームス細胞増殖主体で，少数の狭小な血管腔が認められる実質性腫瘍，2) Angiom型：血管増生が主で，グロームス細胞の増殖は著明でないもの，3) Neurom型：末梢神経の増生が著明で，網状構造をなして実質内に侵入しているものの3型である。自験例は全例このうちの Epitheliom 型に含まれるものと考えられる。

グロームス細胞の起源については，血管平滑筋細胞，Schwann 細胞，血管外被細胞などいくつかの仮説があるが，電顕的観察ではグロームス細胞の微細構造が血管平滑筋のそれと類似していることが指摘されている。

6. 治療：外科的に完全切除できれば，疼痛は消失，再発や転移はないとされている。

自験例では，1例のみ不十分な摘出のため再発したが，再手術で完治し，ほかの4例は1度の根治手術で完治している。爪床下グロームス腫瘍では，爪床下，爪母下に腫瘍が存在するため，抜爪および爪床，爪母の切開が必要である。そのため，術後爪甲の変形が問題となる。症例1で紹介した我々の方法では，軽度の爪甲の凸凹が残ったが，日常生活や美容上問題となることはなかった。また腫瘍が大きく摘出後に死腔が残る場合が多いが，圧迫包帯程度で爪母下に血腫ができるようなことはなかった。1例のみ(症例1)死腔が大きかったため，tie over を施し，経過は良好であった。

以上，自験の爪床下のグロームス腫瘍5例とグロームス腫瘍全般の文献的考察を加え報告した。爪床下のグロームス腫瘍は発生頻度も高く，長年見過ごされ増大すると摘出術が難しくなり，術後爪甲変形を生じる可能性も大きくなる。はっきりした腫瘍形成や爪甲変形を生じていない早期に診断し，治療することが大切であるが，そのためには，本腫瘍の最も特徴的症狀である局所の疼痛や放散痛に留意し，診察することが重要と思われる。

文 献

- 1) Masson, P.: Le Glomus neuromyo-artériel des régions tactiles et ses tumeurs. Lyon Chir. 21 : 257—280, 1924
- 2) 森下玲子：現代皮膚科学大系10. 東京，中山書店. 1980, p. 50
- 3) 後藤昌子，児島忠雄：著明な爪甲変形を呈したglomus 腫瘍の1例. 形成外科 28 : 139—143, 1985
- 4) 木村俊次，長島正次：著明な爪変形を伴った爪下グロームス腫瘍. 臨皮 32 : 1057—1064, 1978
- 5) 羽生田久美子，松本和彦，齋田俊明：malignant glomus tumor. 皮膚診療 9 : 239—242, 1987
- 6) 岡田正博，庄司昭伸，古川雅洋，濱田稔夫，中野和子，安部佳子：Solitary Glomus Tumor の2例. 皮膚 27 : 406—412, 1985
- 7) 園田俊雄，内山光明，中嶋 弘，永井隆吉：巨大な単発性グロームス腫瘍の1例. 臨皮 36 : 389—393, 1982