

## 左前下行枝を責任冠動脈とする純下壁梗塞の1例

覚前 哲, 長谷川浩一, 中村 節, 井上 省三, 河原 洋介, 忠岡信一郎,  
和田 佳文, 鼠尾 祥三, 沢山 俊民

患者は70歳男性. 急性心筋梗塞で入院. 心電図は, II, III, aVFに限局する純下壁梗塞所見を呈した. 冠動脈造影では, 左前下行枝は心尖部をまわり後室間溝を上行し, その左前下行枝末梢側に高度狭窄を認めた. 左室造影上, 同部に一致した限局性心室瘤を認めた. したがって本例の梗塞責任冠動脈は左前下行枝と考えられた.

左前下行枝を責任冠動脈とする下壁梗塞はまれで, その場合多くは前壁梗塞を合併する. 本例で心電図上純下壁梗塞を呈した機序として, 左前下行枝の解剖学的特異性および末梢部閉塞の2点の関与が考えられた. (昭和63年10月29日採用)

### A Case of Inferior Myocardial Infarction Caused by Left Anterior Descending Artery Lesion

Satoshi Kakumae, Kouichi Hasegawa, Takashi Nakamura, Shozo Inoue,  
Yohsuke Kawahara, Shin-ichiro Tadaoka, Yoshifumi Wada, Shoso Nezu  
and Toshitami Sawayama

A 70-year-old male was hospitalized with acute myocardial infarction. An electrocardiogram showed a pattern of pure inferior myocardial infarction. A coronary angiogram revealed a long left anterior descending branch which extended to the apex and turned to the crux, with distal stenosis. A left ventricular aneurysm, coincident with the coronary stenotic lesion, was documented on a left ventriculogram. Thus, the infarct-related artery proved to be left anterior descending branch. Inferior myocardial infarction caused by a left anterior descending artery lesion is rare. In this case, we postulated that the pattern of pure inferior myocardial infarction might result from an anatomical variation of the coronary artery and its distal obstruction. (Accepted on October 29, 1988) *Kawasaki Igakkaishi* 15(1): 151-155, 1989

**Key Words** ① Inferior myocardial infarction ② Left anterior descending artery lesion

はじめに

症 例

心電図上、下壁梗塞所見を呈する場合、一般に梗塞責任冠動脈は右冠動脈あるいは左冠動脈回旋枝である。<sup>1)~3)</sup> 一方左冠動脈前下行枝を責任冠動脈とする下壁梗塞はまれで、その場合多くは前壁梗塞を合併する。今回著者らは、責任冠動脈が左前下行枝で、純下壁梗塞所見を呈したまれな1例を経験した。

患者：70歳，男性，無職

主 訴：胸部絞扼感

現病歴：昭和60年6月8日午後8時30分頃、床についたときに突然胸部絞扼感が出現，症状が持続するため救急車にて当院に搬送された。

既往歴：16歳時，肺結核で入院加療

家族歴：特記すべきことなし

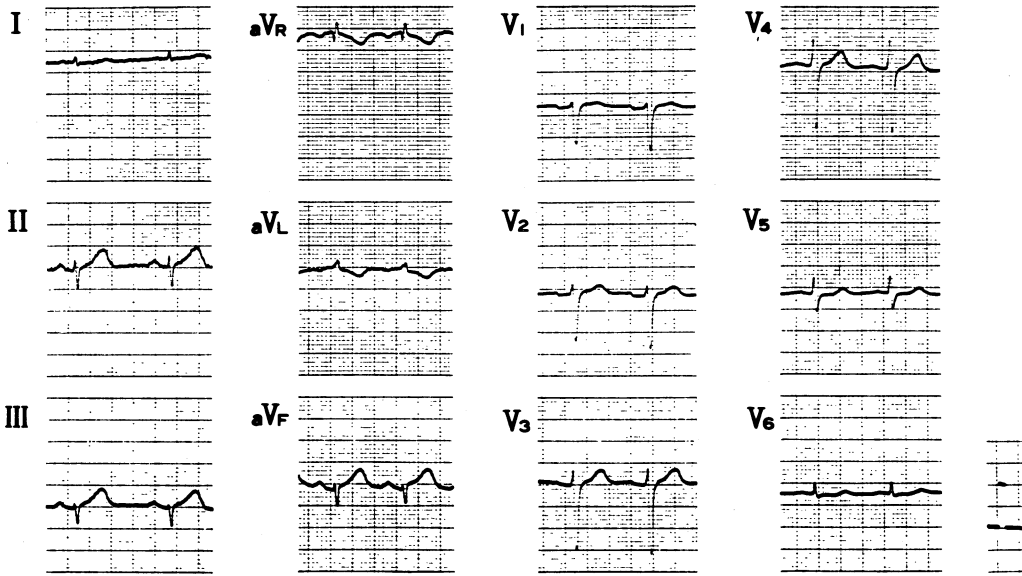


Fig. 1A. Electrocardiogram taken on admission

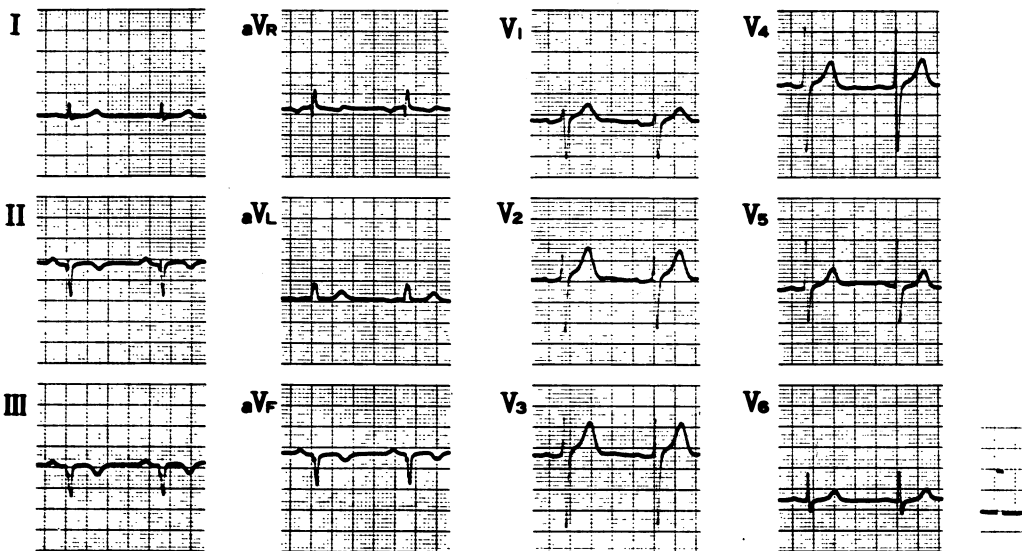


Fig. 1B. Electrocardiogram taken after one month

診察所見：身長157 cm，体重41 kg。血圧96/50 mmHg，脈拍は整で84/分。頸静脈は怒張せず。Ⅲ音，Ⅳ音，心雑音は聴取せず。肺野，腹部，四肢に異常なし。

心電図：来院時（Fig. 1A）には，Ⅱ，Ⅲ，aV<sub>F</sub>でT波が増高し，aV<sub>L</sub>でST下降とT波の逆転，V<sub>6</sub>でST下降を認めた。発症1カ月後

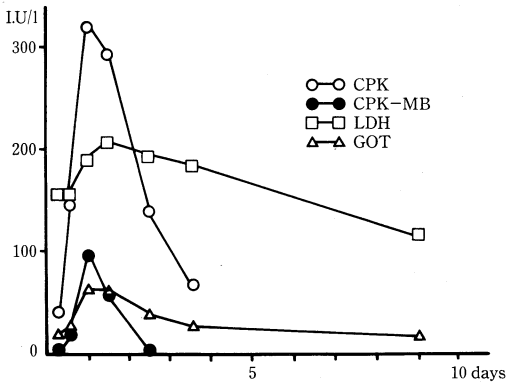


Fig. 2. Changes of serum enzymes  
 CPK=creatinine phosphokinase  
 MB =myoglobin  
 LDH=lactic dehydrogenase  
 GOT=glutamic oxaloacetic transaminase

（Fig. 1B）には，Ⅱ，Ⅲ，aV<sub>F</sub>に異常Q波が出現し，冠性T波を認めた。

急性期血清酵素の推移（Fig. 2）：peak CPK値は320 IU/lと軽度の上昇に留まった。

以上から急性下壁梗塞と診断した。また，血清酵素の推移からは梗塞範囲は比較的小さいものと推測された。

冠動脈造影（Fig. 3）：左冠動脈前下行枝遠位部（Segment 8）に90%狭窄（矢印）を認め，右冠動脈は近位部（Segment 1）で75%狭窄を呈していた。また，冠動脈の解剖学的所見として，右冠動脈は後下行枝（Segment 4PD）が短く，一方左前下行枝は心尖部をこえて後室間溝に大きくまわり込んでいた。

左室造影（Fig. 4）：心尖部から下壁領域に限局した akinesis（矢印）を認めた。

冠動脈および左室造影所見の対比から，梗塞責任冠動脈は左前下行枝遠位部（Segment 8）と考えられた。

考案：近年，冠動脈内血栓溶解療法あるいは経皮的冠動脈形成術などの観血的手枝が心筋梗塞急性期の治療としてその有用性が認識されてきた。<sup>4),5)</sup>したがって，心筋梗塞急性期の心

RCA

LCA

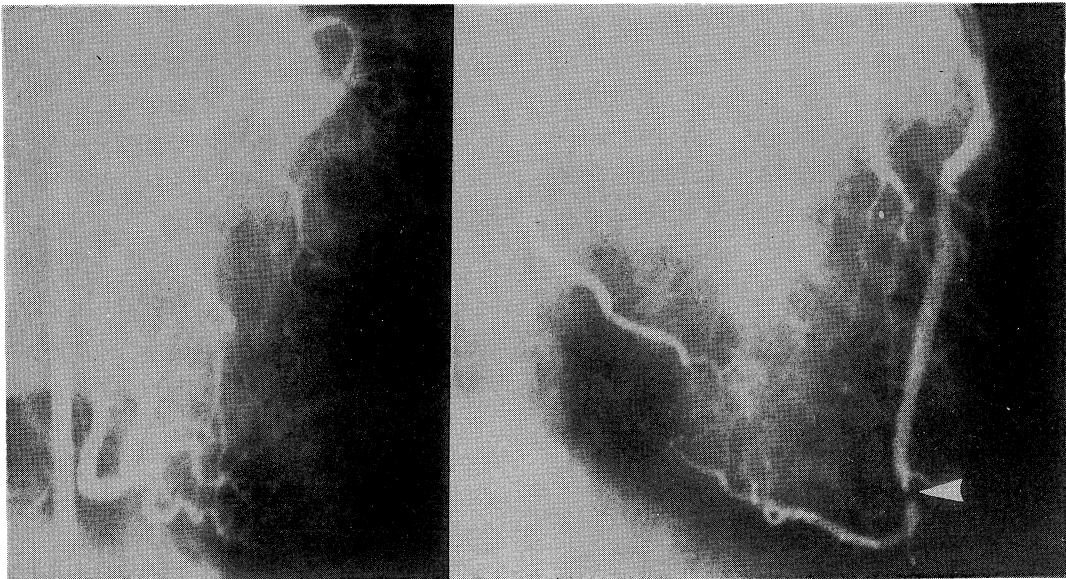


Fig. 3. Coronary angiograms  
 RCA=right coronary artery, LCA=left coronary artery

enddiastole

endsystole

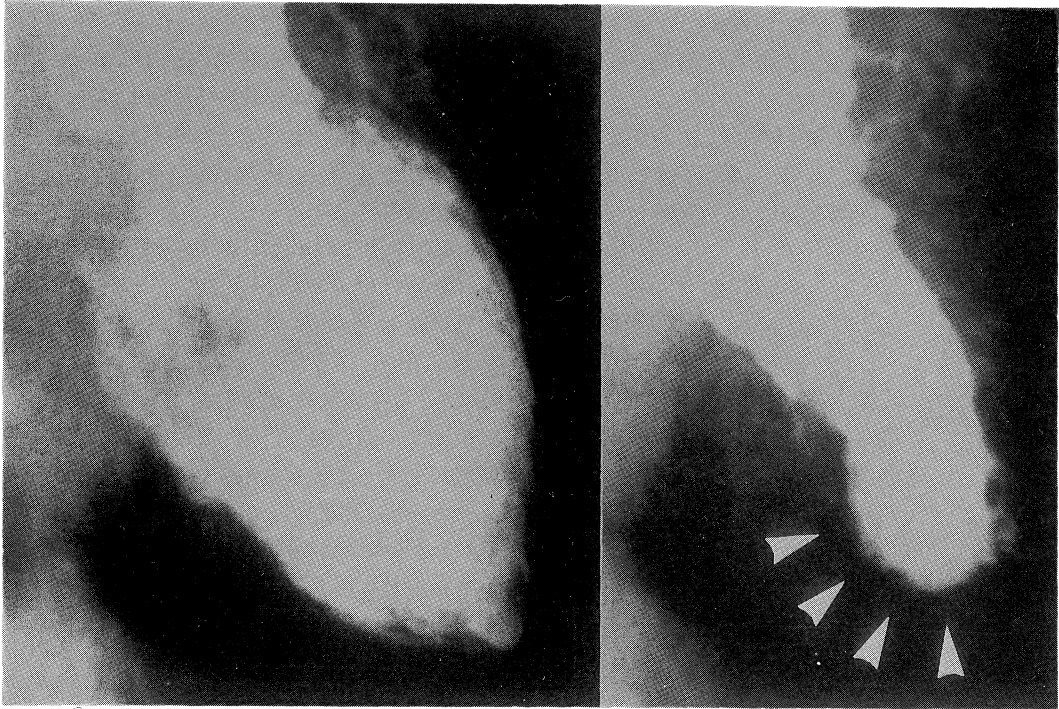


Fig. 4. Left ventriculograms

電図所見から梗塞責任冠動脈を判定することは、これらの治療手技を迅速に行うためにも重要なことである。

心筋梗塞の心電図所見と責任冠動脈との対比を行った研究は多くみられ、<sup>1)~3)</sup> 前壁梗塞では責任冠動脈は左前下行枝、下壁梗塞では右冠動脈あるいは左回旋枝とされる。さらに著者の一人(長谷川)は、<sup>6),7)</sup> 12誘導心電図により下後壁梗塞の責任冠動脈が右冠動脈か左回旋枝であるかの判別もある程度可能であることを報告している。このように、12誘導心電図から、急性心筋梗塞の責任冠動脈を判別することは、高い sensitivity と specificity をもって可能となりつつある。一方、本例のように、心電図上、純下壁梗塞所見を呈し、その責任冠動脈が左前下行枝である例はまれと考えられる。この成立機序として、以下に述べる2点が挙げられよう。第1に、左前下行枝が心尖部をまわり込んで、下壁領域にまで長く分布しているという解剖学的特徴を有していたことである。第2

に、梗塞責任部位が Segment 8 という左前下行枝の末梢側に生じたことである。Williamsら<sup>1)</sup>もこれらの点に関して同様の指摘をしている。

以上のように、12誘導心電図から梗塞責任冠動脈を判定することはある程度可能である反面、本例のように解剖学的な特異性を有する場合には、時として奇異な所見を呈し得ることを知る必要があると思われた。

### ま と め

心電図上、純下壁梗塞所見を呈し、その責任冠動脈が左前下行枝であったまれな1例を報告した。

この奇異な現象の成立機序として、冠動脈の解剖学的特異性と閉塞部位の2点の関与が考えられた。

文 献

- 1) Williams, R. A., Cohn, P. F., Vokonas, P. S., Young, E., Herman, M. V. and Gorlin, R.: Electrocardiographic, arteriographic and ventriculographic correlation in transmural myocardial infarction. *Am. J. Cardiol.* 31: 595—599, 1973
- 2) Fuchs, R. M., Achuff, S. C., Grunwald, L., Yin, F. C. P. and Griffith, L. S. C.: Electrocardiographic localization of coronary artery narrowings: Studies during myocardial ischemia and infarction in patient with one-vessel disease. *Circulation* 66: 1168—1176, 1982
- 3) Blanke, H., Cohen, M., Schlueter, G. U., Karsch, K. and Pentrop, K. P.: Electrocardiographic and coronary arteriographic correlations during acute myocardial infarction. *Am. J. Cardiol.* 54: 249—255, 1984
- 4) Rentrop, P., Blanke, H., Karsch, K. R., Kaiser, H., Kosterling, H. and Leitz, K.: Selective intracoronary thrombolysis in acute myocardial infarction and unstable angina pectoris. *Circulation* 63: 307—317, 1981
- 5) Hartzler, G. O., Rutherford, B. D., McConahay, D. R., Johnson, W. L., McCallister, B. D., Gura, G. M., Conn, R. C. and Crockett, J. E.: Percutaneous transluminal coronary angioplasty with and without thrombolytic therapy for treatment of acute myocardial infarction. *Am. Heart J.* 106: 965—973, 1983
- 6) 長谷川浩一：右冠動脈および左回旋枝閉塞部位の差による心筋梗塞急性期の心電図所見に関する研究—ST 偏位と誘導部位について—。脈管学 26: 1289—1295, 1986
- 7) 長谷川浩一：右冠動脈，左回旋枝の閉塞部位別にみた下・後壁梗塞心電図所見に関する研究。脈管学 27: 121—127, 1987