Clotrimazole 発泡錠が奏効した難治性口腔カンジダ症

神崎麻理子，幸田　衛，植木　宏明

難治性の口腔カンジダ症に clotrimazole 発泡錠が著効した症例を経験した．患者は23歳，男性．約4年間舌炎に罹患していた．舌から口腔粘膜全体に及ぶ病変で，約1年半 amphotericin B 含嗽薬にて治療したが軽快せず，clotrimazole 発泡錠を使用したところ著効し，2週間後には略治した．

また，舌中央部に深い潰瘍を生じており，これはカンジダ性舌炎によるものでなく外的刺激による，いわゆる Bednar's aphta と考えた．

（昭和63年10月3日採用）

An Effective Treatment of Severe Oral Candidiasis by Topical Clotrimazole Therapy

Mariko Kanzaki, Mamoru Kohda and Hiroaki Ueki

A 23-year-old man, who had suffered from glossitis for four years, complained severe oral candidiasis. Topical amphotericin B solution was not useful. Topical clotrimazole therapy showed a dramatic effect and the lesion disappeared within two weeks.

Moreover, our case caused the mechanical ulcer on his tongue so-called Bednar's aphta. (Accepted on October 3, 1988) *Kawasaki Igakkaishi 15 (1) : 133—136, 1989*

Key Words ① **Oral candidiasis** ② **Clotrimazole** ③ **Bednar's aphta**

はじめに

口腔カンジダ症は一般に鵞口瘡と呼ばれ，新生児や乳児に好発する疾患であるが，近年では消耗性疾患に伴った成人例も増加しているようである．[1] candida 属は口腔内常在菌で，なかでも candida albicans が大部分を占め健康成人では病原性を有しない．しかし，年齢や糖尿病などの全身的要因，抗生剤等の薬剤の影響，さらに種々の口腔粘膜病変といった局所的要因が加わると病原性を有してくる．[2]

口腔カンジダ症の治療には，一般に amphotericin B含嗽薬や gentian violet の塗布等が用いられているが，広範囲で度々再発する症例では効果的でない場合も多い．

我々は，難治性の口腔カンジダ症で clotrimazole 発泡錠が著効した症例を経験したので報告する．

症　例

患　者：23歳　男性
主　訴：舌の腫脹・疼痛
家族歴：特記すべきことなし
既往歴：アトピー性皮膚炎
初　診：昭和59年5月14日

川崎医科大学　皮膚科
〒701-01 倉敷市松島577

Department of Dermatology, Kawasaki Medical School:
577 Matsushima, Kurashiki, Okayama, 701-01 Japan

現病歴: 昭和55年春頃より舌全体に疼痛があり，ときに出血することもあった．某病院にて生検の結果，慢性舌炎と診断され，外用・ビタミン剤等で治療されるも一進一退であった．昭和58年某大学病院受診するも同様の診断・治療で，症状は改善しなかった．昭和59年当院口腔外科受診し，当科に紹介された．

現　症: 初診時，舌から口腔粘膜全体が発赤・腫脹しており，舌は厚い白苔で覆われていた (**Fig. 1**)．特に舌中央部は厚い白苔が付着し，1 cm 大，円形の深い潰瘍が生じていた．また，口蓋部にもびらんや浅い潰瘍が認められた．全身状態は良好で，理学的所見でも口腔以外には異常を認めなかった．

検査成績: 血沈，CRP ともに正常で明らかな炎症反応は認められなかった．末梢血検査では，好酸球が 9.0 %とやや高値を示す以外異常なく，血液生化学も正常であった．免疫グロブリンは IgG, IgM, IgA ともに正常範囲内，DNCB テスト陽性で，ツ反陰性であったが，特に免疫不全を疑わせるような所見はなかった．各種皮内テストは，ハウスダスト，ブタクサ，ペニシリウム，カンジダが陽性で，特にカンジダに対しては 10×12 mm/43×39 mm と強陽性 (即時反応) を示した．

白苔部の直接鏡検では真菌要素が多数検出され，培養では candida albicans と同定された．

治療及び経過 (Fig. 2): 多数の candida albicans の存在よりカンジダ性舌炎，口内炎と診断し約1年半 amphotericin B 含嗽薬を主に治療したが，著変は見られなかった．また，扁平苔癬の存在も考慮しレチノイドを5ヵ月間服用したが，改善は見られなかった．その間，candida albicans は直接鏡検，培養ともに陽性であった．舌の生検を行ったが粘膜上皮の肥厚，角化，真皮のリンパ球，組織球，形質細胞の密な浸潤のみで，表皮細胞に異型性等は見られず，いわゆる慢性舌炎の所見であった．PAS 染色では角化した部分にのみ，少数ではあるが菌要素が認められた．

amphotericin B 外用にて効果が認められないため，clotrimazole 発泡錠を使用した．

Fig. 1. Severe oral candidiasis (before treatment)

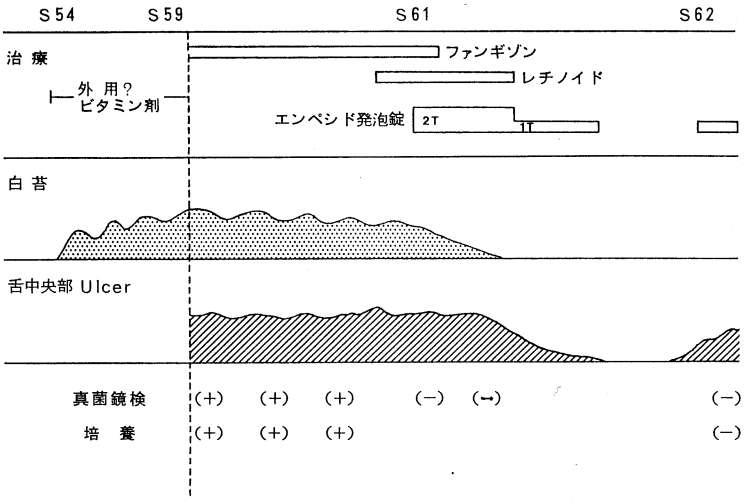

Fig. 2. Therapy and clinical course

clotrimazole 発泡錠1錠を口に約20分間含み，後含嗽をよくするという投与方法で1日2回施行したところ著効し，約2週間後には白苔はほぼ消失し，candida albicans は鏡検，培養ともに陰性化した．その後も舌中央部の深い潰瘍性病変は残存したが，徐々に縮小傾向を示し，2ヵ月後にはほぼ完治した（**Fig. 3**）．その後 clotrimazole 発泡錠1日1錠にて3週間経過観察し，投与を中止した．

clotrimazole 発泡錠中止5ヵ月後，舌中央部の潰瘍のみが再燃したため（**Fig. 4**），再び投与開始した．しかし，今回は潰瘍部が縮小傾向を示さず，candida albicans は直接鏡検・培養ともに陰性であった．悪性化を疑い再び生検したが，前回と同様慢性舌炎の組織所見であった．PAS 染色でも菌要素は見られなかった．その後も clotrimazole 発泡錠を自身で購入し頓用しているが，昭和63年7月現在では舌中央部の潰瘍のみが出没を繰り返しており，カンジダ症の再燃は生じていない．

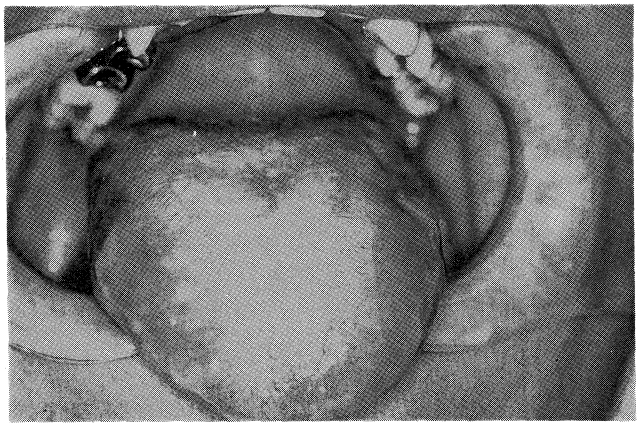

Fig. 3. Two months after treatment by topical clotrimazole

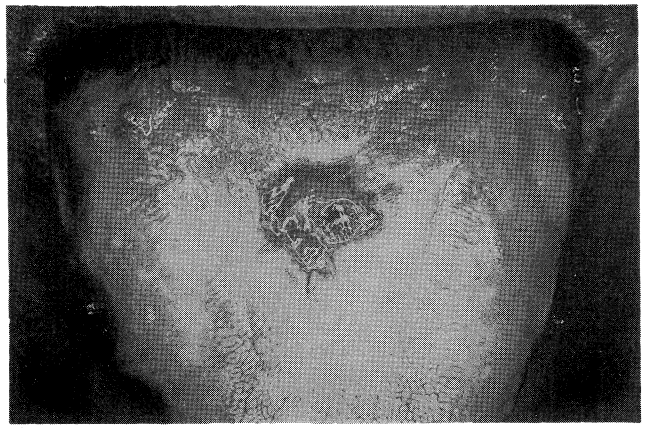

Fig. 4. A deep ulcer appeared on the tongue

考　　察

口腔カンジダ症には一般的に amphotericin B や gentian violet 液の塗布が用いられているが，再発性，難治性病変で，これらの薬剤が効果的でない症例もしばしば経験する．自験例は健康成人で，特に免疫不全を思わせる内的異常はないが，約4年間舌炎に罹患していた．カンジダ症の診断後 amphotericin B を約1年半投与したが軽快せず，candida albicans も病変部から検出されており難治性であった．clotrimazole 発泡錠は一般に女性のカンジダ性腟炎に使用される薬剤で，その場合1日1回100 mg を腟深部に挿入し6日間継続使用する．自験例では，これを口に約20分間含み，後含嗽をよくするという投与方法で1日に2回施行した．約2週間後には白苔はほぼ消失し，candida albicans は直接鏡検・培養ともに陰性化した．本薬剤は無味無臭で，口腔内使用の際にも異和感はなく，自験例は約2年間使用しているが局所的，全身的にも副作用は生じていない．ほかにも3例同様の症例に使用したがいずれも著効し，副作用も生じていない．難治性で広範囲の症例には試みてよい治療法と考えられる．

口腔カンジダ症では白苔付着を主症状とし，その周囲の粘膜が発赤・浮腫性腫脹を呈し，ときには浅いびらんを生じるが潰瘍性変化はまれであるとされている．自験例では舌中央部に深い潰瘍を伴っていた．この潰瘍は初診時厚い白苔に覆われていたが，clotrimazole 発泡錠を使用し舌の白苔やびらん等のカンジダ性変化が消失した

後明らかとなった．clotrimazole 発泡錠使用2カ月後にはこの潰瘍もほぼ消失し，中止後5カ月して再発したため，当初はカンジダ性舌炎の結果として生じたものと考えた．舌中央部は慢性カンジダ症の好発部位とも言われている.[3] しかし，再発時の鏡検・培養ともにcandidaは陰性で生検標本のPAS染色でも菌要素は認められなかった．その後も潰瘍のみが出没しており，自験例の潰瘍性病変はcandidaによる病変とは考え難く，何らかの外的刺激によって発生したものと思われた．再発時の潰瘍周囲は瘢痕状で粘膜上皮は白濁し，炎症性潮紅を欠いていた．これはBednar's aphtaの特徴とされている．

Bednar's aphta[4]とは口腔粘膜や舌を歯で咬んだり，固い食物の刺激，歯科治療等の機械的刺激によって生ずる．病歴と発生部位より，外傷との因果関係が認められるときにのみ診断しうるもので，aphtaとの名称ではあるが，実際には孤立性の深い潰瘍となるのが普通である．自験例では外傷との因果関係は明らかでないが，長年舌炎で悩んでおり，常に舌を歯で刺激する習慣になっていた可能性がある．

以上，自験例は舌炎を基に難治性口腔カンジダ症とBednar's aphtaが発生し，前者にはclotrimazole発泡錠が著効した．本剤の口腔内使用の適応拡大，あるいは新剤型の開発が望まれる．

結　　語

難治性口腔カンジダ症にclotrimazole発泡錠が著効した症例を経験した．amphotericin B含嗽薬やgentian violet液塗布が無効な症例には本剤の使用も考慮すべきであろう．また自験例では舌中央部に深い潰瘍が生じていたが，カンジダによるものではなく，機械的刺激によるBednar's aphtaと考えた．

稿を終えるにあたり，貴重な症例を御紹介くださり，臨床写真1，3を御寄贈くださいました当院口腔外科 福田道男教授に深謝致します．

また本症例は昭和63年6月18日，第21回中国医真菌懇話会で報告した．

文　　献

1）山田瑞穂：粘膜カンジダ症．現代皮膚科学大系7B．東京，中山書店．1982，pp. 170—171
1）西山茂夫：口腔カンジダ症．口腔粘膜疾患アトラス．東京，文光堂．1982，pp. 26—27
3）Pindborg, J. J.: Chronic multifocal oral candidosis. Atlas of diseases of the ORAL MUCOSA. Copenhagen, MUNKSGARD. 1973, p. 56
4）西山茂夫：Bednar's aphta. 口腔粘膜疾患アトラス．東京，文光堂．1982，p. 82