食道重複症（先天性食道憩室）内に発生した食道癌の1例

星加　和徳，鴨井　隆一，加藤　智弘，萱嶋　英三，小塚　一史，長崎　貞臣，
藤村　宜憲，宮島　宣夫，島居　忠良，内田　純一，木原　彊

食道拡張部に発生した食道癌の1例を経験した．症例は47歳女性で，8歳頃より嚥下障害があった．昭和56年に嚥下障害のため当科に入院した．食道造影では上部食道に嚢状の拡張部とその肛門側に狭窄を認め，この拡張部に隆起性病変を認めた．嚢状の拡張部の大きさは7×10 cm 大で，隆起性病変は5×8 cm 大であった．内視鏡検査では，拡張部に隆起性病変を認め，その部の生検より扁平上皮癌と診断された．放射線療法を施行したところ，腫瘍は消失し，5年間経過観察するも再発を認めていない．食道造影では，この拡張部は二つの部分よりなり，食道に連続する本来の食道と思われる部分の前方に嚢状に拡張した部分が存在し，食道重複症（先天性食道憩室）と診断した．このような大きな食道重複症内に食道癌が発生することは極めてまれである．

（昭和62年9月30日採用）

A Case of Carcinoma Occurring in Duplication (Congenital Diverticulum) of the Esophagus

Kazunori Hoshika, Ryuichi Kamoi, Tomohiro Kato, Eizo Kayashima,
Kazushi Kozuka, Sadaomi Nagasaki, Yoshinori Fujimura, Norio Miyashima,
Tadayoshi Shimazui, Junichi Uchida and Tsuyoshi Kihara

We experienced a case of carcinoma occurring in a duplication (congenital diverticulum) of the esophagus. The patient was a 47-year-old woman who had been complaining of dysphagia since she was 8 years old and she was admitted to our hospital in 1981 complaining of dysphagia. On barium meal examination of the esophagus, a protruding lesion was recognized in a cystically dilated portion of the upper esophagus, and the anal portion of the dilated portion was stenotic. The dilated portion was 7×10 cm in size and the protruding lesion was 5×8 cm in size. On endoscopical examination of the esophagus, the protruding lesion was recognized in the dilated portion. Histological findings of the biopsied specimen obtained from the protruding lesion endoscopically revealed it to be a squamous cell carcinoma. Radiation therapy was performed and the protruding lesion disappeared. No recurrence was observed for five years after radiation therapy. On barium meal examination of the esophagus, the dilated portion consisted of two components. The one located on the posterior side was diagnosed as true

川崎医科大学　内科消化器部門Ⅱ
〒701-01 倉敷市松島577

Division of Gastroenterology, Department of Medicine, Kawasaki Medical School: 577 Matsushima, Kurashiki, Okayama, 701-01 Japan

esophagus because it was connected the esophagus. The other portion located on the anterior side dilated cystically was diagnosed as duplication (congenital diverticulum) of the esophagus. It is very rare that carcinoma occurs in a big duplication (congenital diverticulum) of the esophagus like this. (Accepted on September 30, 1987) *Kawasaki Igakkaishi 14(2) : 257—261, 1988*

Key Words ① Carcinoma ② Esophagus ③ Duplication

はじめに

食道重複症（先天性食道憩室）の食道拡張部に発生した食道癌の1例を経験した．放射線療法を施行したところ腫瘍は消失し，その後5年間再発を認めず極めてまれな症例と考えられ，若干の文献的考察を加えて報告する．

症　例

症　例：47歳，女性

主　訴：嚥下障害

既往歴：39歳時，甲状腺機能亢進症

家族歴：特記すべきことなし

現病歴：8歳頃より嚥下障害があり，近医で注射を受けたり，重湯などを分割摂取していた．その後，徐々に症状軽快したので放置していた．昭和52年に甲状腺機能亢進症にて某病院入院中に施行された上部消化管造影では，食道に狭窄部を認め，その口側は嚢状に拡張していた（**Fig. 1**）．昭和56年7月20日頃より再び嚥下障害が出現し，徐々に進行したため流動食を取っていた．この頃より前胸部に嚥下時鈍痛があり8月3日には嘔吐も認められ，当科外来受診し8月7日入院となった．

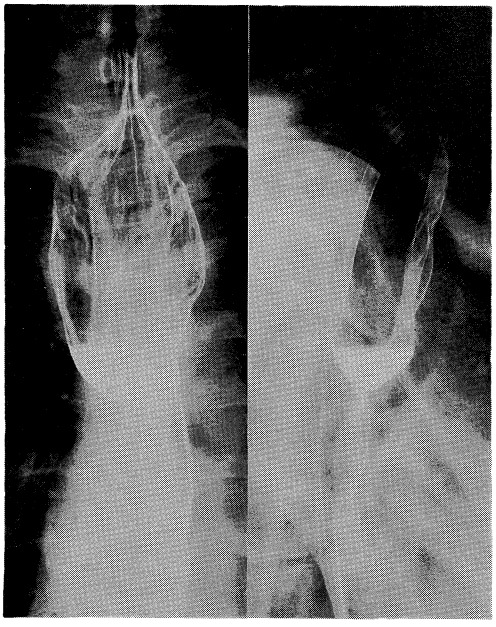

Fig. 1. Barium meal examination of the esophagus in 1977 shows the dilated portion of the esophagus.

入院時現症：身長152 cm，体重41 kg，血圧106/60 mmHg，脈拍84/分整．貧血・黄疸なく，理学所見で異常を認めなかった．

入院時検査成績：赤血球数$434\times10^4/\mu l$，ヘモグロビン11.1 g/dl，ヘマトクリット32.8%，血小板数$45.5\times10^4/\mu l$，白血球数9000/μlで，肝機能検査では異常を認めなかった．便潜血陰性，血沈1時間値42 mm，2時間値80 mmであった．

上部消化管造影：上部食道に狭窄部を認め，その内径は3 mm程度であり，口側は7×10cm大の嚢状に拡張し，その拡張部には5×8cm大の隆起性病変を認めた（**Fig. 2a**）．

内視鏡検査：門歯列より25 cmの部にて高度の食道狭窄を認め，肛門側への挿入はできなかった．この食道狭窄の口側は拡張著しく，拡張部では門歯列より17 cmから黄白色の残渣様物質よりなる隆起性病変を認めた（**Fig. 3**）．この隆起性病変はもろく，生検鉗子にて組織を採取できなかったためバスケット鉗子にて組織を採取した．組織所見では，扁平上皮癌と診断された（**Fig. 4**）．

8月10日より1回180 radで放射線照射を開始し合計7020 radの照射を行い10月5日で終了した．照射後の上部消化管造影では拡張部の

隆起性病変は消失していた（**Fig. 2b**）．内視鏡検査でも，拡張部の内壁はまだらな発赤，びらんが混在しているものの隆起性病変は消失していた（**Fig. 5**）．食道狭窄の程度は変わらず，内視鏡の肛門側挿入はできなかった．

５分粥が摂取できるようになり10月12日に退院した．退院後クレスチンを服用し，経過良好であったが昭和58年３月より右下半身に温冷覚障害が出現した．この頃の上部消化管造影でも再発は認めていない（**Fig. 6a**）．７月よりは左下肢の脱力が，８月はじめより左乳房下に帯状の知覚低下が認められるようになり神経内科に入院した．ブラウン・セカール症候群の診断にて副腎皮質ホルモンが投与され，症状はやや軽快し，以後外来にて経過観察中であるが，昭和61年７月９日の上部消化管造影では食道狭窄と口側の嚢状拡張は依然として認めるものの粘膜面は平滑であり，バリウムの通過も良好であった（**Fig. 6b**）．現在では，普通食の摂取可能で，食道癌の再発も認めていない．

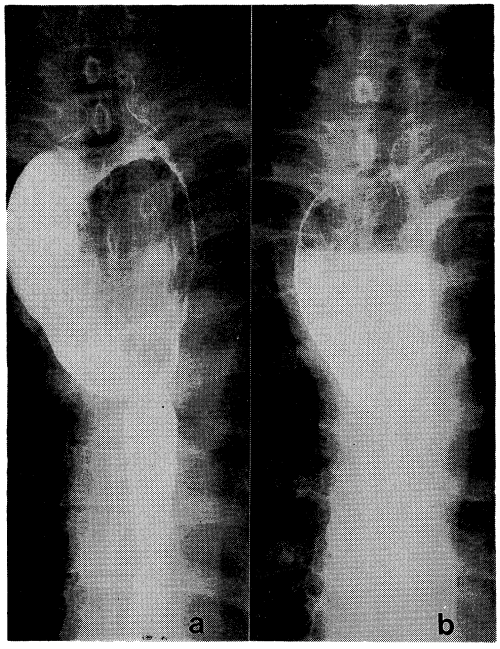

Fig. 2-a Barium meal examination of the esophagus in 1981 shows the protruded lesion in the dilated portion. **b** The protruded lesion is disappeared in the dilated portion after radiation therapy.

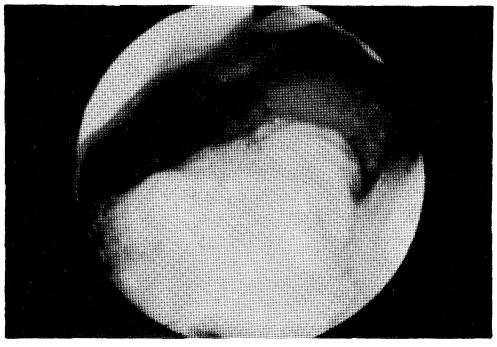

Fig. 3. Endoscopical examination of the esophagus shows the protruded lesion in the dilated portion of the esophagus.

考　　察

本例の場合，食道造影で食道狭窄を認め，その口側は嚢状に拡張している．先天性食道狭窄



Fig. 4. Histological finding of the biopsied specimen reveals squamous cell carcinoma (H-E stain, ×160).

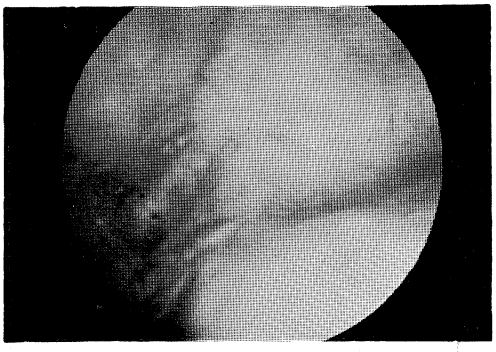

Fig. 5. On endoscopical examination of the esophagus, the protruded lesion in the dilated portion is disappeared after radiation therapy.

としては，気管原基迷入型食道狭窄，膜様狭窄，線維筋性または線維性狭窄などがあるが，[1] 本例ではそれらのレ線像とは異なり，拡張部をみると後壁側と前壁側の間にくびれがあり，あたかも水平面では前壁側に大きな拡張部のある瓢箪のような形状を呈し，後壁側の部分は本来の食道に連続している．

このような嚢状の拡張部を呈する病変としては，食道憩室や食道重複症が考えられる．[2)~5)] 両者の用語には混乱が見られ，本邦においては，「食道憩室」は，その成因より圧出性憩室と牽引性憩室に分類される後天性のものに使用されることが多いが，先天性のものにも使用されることもある．また，「食道重複症」は，食道と交通のある先天性食道憩室や食道嚢腫[6] とも記載される食道と交通のないものを指し，その疾患名が異なるために症例集計時に混乱がみられている．

本例の食道病変は，昭和52年に他施設で撮影された食道造影でも同様の拡張部があり，また，病歴で幼少時より嚥下障害があったことより先天性の変化と考えられ，その形状より先天性食道憩室，あるいは食道嚢胞と呼ばれる食道重複症の不全型と考えられる．したがって，本例では食道拡張部に慢性的な食物停滞が続き，その部に食道癌が発生し，食道炎や食道癌浸潤のため狭窄が生じたと推測される．放射線療法で食道癌は消失したが，その直後は線維化のため強い狭窄は残り，その後の5年間に内圧上昇のためか徐々に狭窄部が拡張し以前の状態まで回復したものと考えているが，手術をしていないため食道病変と周囲臓器との癒着の有無や拡張部の食道壁の状態は確認できていない．

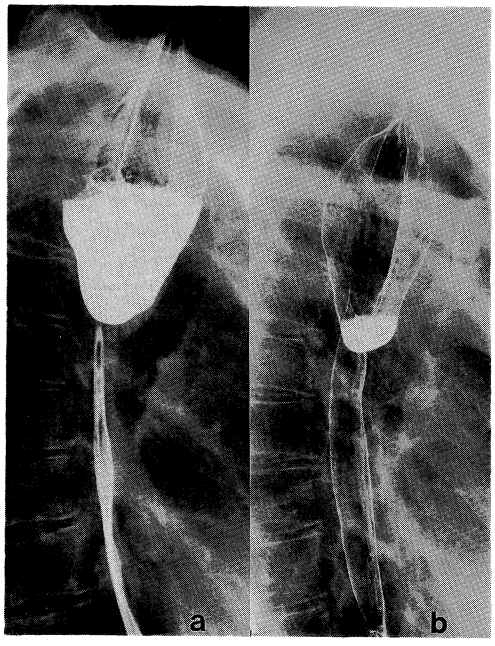

Fig. 6-a Barium meal examination of the esophagus in 1983.
b Barium meal examination of the esophagus in 1986.

上記のように，食道憩室や食道重複症などの疾患概念に混乱が見られているため，正確な記載のある報告に限って検索すると，本例のごとき病変の報告は，木山らの報告，[7] 岡村らの報告[8] などが散見されるに過ぎず極めてまれである．木山らの報告例は72歳男性例で，中部食道の7.5×11 cm大の先天性真性巨大食道憩室内に食道癌が発生している．なお，木山らはX線フィルム上にて5×5 cm大以上のものを巨大食道憩室と定義している．また，岡村らの報告例は65歳男性例で，中部食道の5.5×6 cm大の真性憩室内に表在型食道癌が発生している．この例も病歴より先天性のものと考えられる．

食道癌の発生に関して，木山らはその報告例について，憩室炎が前癌状態となり得るのではないかと推定させる希有なる症例と考えられると述べ，また，岡村らは，長期にわたる食物うっ滞の存在が考えられ，巨大な食道憩室ではその存在が癌発生に果たす役割は少なからぬものと推測されると記載している．本例でも，長期にわたる食物うっ滞があったと想像でき，それが食道癌発生の原因の一つになったものと考えられる．

結　　論

食道重複症（先天性食道憩室）に発生した食道癌の1例を経験し，若干の文献的考察を加えて報告した．

文　献

1）本名敏郎，土田嘉昭，斉藤純夫：先天性食道狭窄症の病因．小児外科 14：9—287，1982
2）荒木 信，加藤重陽，浜田克裕，大城幸治，笹尾哲郎，浜井雄一郎：巨大横隔膜上食道憩室の一手術経験．広島医 21：1127—1130，1968
3）小野寺紘一，赤田 琢，神田保男：巨大食道憩室の1手術治験例．青森中病医誌 14：610—614，1969
4）赤星徳行，横山育三，村上千之，内田満国，大熊利忠，戸山忠良，大塚憲雄，中村郁夫：食道重複症について—治験例を中心にした文献的考察—．小児外科・内科 5：447—484，1973
5）上田裕美，柳沢正弘，長谷川洋一，佐々木忠，千保純一郎：食道重複症の一治験例．日臨外医会誌 44：1214—1225，1982
6）菊池清子，石田尚之，井原二郎，中嶋英彦，三浦寿男，阿部俊孝，土屋康子，清水興一，秋山 洋，横山穣太郎：幼児にみられた食道嚢腫の2治験例．小児臨 22：1467—1472，1969
7）木山 保，木下広明，河野 実：巨大食道憩室と胃に発生した重複癌の1剖検例．消化器病の臨床 4：48—54，1962
8）岡村正造，中澤三郎，川口新平，芳野純治，岩田雅人，小沢 洋，川瀬修二，太田博郷：Carcinoma in situ および dysplasia を伴った食道憩室内癌の1例．胃と腸 18：1212—1221，1983