

小 腸 腫 瘍 — 12症例の検討 —

星加 和徳, 鴨井 隆一, 加藤 智弘, 萱嶋 英三, 島居 忠良, 内田 純一
木原 彊

1973年より1986年の13年間に12例の小腸腫瘍を経験した。年齢は、35歳から72歳に及んでいた。性別では、男性9例、女性3例であった。小腸腫瘍は、7例は空腸に、5例は回腸に存在した。症状としては、腹部膨満感が最も多かった。12例の内訳は、癌4例、悪性リンパ腫4例、平滑筋芽細胞腫2例、リンパ管腫1例、腺腫1例であった。癌はすべて空腸に存在し、男性3例、女性1例であった。腹部膨満感が3例に認められた。小腸造影では、3例では全周性の狭窄を、1例では不整な潰瘍を認めた。3例に内視鏡検査が施行され、2例では生検組織が採取され診断が確定した。悪性リンパ腫は空腸に1例、回腸に3例存在した。腹部膨満感が3例に認められた。小腸造影では、不整な狭窄を示した。筋原性腫瘍は回腸に存在し、リンパ管腫と腺腫は空腸に存在した。経口的小腸造影は、これらの小腸病変拾い上げに極めて有用であった。

(昭和62年6月5日採用)

Tumors of the Small Intestine — Report of 12 Cases —

Kazunori Hoshika, Ryuichi Kamoi, Tomohiro Kato, Eizo Kayashima,
Tadayoshi Shimazui, Junichi Uchida and Tsuyoshi Kihara

From 1973 to 1986, 12 patients with tumors of the small intestine were admitted to the Division of Gastroenterology, Kawasaki Medical School. They ranged in age from 35 to 72 years. Nine patients were male and 3 were female. The tumors were located in the jejunum in 7 cases, and in ileum in 5 cases. Abdominal fullness was the most common symptom. The number of cases of carcinoma, malignant lymphoma, leiomyoblastoma, lymphangioma and adenoma were four, four, two, one and one. All the cases of the carcinoma were located in the jejunum. Three patients were male and 1 patient was female. Abdominal fullness was recognized in 3 cases. Roentgenograms showed all round severe irregular stenosis in 3 cases and an irregular ulcer in 1 case. Endoscopical examination was performed in 3 cases. The biopsied specimens were obtained endoscopically and diagnosis was confirmed in two cases. A malignant lymphoma was located in the jejunum in 1 case and in the ileum in 3 cases. Abdominal fullness was recognized in 3 cases. Roentgenograms showed irregular stenosis. Myogenic tumors were located in the ileum, and lymphangioma and adenoma

were located in the jejunum. The peroral method of X-ray examination of the small intestine was very useful for detection of these organic lesions. (Accepted on June 5, 1987) *Kawasaki Igakkaishi 14(1): 14-19, 1988*

Key Words ① **Tumor of small intestine** ② **Roentgenogram of small intestine**

はじめに

原発性小腸腫瘍は比較的まれな疾患であるが、最近では小腸に対する関心も高まり術前に診断される症例が増加している。そこで、当科における小腸腫瘍を集計し、検討を加えた。

対 象

昭和48年12月の当科開設以来、昭和61年12月までの13年間に経験した原発性小腸腫瘍を集計した。なお、Cronkhite-Canada 症候群や Peutz-Jeghers 症候群などの消化管ポリポシス症候群の小腸病変と好酸球性肉芽腫などの腫瘍様病変は対象から除外した。

結 果

当科における原発性小腸腫瘍は12例であった (Table 1)。年齢は35歳から72歳で、30歳代2例、50歳代3例、60歳代3例、70歳代4例であった。性別では男性9例、女性3例であっ

た。発生部位は、空腸7例、回腸5例であった。空腸病変では十二指腸・空腸曲より25 cmまでの病変が7例のうち5例を占めていた。回腸病変では、Bauhin 弁より45 cmまでの病変が5例のうち3例を占めていた。

症状をみると、腹部膨満感が最も多く6例で、以下出血5例、嘔吐4例、腫瘤触知3例、腹痛2例、貧血1例、排便異常1例であった。

小腸腫瘍の内訳は、癌4例、悪性リンパ腫4例、平滑筋芽細胞腫2例、リンパ管腫1例、腺腫1例であった。

癌では、年齢は50歳、52歳、52歳、72歳で男性3例、女性1例であった。発生部位はすべて空腸で、Treitz 靱帯より3 cm、20 cm、25 cm、25 cmの距離に存在し、大きさは、2.8×1.8 cm、4.5 cm、5×4 cm、6.2×4.1 cm 大であった。症状は、腹部膨満感3例、嘔吐3例、腹痛1例であった。

小腸造影では、全周性の狭窄を呈する例が3例で、狭窄の程度は強く不整であった。1例で

Table 1. Tumors of the small intestine.

Case	Age	Sex	Location	Diagnosis	Symptom
1	50	M	jejunum	carcinoma	abdominal fullness, vomiting
2	72	M	jejunum	carcinoma	abdominal fullness
3	52	F	jejunum	carcinoma	abdominal fullness, vomiting
4	52	M	jejunum	carcinoma	abdominal pain, vomiting
5	67	M	ileum	malignant lymphoma	palpable mass, G-I bleeding
6	72	M	ileum	malignant lymphoma	abdominal fullness, G-I bleeding
7	39	M	ileum	malignant lymphoma	abdominal fullness, palpable mass
8	72	F	jejunum	malignant lymphoma	abdominal fullness, vomiting
9	61	M	ileum	leiomyoblastoma	{ palpable mass, G-I bleeding, abdominal pain
10	62	M	ileum	bizarre leiomyoblastoma	G-I bleeding
11	72	F	jejunum	lymphangioma	diarrhea, constipation
12	35	M	jejunum	adenoma	anemia, G-I bleeding

は一部に正常部を残していたが、いずれも陥凹性病変であった。狭窄の距離は短いものが多く、apple core sign を呈するものもあった。空腸癌のうち3例では、内視鏡検査でも診断され、2例では生検にて確診が得られていた。

悪性リンパ腫では、年齢は39歳、67歳、72歳、72歳で、男性3例、女性1例であった。発生部位は、回腸3例、空腸1例で、回腸では、Bauhin 弁より0 cm, 0 cm, 45 cm の距離に、空腸では、Treitz 靭帯より25 cm の距離より多発病変が存在した。病変の大きさは、8 cm, 10×6 cm, 15 cm 大で、多発病変では12 cm, 8 cm, 7 cm 大であった。症状は、腹部膨満感3例、出血2例、腫瘤触知2例、嘔吐1例であった。

小腸造影では、全周性の狭窄を呈する例が3例あり、狭窄は不整であるが程度は強くなく、その距離は長かった。粘膜面には小結節状隆起が多発し、その表面は比較的平滑で粘膜下腫瘍の要素を有していた。1例は隆起性病変であり、その境界は明瞭で粘膜下腫瘍の所見に乏しかった。

平滑筋腫瘍では、年齢は61歳と62歳で、いずれも男性例であった。発生部位は回腸で、Bauhin 弁より90 cm と60 cm で、大きさは12.5×13.5×9 cm と7.5×7.5×4.5 cm であった。症状は、出血は2例に認められ、1例では腹痛、腫瘤触知も認められた。小腸造影では、管外発育型の腫瘍であるため小腸壁辺縁の変化としての圧排像を認め、中央にnicheを認めた。

リンパ管腫は、72歳女性例で空腸に病変があり、Treitz 靭帯より95 cm の部で1.1×0.9×0.8 cm の大きさであった。症状は排便異常で、小腸造影では、表面平滑な柔らかい亜有茎性の腫瘍で、bridging fold の所見もあり粘膜下腫瘍と診断された。

腺腫は、35歳の男性例で、空腸に病変がありTreitz 靭帯より130 cm の部で、3.3×2.2×2.2 cm 大の頭部と2.2×1.0 cm 大の茎部よりなっていた。症状は貧血、腹痛で、小腸造影では分葉した頭部と茎部を認め、重積を起こして

いた。

症例を呈示する。

症例 1

患者：50歳、男性

主訴：上腹部膨満感

既往歴：特記すべきことなし

家族歴：特記すべきことなし

現病歴：昭和58年11月頃より上腹部膨満感が出現したため12月に当科を受診した。上部消化管造影では異常を認めなかったが、その後嘔吐が出現したため経口の空腸造影を施行したところ、Treitz 靭帯より25 cm 肛門側の空腸に全周性の狭窄を認め、手術目的にて昭和59年2月23日に入院した。

入院時現症：身長174 cm、体重79.5 kg、血圧110/80 mmHg、脈拍88/分整。貧血、黄疸なく、心肺に異常を認めず、腹部にも異常なく腫瘤も触知しなかった。

入院時検査成績：末梢血液検査、血液化学検

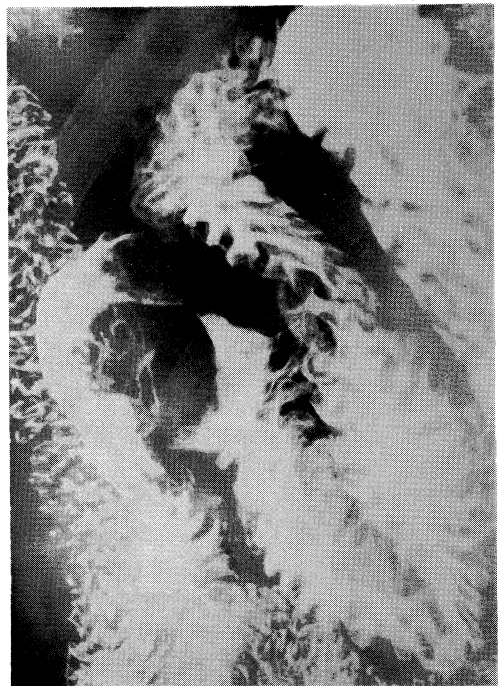


Fig. 1. Roentgenogram of the small intestine in case 1. Roentgenogram shows an irregular stenosis in the jejunum.

査、尿検査、腹部超音波検査で異常を認めなかった。便潜血は陰性で、CEAは2.0 ng/mlであった。

小腸造影では、Treitz靱帯より25 cm 肛門側の空腸に約4 cmにわたる全周性の狭窄を認めた(Fig. 1)。小腸内視鏡検査でも、Treitz靱帯より約20 cmの空腸に全周性の狭窄を認め、狭窄部では不整な粘膜が周堤状に盛り上がり空腸癌と診断でき、生検組織にて腺癌と確認された。

手術所見：Treitz靱帯より25 cm 肛門側の空腸に、4.5 cmにわたる全周性の腫瘍を認め、腸間膜附着部対側の一部を除き漿膜浸潤を伴っていた。腸間膜、大網、Douglas窩には結節状の転移巣が散在していた。

摘出標本では、腫瘍は4.5 cmにわたり腸管腔の全周を占め輪状に狭窄し、粘膜面には不整な潰瘍を形成していた。組織標本では漿膜まで浸潤した腺癌であった。

症例 2

患者：67歳、男性

主訴：腫瘍触知

既往歴：5歳時赤痢、47歳時肺炎

家族歴：父が高血圧

現病歴：昭和55年頃より左季肋部痛あり某病院にて加療されていたが軽快しないため、昭和57年2月よりは他の病院で脾炎として通院加療を受けていた。6月頃には右下腹部に腫瘍を触知するようになり精査されたが、異常を指摘されなかった。9月12日に某病院に精査目的にて入院したところタール便を認め、上部消化管造影、注腸造影が施行されたが異常は認められなかった。その後、嘔吐が出現し腸閉塞となり9月22日当科に紹介され転院となった。

入院時現症：身長155 cm、体重46 kg、血圧110/70 mmHg、脈拍84/分整で、眼瞼結膜には貧血を認めるが黄疸はなく、心肺にも異常を認めなかった。腹部では、右下腹部に3×4 cm大の腫瘍を触知した。腫瘍は可動性良好であったが、表面は不整であった。

入院時検査成績：赤血球数 $398 \times 10^4/\mu\text{l}$ 、ヘモ

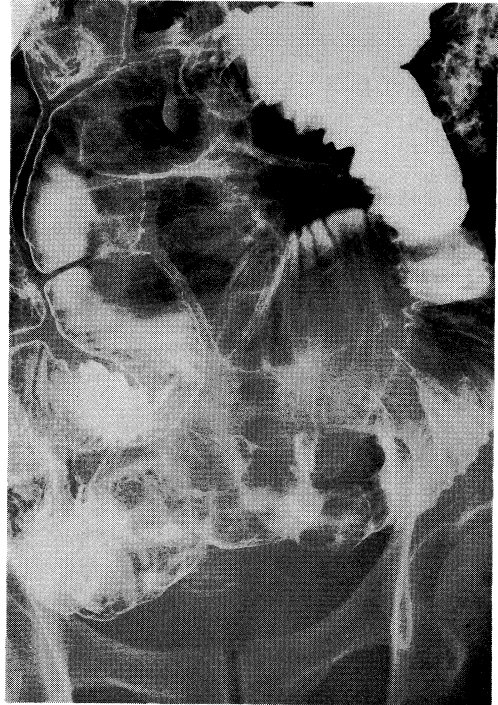


Fig. 2. Roentgenogram of the small intestine in case 2. Roentgenogram shows an irregular protruded lesion in the ileum.

グロビン9.1 g/dl、ヘマトクリット28.4%と貧血を認めたが、白血球数、血小板数には異常なかった。血液化学検査では、コリンエステラーゼが149 I.U./dlと低下している以外は異常なかった。便潜血は陽性で、CEAは1.0 ng/mlであった。

小腸造影では、回腸末端部に8 cmほどの隆起性病変があり、その表面は凹凸不整であった(Fig. 2)。注腸造影では、Bauhin弁より約40 cmの回腸にて造影剤の逆流は止まり、凹凸不整な腫瘍の肛門側の辺縁が明瞭に描出されていた。

手術所見：Bauhin弁より45 cmの回腸に、10×6 cm大の腫瘍を認め、腫瘍中央には漿膜浸潤も認められた。腸間膜、上腸間膜動脈根部にも多数のリンパ節腫大が認められた。

摘出標本では、腫瘍の表面は不整で結節状隆起を呈し、10×6 cm大であった。組織標本では、悪性リンパ腫であった。

考 察

小腸腫瘍は比較的まれな疾患のため、散発的な報告が多く小腸腫瘍全体についての本邦集計はほとんどみられなかった。八尾らは、1970年代の本邦小腸腫瘍について集計したが^{1),2)}そのなかでは悪性リンパ腫が259例と最も多く、次いで癌が221例、平滑筋肉腫176例、平滑筋腫90例、脂肪腫37例、血管腫24例、腺腫21例であった。男女比は、悪性リンパ腫は3.2:1、癌は1.1:1であった。年齢分布を見ると、悪性リンパ腫で40歳代から60歳代に頻度が高かった。悪性リンパ腫ではその約1/5、癌では8.7%が多発であった。大きさは、悪性リンパ腫では2.6~10 cmのものが全体の66.4%であった。癌でも2.6~10 cmのものが72.9%を占めていた。悪性リンパ腫は回腸末端近傍が好発部位で、86.7%はBauhin弁より40 cm以内に位置していた。癌は空腸に多く、77.8%はTreitz靭帯より60 cm以内に位置していた。臨床症状で小腸悪性腫瘍全体として頻度の高いものは、腹痛、嘔吐、頭出血、腫瘤触知、腸閉塞、貧血、腹部膨満感であった。小腸良性腫瘍全体としては、頭出血、腹痛、腸閉塞、貧血、重積、腫瘤触知の順に多かった。悪性リンパ腫では腹痛、腫瘤触知、重積、腸閉塞の順で、癌では腹痛、嘔吐、腸閉塞、腫瘤触知の順であった。

自験例と比較すると、自験例でも悪性リンパ腫、癌が多く、両者で全体の3分の2を占めていた。性別では、小腸腫瘍全体を見ても、癌、悪性リンパ腫のみでみても男性が多く、男女比はいずれも3:1で、八尾らの集計よりも男性に多く認められた。発生部位は、癌はすべて空腸で、全例Treitz靭帯より60 cm以内に存在していた。悪性リンパ腫は回腸に多く、4例のうち3例がBauhin弁より45 cm以内に存在していた。この結果は八尾らの集計例と一致した。臨床症状でみると、自験例では腹部膨満感が最も多く、癌、悪性リンパ腫の各々でみても腹部膨満感が多く、八尾らの集計による結果と異なり、腹痛はむしろ少なかった。

従来、小腸腫瘍は術前診断されることは少なく、腸重積などの緊急手術によって発見されることが多かった。近年、小腸腫瘍に関する関心の高まったことや小腸X線造影が普及したこともあってそのまとまった報告例も学会などで報告されるようになった。しかしながら、なお多くの例が進行した状態で発見されており今後、その早期発見の努力が必要である。重篤な症状のない場合には小腸の検索は軽視されがちであるが、頭出血、腹痛、腸閉塞、貧血、重積、腫瘤触知などの症状があるにもかかわらず上部消化管や大腸に病変が認められない際には、小腸の病変を疑う必要がある。小腸の病変が疑われる場合は、通常の上部消化管造影に引き続いて行う経口的小腸造影は比較的容易に施行でき、また、検査できる機会も多いので、小腸内視鏡検査がまだ十分に普及したといえない現時点では、小腸病変の拾い上げには極めて有用な検査であることを強調したい。存在診断ができれば、その性状診断へと選択的小腸造影検査を進めて行く。

頻度も高く临床上重要である悪性腫瘍のX線像についてみると、悪性リンパ腫は、腸管長軸方向の発育を示す病変、正常腸管幅前後の全周性病変、腫瘍陰影の堅さが少ないこと、X線上非腫瘍部の境界に粘膜下腫瘍の所見がみられること、非腫瘍部との境界は平滑であること、周辺の腸管の圧排像がみられることが特徴である。一方、癌のX線像は、全周性の短い鋭利な陰影欠損、正常粘膜の消失、病変周辺の不整狭窄化、癌腫より口側腸管の拡張像、overhanging edge、非腫瘍部との境界が不整であることが特徴であるとされている。³⁾

筋原性腫瘍については、subserosal tumorが最も頻度が高く対腸間膜側の管腔外に発育し、腫瘍が漿膜下にかなりの大きさに発育し周辺の腸管を押しよけ、blank spaceを示して異常を指摘される。更に、central necrosisを生じ空洞を形成し粘膜表面に潰瘍を生じる。

リンパ管腫は粘膜下腫瘍として描出されるが、柔らかい病変であり、腺腫は上皮性隆起性病変として描出され、いずれもその表面は平滑

である。

大部分の症例では造影所見で診断可能であるが、一部には造影所見のみでは鑑別困難な症例もある。そのような症例では、小腸内視鏡検査による内視鏡所見が得られれば質的診断上極めて有用であり、生検組織が得られれば診断の確定するものもある。⁴⁾

癌の内視鏡所見としては、強いびらん発赤を伴い凹凸不整な粘膜像を呈し、全周性の病変で狭窄が強いとされている。平滑筋肉腫は、結節状で、表面平滑な粘膜下腫瘍として認められるが、潰瘍形成を認めることもある。悪性リンパ

腫は、平滑筋腫と類似するが、色調変化は少なく、潰瘍形成を認めることが多いとされ、また、癌に比して柔らかいとされている。⁵⁾

小腸内視鏡検査ははまだ十分に完成された検査法ではなくその挿入範囲には制限があるが、Treitz 靱帯を少し越えた病変や回腸末端の病変では観察可能であり、診断上有用な所見が得られるので積極的に施行されるべきである。

結 語

13年間に経験した12例の小腸腫瘍を集計し、若干の文献的考察を加えて報告した。

文 献

- 1) 八尾恒良, 日吉雄一, 田中啓二, 藤田晃一, 山本 勉, 肥田 潔, 西田憲一, 緒方正信, 加来数馬, 古賀東一郎, 嶋田敏郎, 杉山謙二, 山崎 節: 最近10年間(1970—1979)の本邦報告例の集計から見た空・回腸腫瘍. I. 悪性腫瘍. 胃と腸 16: 935—941, 1981
- 2) 八尾恒良, 日吉雄一, 田中啓二, 藤田晃一, 山本 勉, 肥田 潔, 西田憲一, 緒方正信, 加来数馬, 古賀東一郎, 嶋田敏郎, 杉山謙二, 山崎 節: 最近10年間(1970—1979)の本邦報告例の集計から見た空・回腸腫瘍. II. 良性腫瘍. 胃と腸 16: 1049—1056, 1981
- 3) 田中啓二: 切除された空・回腸腫瘍20例のX線学的検討. 胃と腸 16: 971—990, 1981
- 4) 星加和徳, 内田純一, 木原 彊, 井上正勝, 佐々木康綱: 消化管のX線像. V. 小腸悪性腫瘍. 綜臨 36: 307—313, 1987
- 5) 星加和徳, 萱嶋英三, 小塚一史, 長崎貞臣, 藤村宜憲, 宮島宣夫, 島居忠良, 加納俊彦, 内田純一, 木原 彊: 小腸内視鏡生検にて確診し得た空腸癌の2例. Gastroenterol. Endosc. 28: 642—647, 1986