

創傷治癒と肥厚性癍痕ならびに癍痕拘縮について

森口 隆彦, 谷 太三郎, 岡 博昭, 河村 進, 井上 普文, 最所 裕司*

創の閉鎖には、収縮と上皮化という二つの重要な現象が見られる。創の収縮は創傷治癒過程に必ずおこる治癒機転であり、この収縮を妨げるともう一方の上皮化が遅延すると考え、サルの皮膚に創を作成しその治癒過程を観察した。また、持続する炎症期における肥満細胞の動向についても検討した。

(昭和62年7月1日採用)

Hypertrophic Scar and Contraction for Wound Healing

Takahiko Moriguchi, Tasaburo Tani, Hiroaki Oka, Susumu Kawamura, Takafumi Inoue and Hiroshi Saisho*

In wound closure there are two important phenomena, wound contraction and epithelization. Wound contraction is an indispensable mechanism in the course of wound healing.

We observed the wound healing process in Japanese monkeys, paying special attention to wound contraction and the change in the mast cell population. Our findings suggest that there is some relationship between wound contraction and epithelization. (Accepted on July 1, 1987) *Kawasaki Igakkaishi 14 (1):7-13, 1988*

Key Words ① Wound healing ② Wound contraction ③ Mast cell

はじめに

生体には創傷治癒のメカニズムが働いており、熱傷や外傷などにより皮膚の欠損が生ずると直ちにその部の修復が行われ、表皮が形成されることにより外見的には終了する。このとき、欠損部が真皮深層に及んだり、創傷治癒過程が何らかの原因で遅延した場合、肥厚性癍痕と呼ばれる硬く盛り上がった傷跡が生じ、時には痛みや痒みを伴ってくる。現在この肥厚性癍痕に対する研究は広く行われているが、臨床の場で広く応用または生かされているとは思われ

ない。

実験動物においてはこの肥厚性癍痕は生じないし、癍痕拘縮という病態を見ることもまれである。実験動物に癍痕を形成できると、以後の実験が進むと考え、サルの腹部に皮膚欠損創を作成しその治癒過程を拘縮の面と肥満細胞の面から観察した。

実験材料ならびに方法

材料：実験には3匹のニホンザルの比較的毛の少ない側腹部、および大腿部を選んだ。

川崎医科大学 形成外科
〒701-01 倉敷市松島577

* 姫路赤十字病院 形成外科

Department of Plastic and Reconstructive Surgery,
Kawasaki Medical School: 577 Matsushima, Kurashiki
701-01, Okayama, Japan

Department of Plastic and Reconstructive Surgery,
Himeji Red Cross Hospital

方法: ケタミンによる全身麻酔下で、デルマトームにて 6×10 cm、深さ約 0.6 mm の欠損創を作成し、Aザルはそのままの治癒過程、Bザルの欠損創の半分の周辺にアンカー縫合を行い皮膚が拘縮により縮小しないように工夫した。また、Cザルの大腿に 7×10 cm、深さ約 0.6 mm の皮膚欠損創を作成し、経時的に組織を採取し創傷治癒過程における肥満細胞数を調べた。切除組織を直ちに 4% 酢酸鉛で固定し、toluidine blue 染色によって metachromasia を呈したものを肥満細胞として測定した。

結 果

1) サル皮膚創傷治癒過程の肉眼的所見

a. Aザルの創傷治癒過程における創の収縮
採皮後 1, 2, 4, 7, 11, 30 日目の創の状態を観察した。採皮後 1 日目は浸出液も多く創面は湿潤していたが (Fig. 1), 4 日目頃より創部は痂皮に覆われ (Fig. 2), 痂皮を除去すると表皮形成されていない創傷面が出現した。11 日目には一部表皮形成されないところもあったが (Fig. 3), 30 日目には表皮形成が完了した。Aザルの採皮部周囲を採皮直後より 30 日目まで計測し創の収縮度を表した (Fig. 4)。

b. Bザルの創傷治癒過程における創の収縮
採皮部の半分の周辺を 4-0 ナイロンで下床と縫合し、採皮後 1, 2, 4, 7, 11, 30 日目の創を観察し計測した。採皮後 1 日目は Aザルとほぼ同じく湿潤し浸出液も多かった (Fig. 5)。創の収縮現象は採皮後 7 日目頃から著明で、下床と縫合してある部位の収縮度に比較し、何もしていない他側の収縮の度合いは強く、表層の創治癒も良好に思われた (Fig. 6)。さらに 11 日目になるとその傾向は強くなった (Fig. 7)。Bザルの採皮部周囲を採皮直後より 30 日目まで計測し創の収縮度を表した (Fig. 8)。Aザル、Bザルに作成したこれら欠損創の収縮度を、採皮 1 日目を 1 としその割合を算出すると、図のごとくである (Fig. 9)。Bザルの採皮部面積の変化は、下床と縫合している部に比較し、何も処置していない部分では最終的に 1/4 の面積




Fig. 1. 1 day after at the donor site in A monkey

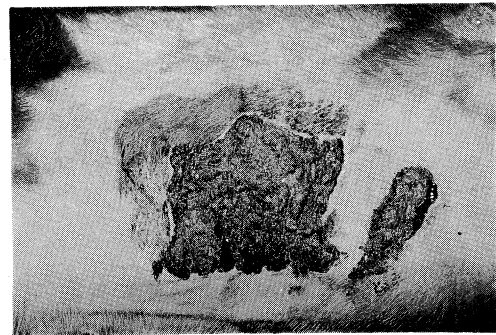


Fig. 2. 4 days after at the donor site in A monkey




Fig. 3. 11 days after at the donor site in A monkey

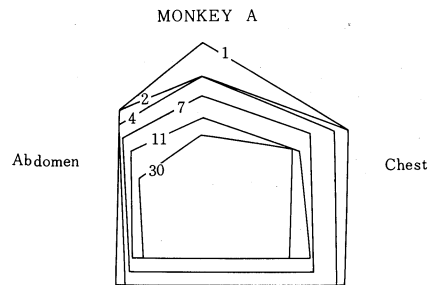


Fig. 4. Wound contraction rate at the donor site in A monkey

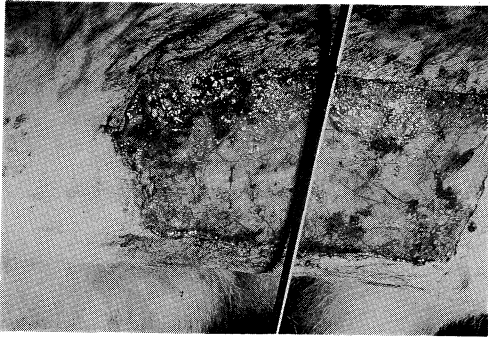


Fig. 5. 1 day after at the donor site in B monkey




Fig. 6. 7 days after at the donor site in B monkey

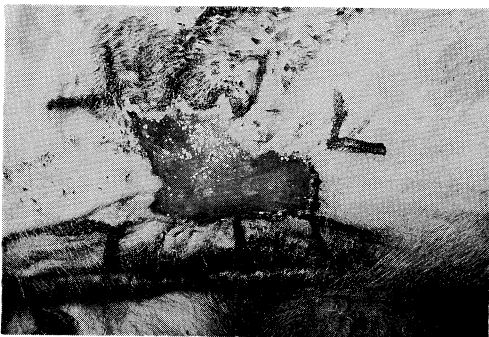


Fig. 7. 11 days after at the donor site in B monkey

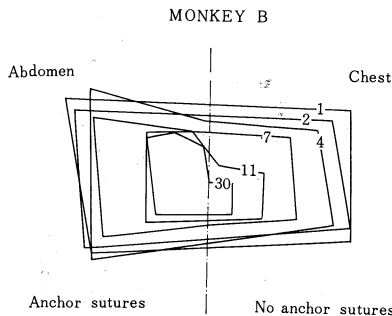


Fig. 8. Wound contraction rate at the donor site in B monkey

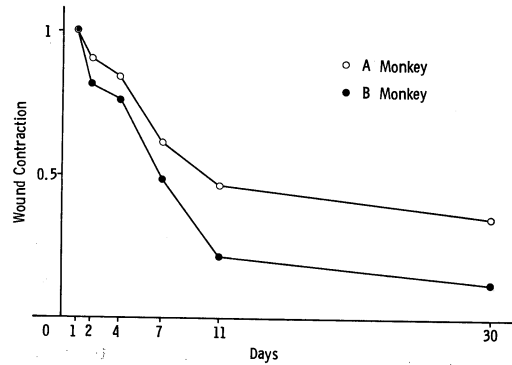


Fig. 9. Wound contraction rates in A, B monkeys

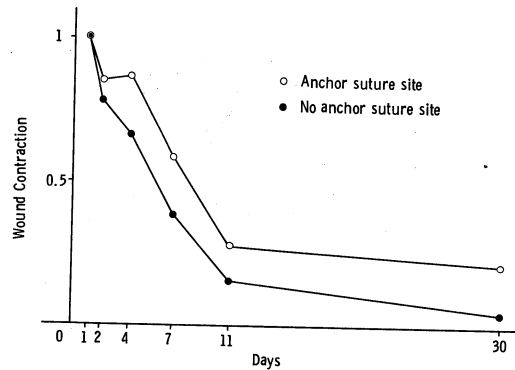


Fig. 10. Wound contraction rates at the suture area and the non-suture area in B monkey

となった (Fig. 10).

2) サル皮膚創傷治癒過程の組織学的所見

採皮後1日目では、主として好中球よりなる細胞浸潤があり、組織は全般的に浮腫状で、急性炎症の像を呈していた (Fig. 11)。採皮後2日目では炎症細胞がフィブリンの間に存在し亜急性の炎症症状を呈しており、真皮の浸出性反応は多少弱まっていた (Fig. 12)。採皮後4日目では創面は痂皮に覆われ、その下に単球が入り込み、真皮深層では血管の拡張像が見られた (Fig. 13)。採皮後7日目には炎症反応も弱くなっており、幼弱な線維芽細胞や毛細血管の新生が目立ち、表皮の形成も見られた (Fig. 14)。採皮後11日目では、真皮上層は多少浮腫状であるが、中層から下層にかけては、幼弱な線維芽細胞とコラーゲンの新生が見られ、新しい結合

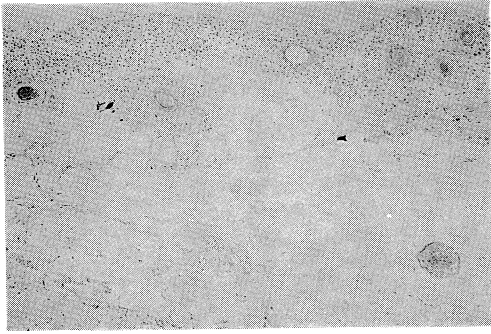


Fig. 11. Histology at the donor site in C monkey, 1 day after (HE, $\times 25$)

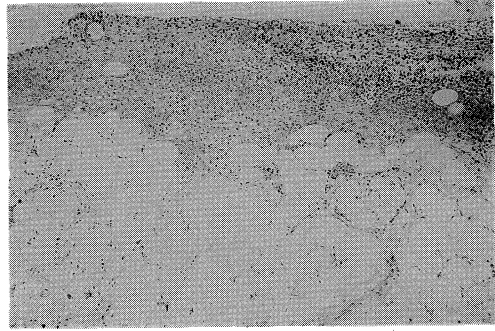


Fig. 12. Histology at the donor site in C monkey, 2 days after (HE, $\times 25$)



Fig. 13. Histology at the donor site in C monkey, 4 days after (HE, $\times 15$)

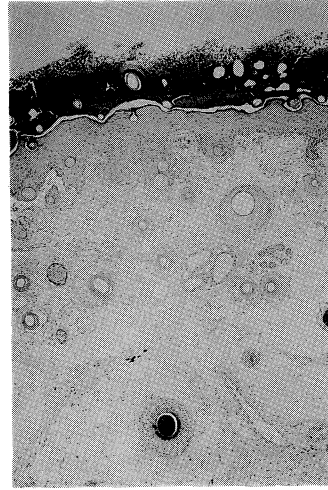


Fig. 14. Histology at the donor site in C monkey, 7 days after (HE, $\times 15$)




Fig. 15. Histology at the donor site in C monkey, 11 days after (HE, $\times 15$)

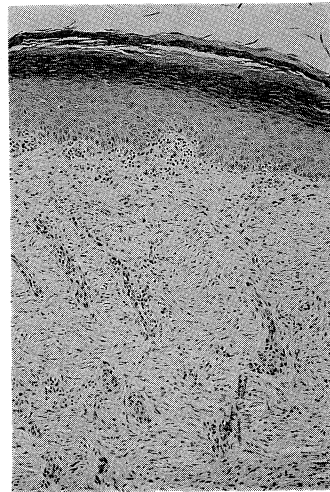


Fig. 16. Histology at the donor site in C monkey, 3 months after (HE, $\times 33$)

組織は正常の真皮よりはるかに厚くなっていた (Fig. 15). 採皮後3カ月目では表皮の厚さは正常皮膚の厚さに近かった. 毛包は少なく, コラーゲン線維の配列はみだれ, その走行は不規則で, 組織学的には一部ヒトの肥厚性瘢痕の像に似ていた (Fig. 16).

3) サル皮膚創傷治癒過程の肥満細胞

サル大腿外側部の肥満細胞数は正常で, 1 mm^2 あたり平均 9.3 ± 4.5 であった. 採皮後1日目では 4.6 ± 2.1 , 採皮後2日目では 1.6 ± 0.7 , 採皮後4日目では 3.7 ± 1.3 , 採皮後7日目では 3.7 ± 1.5 , 採皮後11日目では 7.2 ± 1.8 と, 採皮後一時減少したが徐々に増加し正常値に近くなってきた. 採皮後1カ月目では逆に 26.1 ± 5.7 と正常値の約3倍, 採皮後3カ月目では 43.5 ± 10.75 と約5倍の値を示した (Fig. 17).

考 察

皮膚結合組織に損傷が加わると創傷治癒のメカニズムにより瘢痕となって修復される. このとき損傷部は周辺の線維芽細胞から分泌合成さ

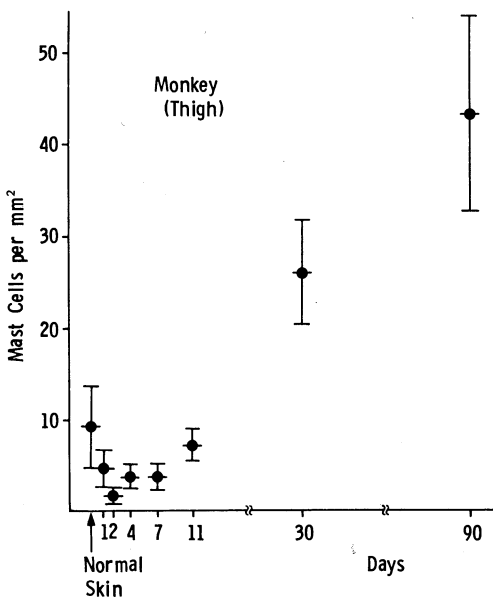


Fig. 17. Mast cell population at the donor site in C monkey

れたコラーゲンにより満たされるが, コラーゲンの生成が異常に亢進し, 周辺皮膚面から隆起した形態を呈したとき, 肥厚性瘢痕あるいはケロイドと呼ばれる. 肥厚性瘢痕がヒトに特有なものであるかどうかについては今のところ明確な結論は出ていないが, わずかにブタに肥厚性瘢痕を作成したという報告はある.¹⁾

私たちは, 進化の上で最もヒトに近いという点より実験動物にサルを選んだ. サルの皮膚構造の特徴は, 1) 表皮表層の凹凸が著明である, 2) ヒトに比較して毛包が多い, 3) 毛包が真皮深層および脂肪組織内まで入り込んでいる, 4) 脂肪層が全体に厚い, 5) 皮筋がよく発達しているなどが挙げられる. 他の小実験動物の真皮結合組織は非常に粗で, その間に毛包, 皮脂腺, 汗腺などの皮膚付属器が見られるが, 脂肪組織はサルほどには見られなかった. その点ではサルの皮膚はヒトの皮膚組織に類似していた.

サルの体表の中でも最も毛包の少なそうな腹部を用いた. 皮膚全体の弛緩度はヒトのものとかんがりの相違をみたが, サルの創傷治癒過程そのものは, 現在まで報告されている他の実験動物とは大差なかった.²⁾ しかし, 採皮後3カ月の病理組織像は, 一部ヒトの肥厚性瘢痕の像に類似していた.

ヒトの肥厚性瘢痕では, 初期には真皮乳頭層に毛細血管の新生と, 主として血管周辺の炎症性細胞の浸潤があり, 幼若な線維芽細胞や粘液多糖類に富んでいる. 肥厚の度合いが強くなってくると真皮上層から下層にかけての線維は渦巻き状の結節を形成し, 不規則な走行を呈し, その線維間には多くの小血管や, 比較的大きな線維芽細胞が密に存在している. 弾性線維や毛嚢脂腺系の皮膚付属器は見られない. また, 正常皮膚に比較し多くの肥満細胞が見られる. 肥厚性瘢痕が年月を経て成熟瘢痕になると, 表皮は菲薄化し, 表皮突起や真皮乳頭を失う傾向があり, コラーゲン線維束は太くなり, 線維間に血管および線維芽細胞などの細胞成分が減少し, 硝子様変化が見られるといった特徴が見ら

れる。

創傷治癒過程の修復期にはコラーゲン線維の生成が見られる。このコラーゲン線維の生成には、血小板、リンパ球、マクロファージ、好中球、肥満細胞など数多くの細胞が関与している。そしてコラーゲン線維の合成、分泌の比率が大きくなれば肥厚性瘢痕あるいはケロイドとなり、分解と合成のバランスがとれてくると成熟瘢痕となる。

コラーゲン量の増加は、前記の種々細胞のほか、酵素、酸素分圧、電解質、コラーゲン架橋、フィブロネクチンなどがかかわっていると考えられている。

創の収縮は開放創だけでなく、術後の縫合創や植皮部など創があるところには必ず生ずる現象であり、創が外見上閉鎖した場合であっても、収縮は継続し、ときに瘢痕拘縮へ発展することもある。さらに何らかの因子で、例えば感染や物理的・化学的的刺激等で創傷治癒が遅延した場合、難治性の潰瘍となる。³⁾

今回の実験では、創の周囲半分を下床とマットレス縫合し、創の収縮と創傷治癒過程との関連を調べた。4日目から7日目にかけて、肉眼的に創の収縮は顕著となりだした。マットレス縫合を行っていない側の収縮速度は著明でかつ上皮形成が早く、創の収縮が創傷治癒を早める機構のひとつとして働いていることが示唆された。

肥満細胞は血管壁や皮膚付属器周辺に多く存

在しており、抗原抗体反応や化学的・物理的的刺激により脱顆粒を生じ、ヒスタミン、セロトニン、ヘパリン、コンドロイチン硫酸などのケミカルメディエーターを組織内に分泌することにより、結合組織の代謝と深くかかわっている。⁴⁾特に肥厚性瘢痕には正常の皮膚や成熟瘢痕に比較し多くの肥満細胞が存在しており、^{5),6)} triamcinolone acetonide の局所注射により減少する。⁷⁾

サルの創傷治癒過程における肥満細胞数は、受傷後2～3日で最少となり、その後徐々に増加し、受傷後11日で正常値に近くなり、その後3カ月では約5倍の値を示した。肥満細胞はこのように特に炎症が長く持続した場合、炎症の後期に増加する傾向があるように思われた。

おわりに

創傷治癒過程では、良好な肉芽の形成、上皮形成の速度、皮膚の拘縮が大きな要素となっている。今回の実験から、皮膚の収縮を防止すると上皮形成の速度が遅くなることがわかり、このことから、上皮形成に皮膚の収縮が関与していることが示唆された。また、肥満細胞は創傷治癒の炎症が長引いたとき著明に増加し、瘢痕の成熟化とともに減少した。

なお本研究の一部は「昭和60、61年度科学研究費補助金」のもとに行った。

文 献

- 1) Goodwin, M. N., Jr., Raulston, G. L. and Pruitt, B. A., Jr.: Hypertrophic scar in the experimental animal by paul silverstein. *In* The ultrastructure of collagen, ed. by Longacre, J. J. USA, C. C. Thomas. 1976, pp. 213—236
- 2) 小原一則, 安田幸雄, 森口隆彦, 斎藤 格, 黒川雅博, 井上邦雄, 深水秀一, 松本吉郎, 藤本大三郎, 塚田貞夫: 家兎皮膚2/3創欠損創におよぼす凍結乾燥豚真皮(KT-80), その他2, 3の創傷被覆材の影響. *熱傷* 7: 17—27, 1981
- 3) 難波雄哉: 開放創の自然治癒と瘢痕拘縮. *整・災外* 29: 397—402, 1986
- 4) 永井 裕: 結合組織代謝と肥満細胞. *代謝* 13: 379—387, 1976
- 5) Cohen, I. K. and Keiser, H. R.: Collagen synthesis in keloid and hypertrophic scar following intralesional use of triamcinolone. *Surgical Forum* 24: 521—523, 1973

- 6) Kischer, C. W., Bunce, H., III. and Shetlar, M. R.: Mast cell analyses in hypertrophic scars, hypertrophic scars treated with pressure and mature scars. *J. invest. Dermatol.* 70:355—357, 1978
- 7) 森口隆彦, 井上邦雄, 小川 豊: 肥厚性瘢痕組織における肥満細胞の動向について—副腎皮質ホルモンの局所注射療法の効果—, *日形会誌* 1:19—28, 1981