

## 胆嚢癌および胆嚢前癌性病変における 血液型物質の免疫組織学的検討

川崎医科大学附属川崎病院 病理

佐藤博道\*, 伊藤慈秀

同 内科

加藤啓一郎, 積舎龍三

大村晃一, 小林敏成

同 外科

田原昌人, 光野正人, 吉岡一由

(昭和61年12月20日受付)

### Immunohistological Study of Blood Group Antigens in Carcinomas and Precancerous Lesions of the Gallbladder

Hiromichi Sato<sup>1),2)</sup>, Jishu Ito<sup>1)</sup>

Keiichiro Kato<sup>2)</sup>, Ryuzo Tokiya<sup>2)</sup>

Koichi Ohmura<sup>2)</sup>, Toshinari Kobayashi<sup>2)</sup>

Masato Tahara<sup>3)</sup>, Masato Kono<sup>3)</sup>

and Kazuyoshi Yoshioka<sup>3)</sup>

Department of Pathology<sup>1)</sup>, Medicine<sup>2)</sup> and Surgery<sup>3)</sup>

Kawasaki Hospital, Kawasaki Medical School

(Accepted on December 20, 1986)

胆嚢癌および胆嚢前癌性病変における血液型物質の消長を知る目的で、胆嚢粘膜癌11例、進行癌23例、腺腫9例、異型上皮5例および胆石症13例を用い、免疫組織学的に血液型物質の組織内局在を検討した。

その結果、胆石症では血液型物質は胆嚢固有上皮および新生粘液腺にみられ、化生性杯細胞では陽性から陰性まで種々であった。腺腫および異型上皮の大部分は血液型物質陽性であった。また粘膜癌(すべて高分化腺癌)や高分化型進行癌では血液型物質が比較的よく残存していたが、低分化型進行癌では完全に消失したものが多く、組織型との関連性がつよくみられた。なお化生性変化が癌巢内にみられた粘膜癌では、全例血液型物質が残存していた。また血液型物質と粘液組成との関連を知る目的で high iron diamine-Alcian blue 染色を重染色すると、血液型物質が消失した部には non-sulfated acid mucin が多く出現していた。

血液型物質の検索は、良悪境界病変の鑑別や胆嚢癌の組織発生の解明に有用と思われ、その意義につき若干の考察を加えた。

\* 現 川崎医科大学附属川崎病院 内科

A, B, O. type blood group antigens in human gallbladders were studied immunohistologically in 11 cases with mucosal carcinoma, 23 cases with advanced carcinoma, 9 cases with adenoma, 5 cases with dysplasia and 13 cases with cholecystolithiasis.

Blood group antigens were always detected in proper epithelia and mucous glands in cases with cholecystolithiasis, but were sometimes also detected in metaplastic goblet cells. Most adenoma and dysplasia were positive for these antigens. Mucosal carcinomas and well differentiated advanced carcinomas were occasionally positive for blood group antigens, but poorly differentiated advanced carcinomas were almost always negative. All mucosal carcinomas with metaplastic changes were positive for these antigens. Double staining with blood group antigens and high iron diamine-Alcian blue revealed non-sulfated acid mucin in areas where blood group antigens were lost.

Immunohistological investigation of blood group antigens may be useful in differentiating border line lesions and in study of cancer histogenesis.

Key Words ① Blood group antigens ② Carcinomas and precancerous lesions  
③ Gallbladder

## はじめに

A・B・O式血液型は赤血球だけでなく、消化管の上皮細胞を含めた諸臓器にも広汎に存在している。<sup>1),2)</sup> この血液型物質は生化学的には糖蛋白質よりなり、糖鎖末端に存在する単糖類の種類によりそれぞれA・B・O型が決定されている。<sup>3)</sup> 一方、細胞の癌化に伴い血液型物質の消失がおこることが知られるようになり、specific red cell adhesion 法,<sup>4),5)</sup> 蛍光抗体法,<sup>6)</sup> 酵素抗体法<sup>7)-9)</sup> 等を用いて、各臓器癌における血液型物質の消長が詳しく検討されている。また胃の腸上皮化生巣における部分的な血液型物質の消失も知られており、<sup>10),11)</sup> 血液型物質の検索が癌の組織発生の解明にも有効な手がかりになると推定されている。

そこでわれわれは、胆嚢の前癌性病変、粘膜癌および進行癌を用いて免疫組織学的に血液型物質を検索するとともに、血液型物質と粘液組成の変化および腸上皮化生との関連も同時に検討したので報告する。

## 対象および方法

自験および他施設より提供された胆嚢粘膜癌(いずれも高分化腺癌)11例、進行癌(高分化

腺癌12例、低分化腺癌6例、未分化癌3例、扁平上皮癌2例)23例および前癌性病変として腺腫9例と異型上皮5例を用いた。また対照として胆石症13例を用いた。

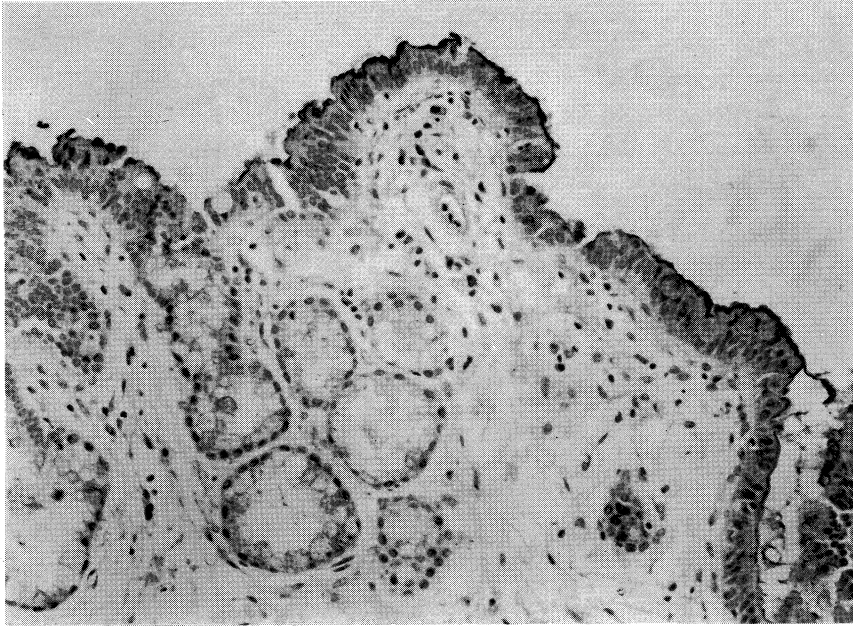
A・B型物質に対しては抗ヒトA型およびB型血清を用い、Weinsteinら<sup>12)</sup>の方法に準じてPAP法により染色した。またH型(O型)物質に対しては、ビオチン化 Ulex europaeus agglutinin I<sup>13)</sup> と avidin-biotin-peroxidase complex を用いたABC法<sup>14)</sup>により染色した。染色上の陽性対照としては組織内に存在する赤血球および血管内皮細胞を、また陰性対照としては結合組織をそれぞれ built-in control として用いた。また粘液の種類を知る目的で、全例に high iron diamine-Alcian blue 染色(HID-AB 染色)との重染色をおこない、血液型物質と粘液組成の変化を同一切片で検討した。また根治手術可能であった胆嚢進行癌14例につき最長33カ月におよぶ予後を追跡し、血液型物質の存在と予後との関連を検討した。

## 結 果

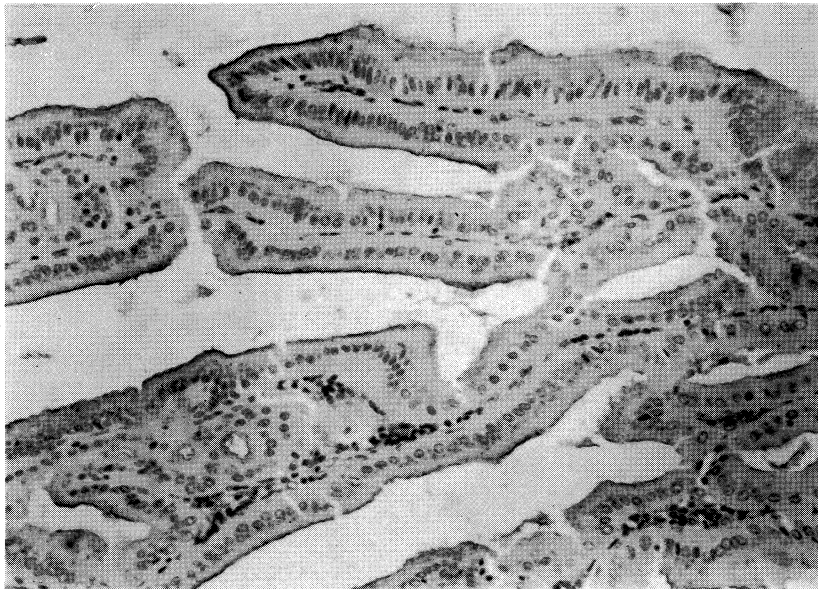
胆石症では血液型物質はA・B・O(H)型とも胆嚢固有上皮の内腔側細胞膜上および核上

部胞体内につよくみられたが、B型物質の染色性は他に比しやや弱い傾向にあった。慢性胆嚢炎に伴って出現した粘液腺は胞体全体が血液型物質陽性であったが、杯細胞は陽性から陰性ま

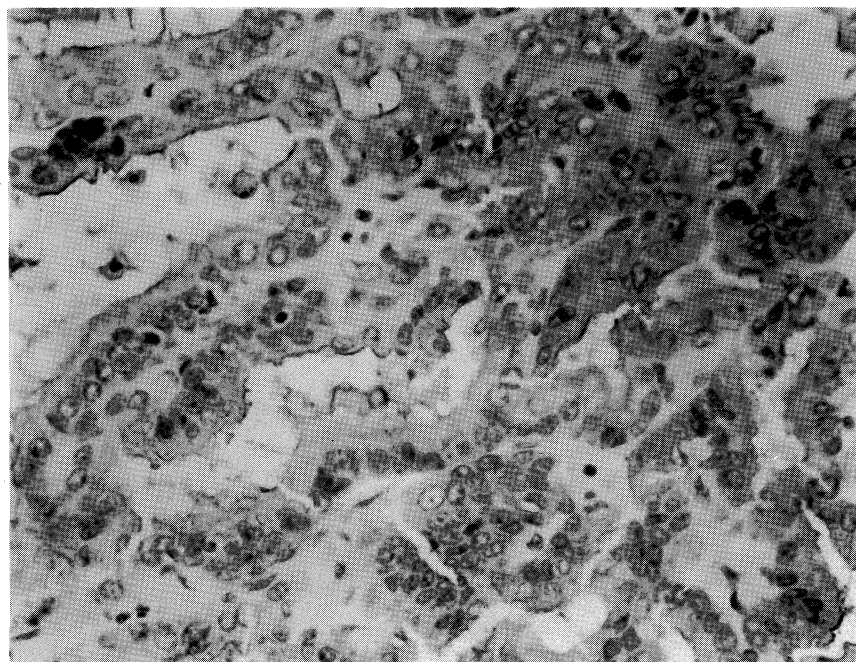
で種々であった (**Fig. 1**)。胆嚢前癌性病変では腺腫の9例中8例 (89%) および異型上皮の5例中4例 (80%) において、病巣のほぼ全体にわたって血液型物質が残存してみとめられた



**Fig. 1.** Blood group antigens are present in proper epithelia and mucous glands in cases with cholelithiasis. (PAP method,  $\times 195$ )



**Fig. 2.** Blood group antigens are detected in the luminal surface of adenoma cells. (PAP method,  $\times 195$ )



**Fig. 3.** Blood group antigens are partially lost in well differentiated adenocarcinoma tissue. (PAP method,  $\times 390$ )

**Table 1.** Presence of blood group antigens in gallbladder lesions.

	Case No.	%
Mucosal carcinoma	7/11	64
Advanced carcinoma	11/23	48
Well diff. adenocarcinoma	8/12	67
Poorly diff. adenocarcinoma	2/6	33
Undiff. carcinoma	0/3	0
Squamous cell carcinoma	1/2	50
Adenoma	8/9	89
Dysplasia	4/5	80

(**Fig. 2**). 癌では粘膜癌の11例中7例(64%)および進行癌のうち高分化腺癌の12例中8例(67%)において、癌細胞内に血液型物質が残存して見られた(**Fig. 3**). しかし低分化腺癌では6例中2例(33%)が陽性を示したにすぎず、さらに未分化癌では3例とも陰性であった。なお扁平上皮癌では2例中1例(50%)が陽性であった(**Table 1**)。また血液型物質の局在は、腺腫、異型上皮および高分化腺癌では腫

瘍細胞の内腔側細胞膜上および核上部胞体内であり、正常固有上皮における存在部位と一致した。しかし低分化腺癌では胞体内全体に不均一に出現していた。

次に酵素抗体法とHID-AB染色との重染色により、血液型物質と粘液組成との関連を検討したところ、胆石症、腺腫、異型上皮および癌のいずれにおいても、血液型物質が消失した部ではnon-sulfated acid mucinが出現する傾向がみられた。とくに進行癌ではその傾向が顕著にみられ、粘液を有していた13例中12例

**Table 2.** Type of acid mucin in areas where blood group antigens were lost.

	Sulfated acid mucin	Non-sulfated acid mucin	Absent
Mucosal carcinoma	4	9	2
Advanced carcinoma	1	12	11
Adenoma	7	7	1
Dysplasia	4	5	0

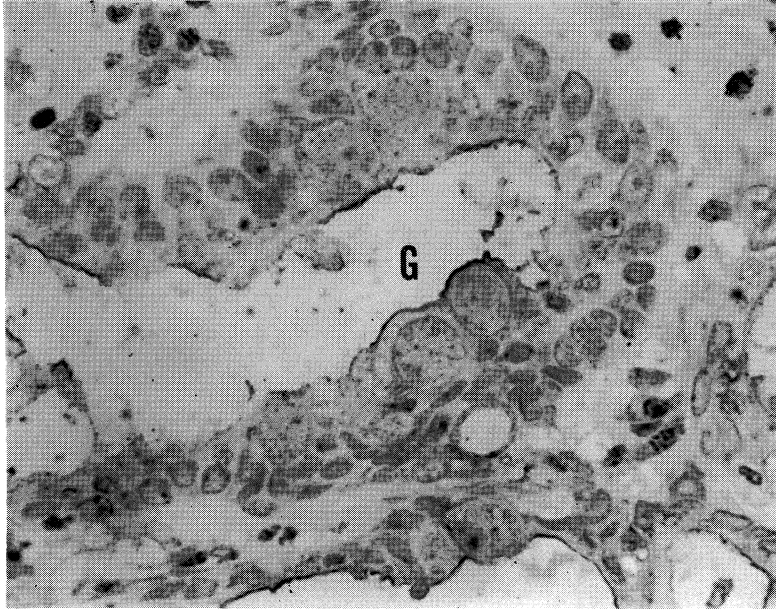


Fig. 4. Mucosal carcinoma with goblet cells (G) showing positive blood group antigens. (PAP method, x650)

(92%)において血液型物質の消失部に non-sulfated acid mucin のみが出現していた。しかし粘膜癌では粘液を有していた9例中4例(44%)において sulfated acid mucin も部分的に残存していた。また腺腫および異型上皮の大部分でも両者の粘液が混在してみとめられた (Table 2)。

次に癌巣内における血液型物質と杯細胞および内分泌細胞の出現を指標とした腸上皮化生との関連を検討した。粘膜癌11例のうち血液型物質が残存していたのは7例であったが、うち5例(71%)の癌巣内にこれら化生性変化がみ

られた (Fig. 4)。しかし血液型物質陰性の粘膜癌には全く化生性変化はみられなかった。進行癌ではこの関係は全く逆で、血液型物質のみられた11例では全く化生性変化がみられなかったのに対し、血液型物質陰性例では12例中4例(33%)において化生性変化がみとめられた (Table 3)。

最後に胆嚢進行癌において血液型物質の有無と予後との関連を検討した。胆嚢進行癌23例

Table 3. Blood group antigens and intestinal metaplasia.

		Presence of intestinal metaplasia
Mucosal carcinoma		
Blood group antigens	(+)	5/7 (71%)
	(-)	0/4 (0%)
Advanced carcinoma		
Blood group antigens	(+)	0/11 (0%)
	(-)	4/12 (33%)

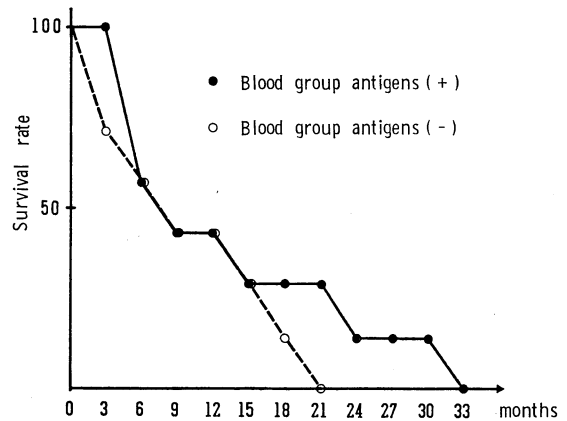


Fig. 5. Blood group antigens and prognosis of advanced gallbladder carcinoma.

中根治手術が可能であったのは14例(61%)であったが、そのうち血液型物質陽性例は7例、陰性例も7例であった。両者の術後平均生存期間は、血液型物質陽性例が13.1カ月、陰性例が9.3カ月であり、陽性例でやや長い傾向がみられた(Fig. 5)。

## 考 察

A・B・O式血液型物質は糖蛋白質よりなり、その糖鎖末端にL-fucoseを有するH型物質が基本型である。このH型物質の表現型はO型であるが、これにN-acetyl-galactosamineが付加されればA型に、またD-galactoseが付加されればB型となる。<sup>3)</sup> これらの表現型を支配するA・B・O遺伝子は、常染色体のNo.9に存在していることが最近判明したが、H型物質の産生を支配している遺伝子は他の常染色体上に存在するといわれている。<sup>3)</sup> 一方、細胞の癌化に伴い細胞膜表面の糖蛋白や糖脂質の糖鎖末端に付加されるはずの単糖類が、糖の転移酵素がうまく働かないために最後の数個が付加されずに終わってしまうことが知られてきた。<sup>15)</sup> したがって、癌化に伴う血液型物質の消失は癌細胞膜を構成する糖蛋白の糖鎖末端の異常を意味すると考えられている。<sup>16)</sup> 生体内における血液型物質の検索は、口腔、喉頭、胃、腸、子宮、皮膚、膀胱等で広汎におこなわれており、それぞれ正常組織と癌組織との対比がなされている。<sup>12)</sup> とくに喉頭および膀胱では血液型物質の消失が悪性化の初期におこり、明らかなcarcinoma in situの像に先行すると報告されている。また血液型物質の残存した膀胱癌は予後が良いといわれており、血液型物質の検索は臨床的にも病理的にも重要な癌マーカーとなっている。<sup>12)</sup>

胆嚢における血液型物質の検索は少なく、正常胆嚢の固有円柱上皮が血液型物質陽性と報告されているのみで、<sup>1), 2)</sup> 病的状態における検索の報告は未だみられない。われわれの検討の結果、慢性胆嚢炎では固有上皮と新生粘液腺の大部分が血液型物質陽性であったが、化生性杯細胞は陽性～陰性まで種々であった。正常の小腸

および近位大腸は血液型物質陽性で、遠位大腸は陰性と報告されており、<sup>8)</sup> 血液型物質の点からみると胆嚢の腸上皮化生には特定の腸管部位への分化傾向はみとめられなかった。次に胆嚢の前癌性病変である腺腫<sup>17), 18)</sup>と異型上皮<sup>19), 20)</sup>では大部分で血液型物質が残存しており、癌巣での消失とは対照的であった。したがって胆嚢前癌性病変では正常形質がかなりよく保持されているものと思われた。また血液型物質の検索が、良悪境界病変の判定にある程度有用な鑑別法になると期待された。

一方、胆嚢癌における血液型物質は癌の組織型とよく相関しており、高分化腺癌では比較的よく保たれていたが、低分化となるにつれ消失が高度となった。またその局在も低分化になるほど癌細胞胞体内に不規則に残存し、癌細胞の極性の喪失をつよくうかがわせた。われわれは以前、胆嚢癌および胆嚢前癌性病変をレクチン組織化学的に検索したが、レクチン結合性は高分化腺癌ではつよく低分化となるにつれ減弱する傾向がみられ、<sup>21)</sup> 血液型物質の消長と一致した。また癌巣内における粘液組成はsulfated acid mucinからnon-sulfated acid mucinへ変化することが知られているが、<sup>22)</sup> 今回のHID-AB染色と血液型物質との重染色の結果、とくに進行癌においてnon-sulfated acid mucinは血液型物質の消失した部に出現する傾向が明らかとなった。一方、粘膜癌、腺腫、異型上皮では一部にsulfated acid mucinが残存しており、粘液組成の変化に先だつて血液型物質の消失がおこることが示唆された。また粘膜癌のなかで化生性変化のみられた症例はすべて血液型物質が残存していたが、このこととsulfated acid mucinを一部に保有している点とを考え合わせると、化生性変化を伴う粘膜癌は癌の内では最もよく正常形質を保持しているものと推定された。<sup>23)</sup>

最後に血液型物質の残存程度と予後との関連であるが、膀胱癌ではつよい相関があるとされているものの、他の癌では一般に癌の分化度や進行度ほどには相関しないとされている。<sup>12)</sup> 今回の検索の結果、胆嚢進行癌では血液型物質

陽性例の予後は陰性例よりもやや良い傾向がみられた。しかし症例数が少ないため結論的ではないと思われる。今後の症例の集積が必要であろう。

物質の消長を免疫組織学的に検討し、その意義について若干の考察を加えた。

稿を終えるにあたり、貴重な粘膜癌症例を快く御提供下さいました岡山大学医学部第2病理、岡山済生会病院病理、川崎医大消化器外科、倉敷中央病院病理、中国中央病院外科、福山市民病院病理および鳥取日赤病院外科の諸先生方に深謝いたします。

## 結 語

胆嚢癌および胆嚢前癌性病変における血液型

## 文 献

- 1) Szulman, A. E.: The histological distribution of blood group substances A and B in man. *J. exp. Med.* 111: 785—800, 1960
- 2) Davidsohn, I.: Early immunologic diagnosis and prognosis of carcinoma. *Am. J. clin. Pathol.* 57: 715—730, 1972
- 3) 石山豊夫: 血液型の話. 東京, サイエンス社. 1979, pp. 36—46
- 4) Davidsohn, I., Ni, L. Y. and Stejskal, R.: Tissue isoantigens A, B, and H in carcinoma of the stomach. *Arch. Pathol.* 92: 456—464, 1971
- 5) England, Lt Col D. M., Sobie, B. and Winkelmann, R. K.: Isoantigens A, B, H in normal skin and tumors of the epidermal appendages. *Arch. Pathol. lab. Med.* 103: 586—590, 1979
- 6) Davidsohn, I., Kovarik, S. and Lee, C. L.: A, B, and O substances in gastrointestinal carcinoma. *Arch. Pathol.* 81: 381—390, 1966
- 7) Slocombe, G. W., Berry, C. L. and Swettenham, K. V.: The variability of blood group antigens in gastric carcinoma as demonstrated by the immunoperoxidase technique. *Virchows Arch. [A]* 387: 289—300, 1980
- 8) Wiley, E., Murphy, P., Mendelsohn, G. and Eggleston, J. C.: Distribution of blood group substances in normal human colon. Use of the unlabeled antibody (PAP) immunoperoxidase technic to identify A and B blood group substances. *Am. J. clin. Pathol.* 76: 806—809, 1981
- 9) Chapman, C. M., Allhoff, E. P., Proppe, K. H. and Prout, G. R.: Use of monoclonal antibodies for the localization of tissue isoantigens A and B in transitional cell carcinoma of the upper urinary tract. *J. Histochem. Cytochem.* 31: 557—561, 1983
- 10) Kurisu, M., Numanyu, N., Kawachi, T. and Sugimura, T.: Blood group activity of human sucrase from intestinal metaplasia. *J. biol. Chem.* 252: 3277—3280, 1977
- 11) 猪野義典: 胃粘膜および胃癌における血液型物質 (A・B・H) の分布. 第41回日本癌学会総会記事 1982, p. 317
- 12) Weinstein, R. S., Coon, IV, J., Alroy, J. and Davidsohn, I.: Tissue-associated blood group antigens in human tumors. *In* Diagnostic immunohistochemistry, ed. by DeLellis, R. A. New York, Masson Publishing USA. 1981, pp. 239—261
- 13) Pereira, M. E. A., Kisailus, E. C., Gruezo, F. and Kabat, E. A.: Immunochemical studies on the combining site of the blood group H-specific lectin I from *Ulex europaeus* seeds. *Arch. Biochem. Biophys.* 185: 108—115, 1978
- 14) Hsu, S-M., Raine, L. and Fanger, H.: Use of avidin-biotin-peroxidase complex (ABC) in immunoperoxidase techniques. *J. Histochem. Cytochem.* 29: 577—580, 1981
- 15) Hakomori, S.: Structures and organization of cell surface glycolipids dependency on cell growth and malignant transformation. *Biochim. Biophys. Acta* 417: 55—89, 1975
- 16) Watanabe, K. and Hakomori, S.: Status of blood group carbohydrate chains in ontogenesis and in oncogenesis. *J. exp. Med.* 144: 644—653, 1976

- 17) Kozuka, S., Tsubone, M., Yasui, A. and Hachisuka, K.: Relation of adenoma to carcinoma in the gallbladder. *Cancer* 50: 2226—2234, 1982
- 18) 佐藤博道, 田原昌人, 光野正人, 水島睦枝, 伊藤慈秀: 微小胆嚢癌——症例報告とその定義および組織発生について——. *癌の臨* 30: 843—848, 1984
- 19) 佐藤博道, 大村晃一, 水島睦枝, 伊藤慈秀, 吉岡一由: 胆嚢異型上皮——特に胆嚢高分化腺癌との関連について——. *胆と膵* 4: 393—399, 1983
- 20) 佐藤博道, 大村晃一, 水島睦枝, 伊藤慈秀, 吉岡一由: 2糖類分解酵素活性を示した胆嚢異型上皮の1例. *病理と臨床* 1: 631—636, 1983
- 21) 佐藤博道, 松浦秀和, 田原昌人, 光野正人, 水島睦枝, 伊藤慈秀, 小林敏成: 胆嚢癌および胆嚢前癌性病変のレクチン組織化学——ABC法による検討. *胆と膵* 6: 1547—1553, 1985
- 22) Sato, H., Tahara, M., Kono, M., Ohmura, K., Mizushima, M., Ito, J. and Yoshioka, K.: Intestinal nature in gallbladder carcinoma with reference to its histogenesis. *Kawasaki med. J.* 9: 229—237, 1983
- 23) 佐藤博道, 大村晃一, 水島睦枝, 伊藤慈秀, 吉岡一由: 各種胆嚢疾患における化生性内分泌細胞の検討. *日消誌* 79: 2108—2111, 1982