

Efecto del extracto de metanol de *Achyranthes aspera* linn. sobre la hepatotoxicidad inducida por rifampicina en ratas

Effect of methanol extract of Achyranthes aspera linn. On rifampicin-induced hepatotoxicity in rats

BAFNA AR, MISHRA SH*

Departamento de Farmacia, Facultad de Tecnología e Ingeniería, The M.S.University of Baroda, Baroda -390 001, Gujarat, INDIA.

*Dirección para correspondencia: Dr.S.H.Mishra. Department of Pharmacy. Faculty of Technology & Engineering M.S.University of Baroda Kalabhavan, Baroda- 390 001. Gujarat. INDIA.
Email: shmishra48@rediffmail.com

RESUMEN

Se analizó el extracto de metanol de las partes aéreas de *Achyranthes aspera* Linn. (Familia: *Amaranthaceae*) para comprobar su efecto sobre la hepatotoxicidad inducida por rifampicina en ratas albinas en cinco niveles de dosis. La intoxicación por rifampicina en ratas elevó de forma significativa ($p > 0,001$) los niveles de SGPT-ALT, SGOT-AST, FA y bilirrubina total, hecho que fue indicativo de obstrucción biliar y daño hepatocelular agudo. El extracto de metanol mostró un descenso dosis-dependiente de los niveles de SGPT-ALT, SGOT-AST, FA y bilirrubina total. La dosis mínima eficaz de extracto fue 100 mg/kg de peso corporal. Los resultados obtenidos de los estudios histopatológicos también confirmaron la actividad hepatoprotectora del fármaco frente a la hepatotoxicidad inducida por rifampicina. Por tanto, el estudio demostró que *A. aspera* posee un efecto antihepatotóxico frente a la rifampicina. PALABRAS CLAVE: *Achyranthes aspera*. Hepatotoxicidad. Rifampicina.

ABSTRACT

*Methanol extract of aerial parts of Achyranthes aspera Linn. (Family: Amaranthaceae) was tested for its effect on rifampicin-induced hepatotoxicity in albino rats at five dose levels. Rifampicin intoxication in rats significantly ($p < 0.001$) elevated the levels of SGPT, SGOT, ALKP, and total bilirubin, which indicated acute hepatocellular, damage and biliary obstruction. Methanol extract showed dose dependent decrease in the levels of SGPT, SGOT, ALKP and total bilirubin. Minimum effective dose of extract was found to be 100 mg/kg body weight. Results obtained from histopathological studies also supported hepatoprotective activity of drug against rifampicin induced hepatotoxicity. Thus study demonstrates that *A. aspera* possess anti-hepatotoxic effect against rifampicin.*

KEY WORDS: *Achyranthes aspera*. Hepatotoxicity. Rifampicin.

INTRODUCCIÓN

Las enfermedades hepáticas son un problema a nivel mundial. El hígado es un órgano de primordial importancia ya que juega un papel esencial en el mantenimiento del equilibrio biológico de los vertebrados. Entre sus funciones se incluyen: el metabolismo y la

INTRODUCTION

Liver disease is a worldwide problem. Liver is an organ of paramount importance as it plays an essential role in maintaining the biological equilibrium of vertebrates. The spectrum of its functions include: metabolism and disposition of chemicals (xenobiotics) to whi-

eliminación de los compuestos químicos (xenobióticos) a los que el organismo está expuesto directa o indirectamente; el metabolismo de los lípidos, los carbohidratos y las proteínas; la coagulación de la sangre; y la inmunomodulación. A menudo, el tratamiento de las enfermedades hepáticas con fármacos sintéticos o convencionales resulta inadecuado y puede provocar graves efectos nocivos. Por tanto, existe una tendencia mundial a retomar el uso de plantas medicinales tradicionales. Existen muchos productos naturales de origen vegetal que se utilizan para el tratamiento de insuficiencias hepáticas¹⁻⁴.

La hepatotoxicidad inducida por fármacos es un efecto nocivo potencialmente grave derivado de el uso en la actualidad de regímenes quimioterápicos antituberculosos que contienen isoniazida, rifampicina y pirazinamida. Se ha establecido en animales de experimentación que los fármacos antituberculosos administrados en dosis tóxicas afectan al hígado, las membranas y los organelos. Esto se confirma por la liberación de asparatato y alanina aminotransferasas y fosfatasa alcalina en el suero^{5,6}.

Achyranthes aspera Linn. (Familia: *Amaranthaceae*) conocida comúnmente como *Rabo de gato* es una hierba que se puede encontrar por toda la India y en Asia tropical⁷. Se ha estudiado la actividad farmacológica de diversas partes de la hierba *A. aspera*. Se analizó la saponina aislada de *A. aspera* para comprobar su efecto sobre la actividad de la fosforilasa del corazón de las ratas⁸. Se analizaron los extractos de *A. aspera* para comprobar su efecto hipoalergénico en conejos sanos y en conejos diabéticos tratados con alloxan. Se aisló el principio abortivo de *A. aspera*¹⁰. Se llevó a cabo un ensayo terapéutico con una formulación que contenía *A. aspera*, *Chicorium intybus* y *Berberis aristata* a partes iguales en ovejas con hepatopatías inducidas por paracetamol¹¹.

En las investigaciones preliminares, se observó que *A. aspera* proporcionaba protección frente a la hepatotoxicidad inducida por CC14. Por tanto, el presente estudio se realizó con el propósito de evaluar el efecto hepatotóxico del extracto de metanol de *A. aspera* frente a la hepatotoxicidad inducida por rifampicina, uno de los fármacos que se utilizan para el tratamiento de la tuberculosis.

ch the organ is exposed directly or indirectly; metabolism of lipids, carbohydrates and proteins; blood coagulation and immunomodulation. Conventional or synthetic drugs used in the treatment of liver diseases are sometimes inadequate and can have serious adverse effects. So there is a worldwide trend to go back to traditional medicinal plants. Many natural products of herbal origin are in use for the treatment of liver ailments¹⁻⁴.

Drug - induced hepatotoxicity is a potentially serious adverse effect of the currently used antitubercular chemotherapeutic regimens containing isoniazide, rifampicin and pyrazinamide. It has been established in experimental animals that antitubercular drugs administered in toxic doses affect the liver, its membranes and organelles. This is supported by release of aspartate and alanine aminotransferases and alkaline phosphatase in serum^{5,6}.

Achyranthes aspera Linn. (Family: *Amaranthaceae*) commonly known as *Apamarga* is herb, occurs throughout India and Tropical Asia⁷. Various parts of the herb *A.aspera* have been studied for several pharmacological actions. Saponin isolated from *A.aspera* was tested for its effect on the phosphorylase activity of rat heart⁸. Extracts of *A.aspera* were evaluated for their hypoglycemic effect in normal and alloxan diabetic rabbits⁹. Abortifacient principle was isolated from *A.aspera*¹⁰. Formulation containing equal parts of *A.aspera*, *Chicorium intybus* and *Berberis aristata* were put to therapeutic trial in paracetamol-induced hepatopathy in sheeps¹¹.

In our preliminary investigations *A.aspera* was found to offer protection against CCl₄-induced hepatotoxicity. Therefore present study was aimed to evaluate anti-hepatotoxic effect of methanol extract of *A.aspera* against rifampicin-induced hepatotoxicity which is one of the anti-tubercular drugs.

MATERIAL AND METHODS

Plant material

Aerial parts of *A. aspera* were collected from outfield near Faculty of Technology and Engineering, Vadodara, Gujarat, India. The aerial parts of the plant were properly cleaned

MATERIAL Y MÉTODOS

Material de la planta

Se recogieron partes aéreas de *A. aspera* de los jardines cercanos a la Facultad de Tecnología e Ingeniería de Vadodara, Gujarat, India. Las partes aéreas de la planta se limpiaron y secaron adecuadamente, primero al aire y, a continuación, artificialmente en un horno a 60 °C durante 4 horas aproximadamente.

Preparación del extracto

La extracción Soxhlet de las partes aéreas disecadas permitió obtener un 13,0% de extracto de metanol (p/p). El extracto resultó positivo en las pruebas de alcaloides, flavonoides y saponinas en el cribado fitoquímico¹².

Animales

Se utilizaron ratas albinas de la raza Wistar (150-200 g.) de ambos sexos, en condiciones de cría estándar para todos los conjuntos de experimentos en grupos de cinco animales. A los animales se les permitió la ingesta de agua y alimento de laboratorio estándar *ad libitum*.

Método

Las ratas se dividieron en los siguientes grupos: grupo de control, grupo al que se administró rifampicina y grupos de prueba (rifampicina + extractos).

Se administró rifampicina en suspensión en un 5% de preparación de acacia en una proporción de 1 g/kg de peso corporal por vía oral¹³. El grupo de ratas de control recibió un 5% p/v de mucílago de acacia (1 ml/kg de peso corporal) cuatro veces en intervalos de 12 horas.

El grupo de ratas de la rifampicina recibió un 5% p/v de mucílago de acacia (1 ml/kg de peso corporal) cuatro veces en intervalos de 12 horas y una única dosis de rifampicina (1 g/kg), 30 minutos después de la administración de la primera dosis de mucílago de acacia.

and dried first in air and then artificially in oven at 60°C for approximately 4 hrs.

Extract preparation

Soxhlet extraction of powdered aerial parts afforded methanol extract in 13.0% (w/w) yield. Extract gave positive tests for alkaloids, flavonoids and saponins on phytochemical screening¹².

Animals

Wistar strain albino rats (150-200gms) of either sex maintained under standard husbandry conditions were used for all sets of experiment in-group of five animals. Animals were allowed to take standard laboratory feed and water *ad libitum*.

Method

Rats were divided into control, rifampicin and test (rifampicin + extracts) groups.

Rifampicin suspended in 5% acacia was administered 1g/kg, per oral (p.o.)¹³. The control group of rats received 5%w/v acacia mucilage (1ml/kg, p.o.) four times at 12 hr intervals.

The rifampicin group of rats received 5%w/v acacia mucilage (1ml/kg, p.o.) four times at 12 hr intervals and a single dose of rifampicin 1g/kg, 30 minutes after the administration of first dose of acacia mucilage.

The test groups received test suspensions (50-800 mg/kg, p.o.) four times at 12 hr intervals. Rifampicin (1g/kg,p.o.) was administered 30 minutes after the administration of first dose of suspensions. Silymarin (100 mg/kg) was used as a standard hepatoprotective drug for comparison.

Forty-eight hours after rifampicin administration blood was collected from retro orbital plexus. The blood samples were allowed to clot for 15 minutes at room temperature. Serum was separated by centrifugation at 2500 rpm for 15 minutes and analysed for biochemical parameters such as serum glutamic oxaloacetate transaminase (SGOT), serum glutamic pyruvic transaminase (SGPT), and alkaline phosphatase (ALKP) and total bilirubin (T.Bil.).

Los grupos de prueba recibieron suspensiones (50-800 mg/kg de peso corporal) cuatro veces en intervalos de 12 horas. La rifampicina (1 g/kg de peso corporal) se administró 30 minutos después de la administración de la primera dosis de suspensión. Se utilizó silymarin (100 mg/kg) como fármaco hepatoprotector estándar de comparación.

Transcurridas 48 horas desde la administración de la rifampicina, se extrajo sangre del plexo retroorbital. Las muestras de sangre se dejaron coagular durante 15 minutos a temperatura ambiente. Se separó el suero mediante centrifugación a 2.500 rpm durante 15 minutos y se analizaron parámetros bioquímicos como la transaminasa glutámico-oxaloacética sérica (SGOT-AST), la transaminasa glutámico-pirúvica sérica (SGPT-ALT), la fosfatasa alcalina (FA) y la bilirrubina total (Bil.T.).

Se aisló el hígado de un animal de cada grupo para estudiar los cambios histopatológicos.

Análisis estadístico

Los resultados del análisis bioquímico se presentan como el valor medio \pm el error estándar de la media (E.S.M). Se analizó la significación estadística de la diferencia mediante la aplicación de una prueba *t*-Student.

RESULTADOS

Las ratas tratadas con rifampicina desarrollaron daños hepáticos de consideración, como se pudo observar por los elevados niveles séricos de enzimas hepatoespecíficas, así como por alteraciones graves de otros parámetros bioquímicos. En las ratas intoxicadas con rifampicina, aumentó la actividad de SGPT-ALT, SGOT-AST y FA en suero. Se observó un notorio aumento de la concentración de bilirrubina en las ratas tratadas con hepatotoxina. El tratamiento con extracto de metanol de *A. aspera* demostró una protección significativa frente a las alteraciones inducidas por rifampicina en los niveles séricos de bilirrubina y enzimas. La Tabla 1 muestra que el extracto de metanol administrado de una forma dosis-dependiente redujo los niveles de SGPT-ALT,

Liver from one animal of each group was isolated to study the histopathological changes.

Statistical analysis

Results of biochemical analysis are presented as mean value \pm standard error of mean (S.E.M.). The statistical significance of difference was analysed by applying Student *t*-test.

RESULTS

Rats treated with rifampicin developed significant liver damage as observed from elevated serum levels of hepatospecific enzymes as well as severe alterations in other biochemical parameters (Tables 1). Activities of SGPT, SGOT and ALKP in serum were increased in rifampicin-intoxicated rats. A marked elevation in the concentration of bilirubin, was observed in the hepatotoxin-treated rats. Treatment with methanol extract of *A.aspera* showed a significant protection against rifampicin-induced alterations in the serum enzyme levels and bilirubin. Table 1 shows that methanol extract in dose dependent manner decreasing the increased levels of SGPT, SGOT, ALKP and total bilirubin due to rifampicin. Minimum effective dose was found to be 100mg/kg. The degree of protection was observed maximally with the highest dose of the *A.aspera* (i.e., 800 mg/kg body weight). Results obtained indicate the drug offers comparable protection to rifampicin induced liver damage as compared to silymarin (Table 1).

Histopathological examination revealed hepatic degeneration, necrosis and fatty infiltration in rifampicin treated rats indicating liver damage (Fig.I). Rats treated with *A.aspera* and Silymarin showed less necrosis and normal histoarchitecture compared to rifampicin indicating hepatoprotective effect of drug (Fig.II).

SGOT-AST, FA y bilirrubina total que habían sido elevados por la rifampicina. Se determinó la dosis mínima eficaz en 100 mg/kg. El grado máximo de protección se observó al administrar la mayor dosis de *A. aspera* (es decir, 800 mg/kg de peso corporal). Los resultados obtenidos indican que el fármaco ofrece una protección equiparable a la del silimarín frente al daño hepático inducido por rifampicina (Tabla 1).

El examen histopatológico reveló esteatosis, necrosis y degeneración hepática en las ratas tratadas con rifampicina, lo que es indicativo de daño hepático (Fig.I). Las ratas tratadas con *A. aspera* y silimarín mostraron un menor índice de necrosis y una histoarquitectura normal en comparación con las tratadas con rifampicina, lo que demuestra el efecto hepatoprotector del fármaco (Fig.II).

TABLA 1. Efecto del extracto de metanol de *A. aspera* Linn. sobre la hepatotoxicidad inducida por rifampicina en ratas.

TABLE 1. Effect of methanol extract of *A.aspera* Linn on rifampicin induced hepatotoxicity in rats.

Grupos Groups	Parámetros bioquímicos (Media ± E.S.M.) (% reducción)		Biochemical parameters (Mean ± S.E.M.) (% reduction)	
	SGPT-ALT SGPT	SGOT-AST SGOT	FA ALKP	Bil.T. T.Bil.
Control	19,90 ± 5,82	33,205 ± 5,14	36,41 ± 6,13	0,30 ± 0,06
Rifampicina Rifampicin	137,71 ± 21,70***	169,15 ± 6,88***	193,21 ± 37,61***	2,02 ± 0,14***
Ext. prueba Test ext. (50 mg/kg)	109,72 ± 7,80 ^{N.S.} (20,32)	105,81 ± 9,46** (37,44)	118,56 ± 9,18** (38,64)	1,31 ± 0,17** (35,15)
Ext. prueba Test ext. (100 mg/kg)	56,24 ± 8,99*** (59,16)	92,32 ± 11,03*** (45,40)	83,57 ± 5,78*** (56,75)	0,96 ± 0,05*** (52,47)
Ext. prueba Test ext. (200 mg/kg)	36,04 ± 5,93*** (73,82)	70,75 ± 10,18*** (58,17)	70,27 ± 11,91*** (63,63)	0,72 ± 0,07*** (64,36)
Ext. prueba Test ext. (400 mg/kg)	37,56 ± 11,44*** (72,72)	59,54 ± 8,07*** (64,80)	71,12 ± 4,81*** (63,19)	0,75 ± 0,10*** (62,37)
Ext. prueba Test ext. (800 mg/kg)	33,57 ± 5,20*** (75,62)	50,85 ± 4,83*** (69,93)	79,61 ± 8,01*** (58,80)	0,66 ± 0,13*** (67,33)
Silimarín Silymarin (100 mg/kg)	34,89 ± 3,22*** (74,66)	47,88 ± 4,57*** (71,69)	28,91 ± 2,72*** (85,03)	0,28 ± 0,05*** (86,13)

Los valores se expresan como la media ± ESM.

El grupo de la rifampicina se comparó con el grupo de control.

Los grupos de los extractos de pruebas se compararon con el grupo de la rifampicina.

p<0,01; *p<0,001; NS = Non significativo

Los valores entre paréntesis expresan el % de reducción en relación con el grupo de la rifampicina.

Values are expressed as mean SEM.

Rifampicin group was compared with control group.

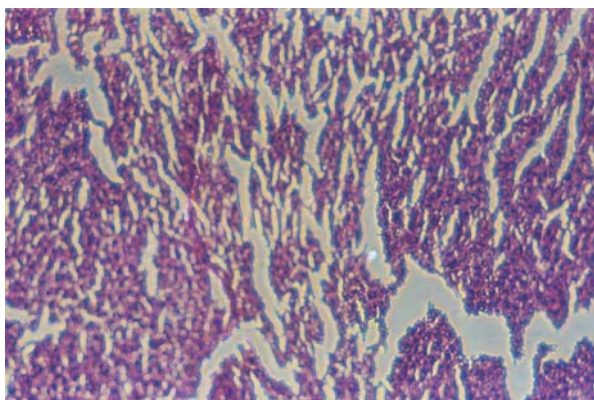
Test extract groups were compared with rifampicin group.

p<0.01; *p<0.001; NS = Non Significant

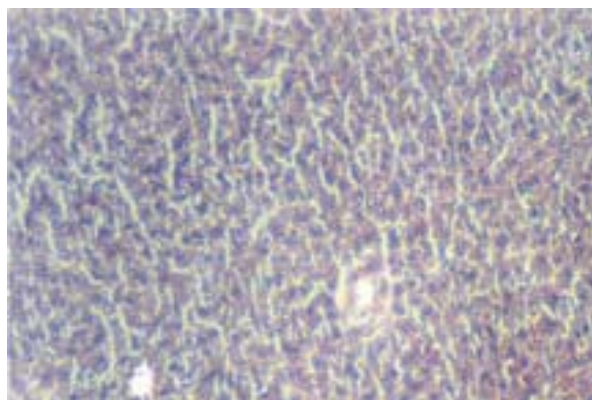
Values in parenthesis indicate the % reduction in relation to the rifampicin group.

FIGURA 1. (a) Fotomicrografía de la arquitectura de un hígado sano y (b) fotomicrografía de la estructura del hígado de una rata a la que se está administrando rifampicina. (Aumento 10X)

FIGURE 1. Photomicrograph showing normal liver architecture (a) and liver of rat receiving rifampicin (b). (Magnification 10X).



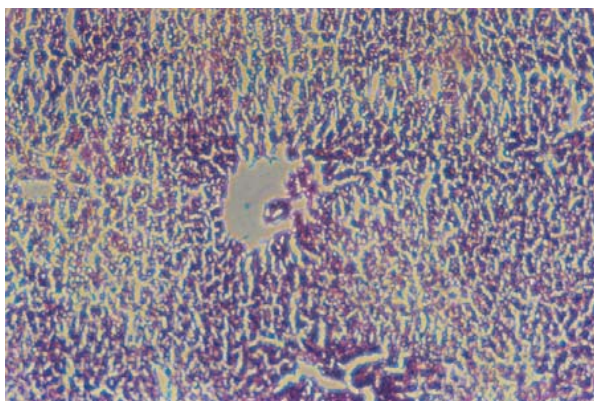
(a)



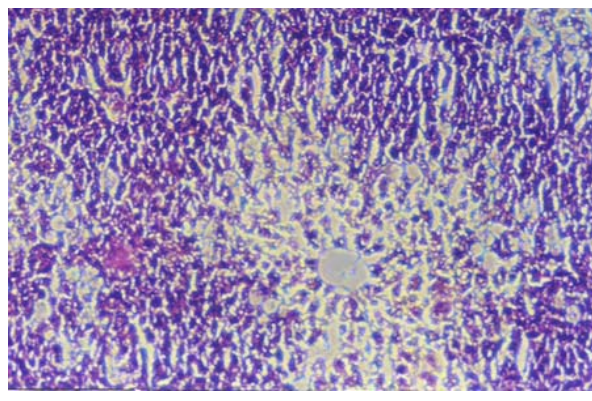
(b)

FIGURA 2. Fotomicrografías que muestran los efectos de las distintas dosis (a) 50 mg/kg, (b) 100 mg/kg, (c) 200 mg/kg, (d) 400 mg/kg, (e) 800 mg/kg de extracto de metanol de *A. aspera* y (f) silimarin, sobre la hepatotoxicidad inducida por rifampicina en ratas. (Aumento 10X).

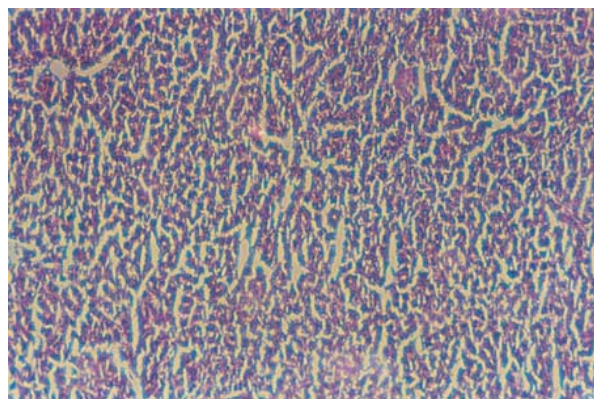
FIGURE 2. Photomicrographs showing effect of different doses (a) 50 mg/kg, (b) 100 mg/kg, (c) 200 mg/kg, (d) 400 mg/kg, (e) 800 mg/kg of methanol extract of *A.aspera* and (f) silymarin, in rifampicin-induced hepatotoxicity in rats. (Magnification 10X).



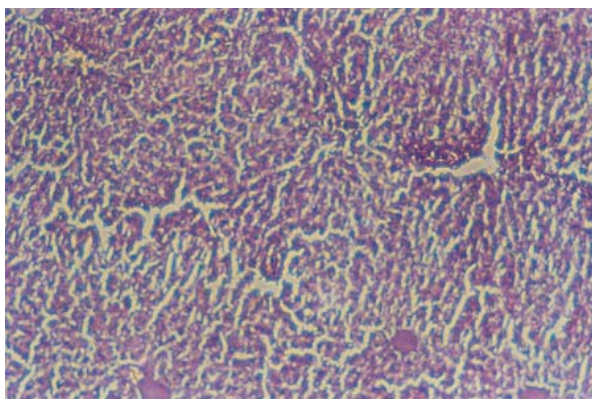
(a)



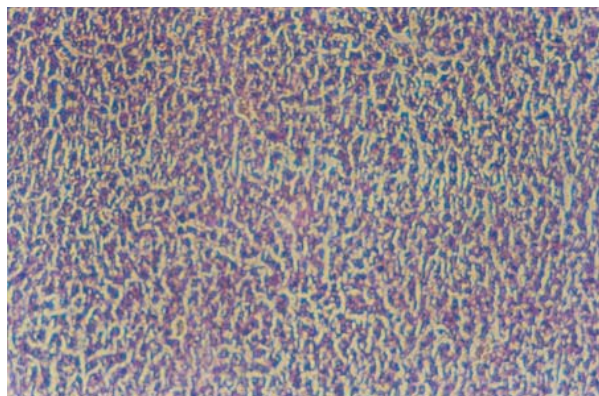
(b)



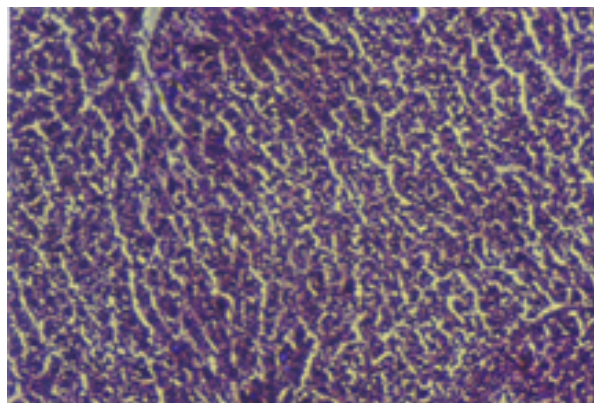
(c)



(d)



(e)



(f)

DISCUSIÓN Y CONCLUSIÓN

Los niveles del número de enzimas hepáticas se utilizan como indicadores de diagnóstico del daño hepático. Las pruebas de SGOT-AST, SGPT-ALT y bilirrubina sérica son las más sensibles para el diagnóstico de enfermedades hepáticas¹⁴. Los niveles elevados de enzimas séricas son indicativos de pérdida celular y pérdida de la integridad funcional de la membrana celular hepática¹⁵.

Tal como se puede observar en los resultados, la administración de rifampicina elevó significativamente los niveles séricos de enzimas, como SGPT-AST y SGOT-ALT. La administración oral de extracto de metanol de *A. aspera* en dosis de 50-800 mg/kg de peso corporal en ratas provocó un descenso de la actividad de las enzimas marcadoras séricas de manera dosis-dependiente, los que podría ser consecuencia de la estabilización de la membrana plasmática y de la reparación del tejido hepático dañado por la rifampicina. La actividad de la fosfatasa alcalina sérica también se elevó durante la administración de rifampicina. Por lo general, la fosfatasa alcalina es excretada por el hígado a través de la bilis. En los casos de daño hepático ocasionado por una hepatotoxina, la excreción de bilis por parte del hígado es deficiente, lo que se refleja en el incremento de los niveles séricos. La hiperbilirrubinemia es una prueba muy sensible que permite confirmar la integridad funcional del hígado y la gravedad de la necrosis, que aumenta la capacidad de fijación, conjugación y excreción de los hepatocitos, capacidad que es proporcional a la velocidad

DISCUSSION AND CONCLUSION

The levels of number of hepatic enzymes are used as diagnostic indicators of hepatic injury. SGOT, SGPT and serum bilirubin are the most sensitive tests employed in the diagnosis of hepatic diseases¹⁴. Elevated levels of serum enzymes are indicative of cellular leakage and loss of functional integrity of the cell membrane in liver¹⁵.

Administration of rifampicin significantly raises the serum level of enzymes like SGPT and SGOT in rats as observed in our results. Oral administration of methanol extract of *A. aspera* at doses of 50-800 mg/kg body weight to rats caused a decrease in the activity of marker enzymes in serum in dose dependent manner, which may be a consequence of the stabilization of plasma membrane as well as repair of hepatic tissue damage caused by rifampicin. The activity of serum alkaline phosphatase was also elevated during rifampicin administration. Alkaline phosphatase is excreted normally via bile by the liver. In liver injury due to hepatotoxin, there is a defective excretion of bile by the liver which is reflected in their increased levels in serum¹⁶. Hyperbilirubinaemia is a very sensitive test to substantiate the functional integrity of the liver and severity of necrosis which increases the binding, conjugating and excretory capacity of hepatocytes that is proportional to the erythrocyte degeneration rate¹⁷. Depletion of elevated bilirubin level together with the suppression of the activity of ALKP in the serum of rats treated with *A. aspera* suggests the possibility of drug being able to stabilize bi-

de degeneración de los eritrocitos¹⁷. El descenso del elevado nivel de bilirrubina junto con la inhibición de la actividad de la fosfatasa alcalina en el suero de las ratas tratadas con *A. aspera* sugiere la posibilidad de que el fármaco sea capaz de estabilizar la disfunción biliar del hígado de las ratas en lesiones crónicas ocasionadas por rifampicina.

Los resultados obtenidos del estudio histopatológico también mostraron signos de recuperación de la hepatotoxicidad de la rifampicina.

La actividad hepatoprotectora del fármaco frente a la rifampicina se puede deber a los efectos inhibidores sobre la formación de su metabolito activo, 25-desacetil rifampicina, que reduce las enzimas metabolizadoras de fármacos y se une de forma activa y específica a las ARN polimerasas, inhibiendo por tanto la biosíntesis de las proteínas y del ácido nucleico.

El cribado fitoquímico del extracto de metanol reveló la presencia de saponinas, alcaloides y flavonoides principalmente. No obstante, el mecanismo exacto de acción sólo se puede explicar cuando los principios activos se encuentran aislados y se analizan en relación a las hepatotoxinas.

Del presente estudio se puede concluir que el extracto de metanol de *A. aspera* tiene un efecto protector frente al daño hepático causado por la rifampicina, un fármaco antituberculoso.

AGRADECIMIENTOS

Mr. A. R. Bafna desea manifestar su agradecimiento a la U.G.C. de Nueva Delhi, por su ayuda financiera para el desarrollo de este trabajo de investigación.

liary dysfunction of rat liver during chronic injury with rifampicin.

Results obtained from histopathological study also shown signs of recovery from rifampicin hepatotoxicity.

The hepatoprotective activity of drug against rifampicin may be due to inhibitory effects on formation of the active metabolite, 25-desacetyl rifampicin which in turn reduces drug-metabolizing enzymes and actively and specifically binds to RNA polymerases and thereby inhibits the nucleic acid and protein synthesis¹⁸.

Phytochemical screening of methanol extract revealed presence of saponins, alkaloids and flavonoids principally. However, the exact mechanism of action can only be explained when active principles are isolated and tested against hepatotoxins.

It can be concluded from present study that methanol extract of *A.aspera* shows protective effect against hepatic injury caused by anti tubercular drug rifampicin.

ACKNOWLEDGEMENT

Mr. A.R.Bafna wishes to thank U.G.C. New Delhi, for providing financial assistance to carry out this research work.

REFERENCIAS/REFERENCES

1. Venkateswaran S, Pari L, Viswanathan P, Menon VP. Protective effect of Livex, a herbal formulation against erythromycin estolate-induced hepatotoxicity in rats. *J. Ethnopharmacol.* 1997; 57: 161-167.
2. Latha U, Rajesh MG, Latha MS. Hepatoprotective effect of an ayurvedic medicine. *Ind. Drugs* 1999; 36: 470-473.
3. Mitra SK, Seshadri SJ, Venkataranganna MV, Gopumadhavan S, Venkatesh Udupa U, Sarma DNK. Effect of HD-03- a herbal formulation in galactosamine-induced hepatopathy in rats. *Ind. J. Physiol. Pharmacol.* 2000; 44: 82-86.
4. Dhuley JN, Naik SR. Protective effect of Rhinax, a herbal formulation against CCl4-induced liver injury and survival in rats. *J. Ethnopharmacol.* 1997; 56: 159-164.

5. Parthasarathy R, Raghupati Sarma G, Janardhanam B, Ramachandran P, Santha T, Sivasubramanian S. Hepatic toxicity in South Indian patients during treatment of tuberculosis with short-course regimens containing isoniazid, rifampicin and pyrazinamide. *Tubercle* 1986; 67: 99-108
6. Shakun NP and Tabachuk OP. The comparative action of isoniazide, rifampicin and ethambutol on liver function. *Eksp. Klin. Farmakol.* 1992; 55: 45.
7. Nadkarni KM and Nadkarni AK. *Indian Materia Medica* 1976; Vol.I, 3rd Edition, Popular Prakashan Pvt. Ltd., Bombay, Page-21.
8. Ram AK, Bhagwat AW, Gupta SS. Effect of the saponin of *Achyranthes aspera* on the phosphorylase activity of rat heart. *Ind. J Physiol Pharmacol.* 1971; 15(3): 107-10.
9. Akhtar MS, Iqbal J. Evaluation of the hypoglycaemic effect of *Achyranthes aspera* in normal and alloxan-diabetic rabbits. *J. Ethnopharmacol.* 1991; 31(1): 49-57.
10. Pakrashi A, Bhattacharya N. Abortifacient principle of *Achyranthes aspera* Linn. *Ind. J. Exp Biol.* 1977 Oct; 15(10):856-858.
11. Bhaumik A, Sharma MC. Therapeutic effect of two herbal preparations in induced hepatopathy in sheep. *J. Res. Edu. Ind. Med.* 1993; 12 (1): 33-42.
12. Kokate, C.K. *Text book of Practical Pharmacognosy* 1996; second edition, Pragati prakashan. Pune.
13. Kurma SR, Mishra SH. Effect of rhizomes of *Curculigo orchioides* Gaertn. on drug induced hepatotoxicity. *Ind. Drugs* 1996; 33:458-461.
14. Harper HA. The functions and tests of the liver, In: *Review of physiological chemistry*. Los Altos, California: Lange Medical Publishers, 1961: 271-283.
15. Drotman RB, Lawhorn GT. Serum enzymes as indicators of chemical induced liver damage. *Drug Chem. Toxicol.* 1978; 1: 163-171.
16. Rao RR. Mechanism of drug induced hepatotoxicity. *Ind. J. Pharmacol.* 1973; 5: 313-318.
17. Singh B, Saxena AK, Chandan BK, Anand KK, Suri OP, Suri KA, Satti NK. Hepatoprotective activity of verbenaalin on experimental liver damage in rodents. *Fitoterapia* 1998; 69: 135-140.
18. Bowman WC, Rand MJ. In: *Text Book of Pharmacology* 1982; 2nd ed. Oxford, London: Blackwell Scientific Publications, 34-39.