

# Efeito da fotobiomodulação no músculo masseter de criança com paralisia cerebral: relato de caso

## *Photobiomodulation effect on the masseter muscle in children with cerebral palsy: a case report*

Maria Teresa Botti Rodrigues Santos<sup>1</sup>, Marcio da Silva Pinto<sup>2</sup>, Karla Santos do Nascimento<sup>2</sup>, Simone Carazzato Maciel<sup>3</sup>

### RESUMO

A espasticidade acarreta hipertonía nos músculos mastigatórios dos indivíduos com paralisia cerebral (PC), interferindo na amplitude de abertura bucal, dificultando a realização da higiene oral predispondo estes indivíduos a condições consideradas de risco para o desenvolvimento de doenças bucais. **Objetivo:** Avaliar o efeito da fotobiomodulação com laser de diodo, de baixa intensidade na espessura do músculo masseter em uma criança com PC do tipo espástico. **Método:** O relato do cuidador era que a criança apresentava grande dificuldade na realização da higiene bucal e com movimentos de fuga da cabeça quando a escova dental tocava a região de molares superiores. Com relação ao desconforto da criança, a mãe referiu como extremo. A 1ª avaliação ultrassonográfica foi realizada na avaliação inicial, e a 2ª avaliação após 6 sessões de aplicação de fobioestimulação. Foi empregado o Laser infravermelho, de Diodo, de baixa intensidade, As-Ga-Al, ( $\lambda = 808 \pm 3$  nm, 120 mW; *Twin Flex Evolution Laser MMOptics* São Paulo, Brazil), usando 5,0 J/cm<sup>2</sup> energia dose/local, com 20 segundos de exposição/local. A área do músculo masseter irradiado bilateralmente foi o ponto médio no sentido da sua extensão e largura. Foram realizadas seis sessões, com intervalo de 7 dias entre elas. **Resultados:** Ao final da sexta sessão da fotobioestimulação, a responsável relatou que a criança dormia melhor, apresentava redução no número de movimentos involuntários realizados pela mandíbula e a realização da higiene bucal era possível sem expressão dolorosa da criança. Durante a palpação observou-se menor hipertonía em masseter bilateral, ganho em espessura, e aumento na distância inter-incisal de 7 mm. **Conclusão:** A fotobioestimulação com laser de diodo parece ser efetiva na redução da espasticidade no músculo masseter de crianças com PC do tipo espástico.

**Palavras-chave:** Paralisia Cerebral, Músculo Masseter, Ultrassonografia, Lasers

### ABSTRACT

Spasticity causes stiffness in the masticatory muscles of individuals with cerebral palsy (CP), affecting the amplitude of mouth opening, making oral hygiene conditions difficult and predisposing these individuals to the risk of developing oral diseases. **Objective:** To evaluate the effect of a low-intensity photobiomodulation diode laser on the thick part of the masseter muscle in a child with spastic type CP. **Method:** The caregiver reported that the child had great difficulty in performing the oral hygiene, making avoidance movements of the head when the toothbrush touched the mucosa of the upper molar region in the mouth. The mother described the child's discomfort as extreme. The first ultrasound evaluation was performed at the first appointment, and the second evaluation after 6 sessions of photobiostimulation. The low-intensity Infrared Laser Diode, Ga-As-Al, was employed ( $\lambda = 808 \pm 3$  nm, 120 mW; *Twin Flex Evolution Laser MMOptics* São Paulo, Brazil), using 5.0 J/cm<sup>2</sup> dose energy/location, with 20 seconds exposure/site. The area of the masseter muscle was bilaterally irradiated towards the midpoint of its length and width. Six sessions were performed, with an interval of 7 days between them. **Results:** At the end of the sixth session of photobiostimulation, the mother reported that the child slept better, had reduction in involuntary movements performed by the jaw, and oral hygiene was possible now with no painful expression of the child. During palpation there was less stiffness in the bilateral masseter and an increased masseter thickness and increase in the amplitude of the mouth opening of 7 mm. **Conclusion:** The diode laser photobiostimulation appears to be effective in reducing spasticity in the masseter muscle of children with spastic type CP.

**Keywords:** Cerebral Palsy, Masseter Muscle, Ultrasonography, Lasers

<sup>1</sup> Supervisora Odontologia da Associação de Assistência à Criança Deficiente, Docente Graduação e Pós-graduação em Odontologia - UNICSUL.

<sup>2</sup> Médica Radiologista, Médica Radiologista do Centro de Diagnóstico da Associação de Assistência à Criança Deficiente - AACD.

<sup>3</sup> Médica Fisiatra, Chefe da Clínica de Paralisia Cerebral do Centro de Reabilitação da Associação de Assistência à Criança Deficiente - AACD.

Endereço para correspondência:

Associação de Assistência à Criança Deficiente

Maria Teresa Botti Rodrigues Santos

Avenida Professor Ascendino Reis, 724

São Paulo - SP

CEP 042027-0777

E-mail: mtsantos@aacd.org.br

Suporte Financeiro:

Este estudo foi financiado pela Fundação de

Amparo à Pesquisa do Estado de São Paulo, FAPESP

Processo: 14/15662-1

Recebido em 16 de Novembro de 2014.

Aceito em 27 Março de 2015.

DOI: 10.5935/0104-7795.20150009

## INTRODUÇÃO

A hipertonia muscular, observada em indivíduos com paralisia cerebral (PC) do tipo espástico, acarreta relaxamento muscular anormal, hiperatividade do reflexo miotático e debilidade muscular.<sup>1</sup> Acomete os músculos mastigatórios, faciais e cervicais (pterigóideo medial, pterigóideo lateral, temporal, masseter, supra-hióideos, infra-hióideos, orbicular dos lábios, bucinador, esternocleidomastóideo, suboccipitais e trapézio), responsáveis pelos movimentos mandibulares, tais como: abertura, fechamento, retrusão, protusão e desvio lateral.<sup>2</sup> Como consequência, pode-se observar, redução na distância inter-incisal, resultando em dificuldades na alimentação e procedimentos de higiene bucal.<sup>3-4</sup>

## RELATO DO CASO

A responsável pela criança assinou Termo de Consentimento Livre e Esclarecido segundo normas baseadas no Conselho Nacional de Saúde do Ministério da Saúde da Resolução CNS 466/12, e o projeto foi aprovado pelo ao Comitê de Ética da Associação de Assistência à Criança Deficiente/Plataforma Brasil, sob número CAAE 33580214.9.0000.0085.

O objetivo deste relato foi avaliar o efeito da fotobiomodulação com laser de diodo, de baixa intensidade na espessura do músculo masseterespástico.

Paciente KPO, sexo masculino, 12 anos com diagnóstico de PC tetraparesia espástica, comparece no ambulatório de Odontologia da Associação de Assistência a Criança Deficiente (AACD) unidade Ibirapuera em consulta de rotina em maio de 2014.

No histórico médico há registro de realização de gastrostomia aos três meses de vida, e em uso exclusivo até o momento. Traqueostomia realizada em dezembro de 2012. Segundo a tomografia computadorizada de crânio de 14/06/13, há descrição de redução volumétrica e da densidade do parênquima cerebral, áreas isodensas ao líquido (gliose/malácea) podendo corresponder à seqüela de hipóxia grave neonatal. Cerebelo e tronco normais, III e IV ventrículos normais. Dilatação de ventrículos laterais simétricos (sem sinais hipertensivos). Convulsão (apenas febril), e em uso de fenobarbital 100 mg/dia, cloridrato de amitriptilina 25 mg/dia, esomeprazol magnésico tri-hidratado 20 mg/dia (devido a presença de refluxo gastroesofágico) e baclofeno (10 mg de 8/8 horas). Ainda há descrição de presença sialorréia, dependência de oxigênio à noite

sob forma de nebulização, entretanto não faz uso CPAP. No histórico odontológico, o registro da última consulta era de 04/12/2013.

Durante a anamnese a mãe relatou grande dificuldade na realização da higiene bucal, realizada duas vezes ao dia, com a criança apresentando movimentos de fuga da cabeça quando a cabeça da escova dental encostava na região dos músculos mastigatórios de molares superiores. Com relação ao desconforto da criança, a responsável referiu como extremo.

Ao exame físico extraoral observou-se paciente cadeirante, sem controle cervical, e traqueostomizado. Ao exame físico intraoral observou-se dentição permanente, ausência de lesões de cárie, de gengivite, e lesões orais. Grande dificuldade na abertura bucal devido à espasticidade. Constatou-se palpação dolorosa bilateral em ponto-gatilho (de maior contração muscular) nos músculos masseteres (observada pela expressão facial de franzir de sobrancelhas e apertar dos olhos) e distância inter-incisal de 24 mm.

Uma vez que as condições buco dentais não requeriam procedimentos odontológicos, não foi realizada nenhuma intervenção de higiene oral, nem tratamento odontológico. A cinesioterapia não foi empregada.

Para avaliar a efetividade da fotobioestimulação no músculo masseter espástico, foi preconizado o exame de ultrassonografia. A avaliação ultrassonográfica da espessura do músculo masseter foi realizada utilizando a metodologia proposta por Satioglu et al.<sup>5</sup> Os exames foram realizados por um único radiologista do Centro de Diagnóstico da Associação de Assistência à Criança Deficiente, unidade Ibirapuera, utilizando o equipamento de Ultrassonografia portátil ACUSON X300 (SIEMENS).

Durante a obtenção das imagens, o transdutor foi posicionado perpendicularmente à superfície da pele, evitando-se pressionamento excessivo. As medidas foram obtidas na porção mais volumosa do masseter, próximo ao plano oclusal, aproximadamente no centro da região médiolateral da distância do ramo. As imagens e medidas foram realizadas bilateralmente com a criança em posição de sedestação, com a cabeça alinhada e mantida por suporte manual em mandíbula, em repouso (posição habitual).

A primeira avaliação ultrassonográfica dos masseteres direitos e esquerdo foi realizada antes da primeira aplicação da fotobioestimulação (Figura 1). O intervalo entre as aplicações era de 7 dias, e um total de seis sessões de aplicação de fotobioestimulação foram realizadas. Ao final da sexta aplicação, foi realizada nova avaliação ultrassonográfica dos mesmos músculos (Figura 2). A distância

inter-incisal foi avaliada com auxílio de um paquímetro apoiado na face incisal dos incisivos superiores e inferiores. Os parâmetros clínicos observados estão descritos no Quadro 1.

Foi empregado o Laser infravermelho, de Diodo, de baixa intensidade, As-Ga-Al, ( $\lambda = 808 \pm 3 \text{ nm}$ , 120 mW; *Twin Flex Evolution Laser MMOptics* São Paulo, Brazil), usando 5,0 J/cm<sup>2</sup> energia dose/local, com 20 segundos de exposição/local. A área do músculo masseter irradiado bilateralmente foi o ponto médio no sentido da sua extensão e largura.

Ao final da sexta sessão da fotobioestimulação, a responsável relatou que a criança dormia melhor, apresentava redução no número de movimentos involuntários realizados pela mandíbula e a realização da higiene oral era possível sem expressão dolorosa da criança. Durante a palpação observou-se menor hipertonia em masseter bilateral. Foi registrado distância inter incisal de 31 mm.

## DISCUSSÃO

Este é o primeiro relato que avalia os efeitos da fotobioestimulação em músculos mastigatórios de uma criança com PC do tipo espástico até o momento. Foi observado que a laserterapia é uma modalidade terapêutica não-invasiva eficaz, capaz de promover o relaxamento dos músculos da mastigatórios espásticos, resultando no aumento da espessura do músculo masseter bilateral e na amplitude da abertura da bucal.

O aumento da amplitude de abertura bucal, e a diminuição do tônus muscular em indivíduos com PC espástico, estão descritos na literatura como parâmetros diagnósticos efetivos quando a crioterapia<sup>6</sup> e toxina botulínica<sup>7</sup> foram utilizados. Desta forma, podemos inferir que a fotobioestimulação também é uma forma de tratamento efetivo, pois prove efeitos de relaxamento muscular avaliados quer por meio dos resultados qualitativos descritos pela responsável do menor (como melhora na qualidade de vida, na qualidade de sono, facilitação na realização da escovação, redução do escoamento externo da saliva), quer por resultados quantitativos, mensurados pelo aumento da espessura do masseter bilateral, e o aumento da distância inter-incisal.

As propriedades da fotobioestimulação abriram novas dimensões de tratamento em uma variedade de procedimentos clínicos.<sup>8</sup> Pode proporcionar efeito ergogênico, melhorando a função contrátil do músculo esquelético, que quando exposto ao laser apresentara níveis mais baixos de lactato sanguíneo e da atividade da

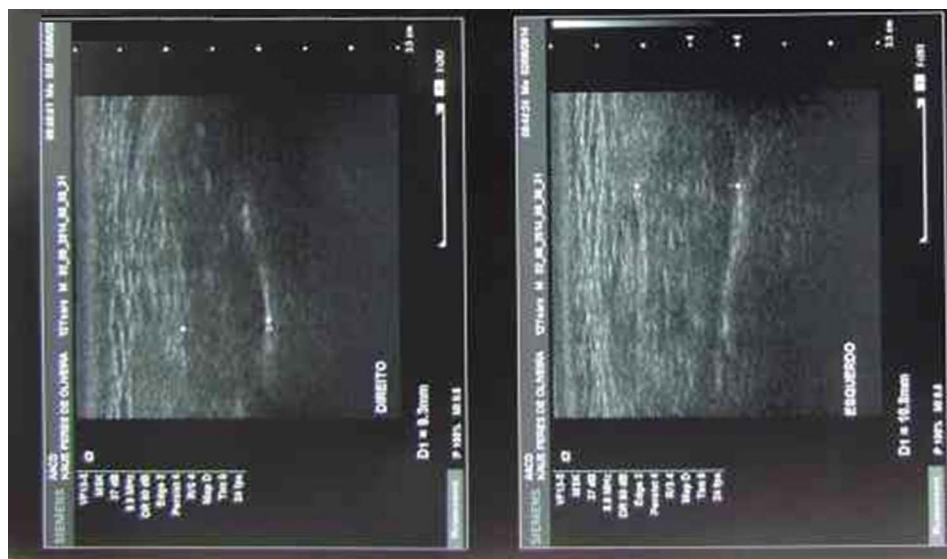


Figura 1. Espessura de masseter direito e esquerdo pré fotobioestimulação

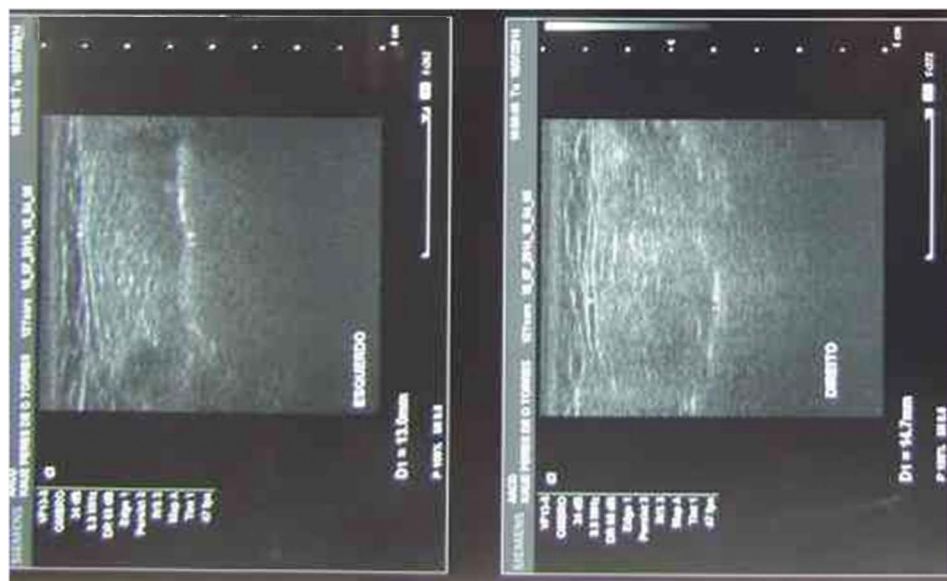


Figura 2. Espessura de masseter direito e esquerdo após fotobioestimulação

Quadro 1. Valores em milímetros da espessura dos músculos masseter direito e esquerdo e distância inter-incisal pré e pós fotobioestimulação

Data	02/06/2014 (Figura 1)	16/07/2014 (Figura 2)
Masseter direito	9,3 mm	14,7 mm
Masseter esquerdo	10,8 mm	13,0 mm
Distância inter-incisal	24 mm	31 mm

CK após repetidas contrações tetânicas.<sup>9</sup> Tem sido descrito que o emprego do laser de baixa intensidade reduz a excitabilidade elétrica em cultura de células. Estes fatores explicam o efei-

to do relaxamento observado após a fotobioestimulação. Desta forma também se pode explicar a redução da sensibilidade dolorosa muscular ao toque da escova, uma vez que a espasticidade

acomete músculo mastigatório e não os tecidos periodontais de fixação e sustentação dos elementos dentários. Confirmando o exame clínico odontológico de ausência de alterações dento gengivais.

Os tratamentos farmacológicos e não farmacológicos são utilizados para tratar a espasticidade em indivíduos com PC. No entanto, a maioria das drogas utilizadas são conhecidas por causar o desenvolvimento de efeitos colaterais, principalmente devido à necessidade de doses elevadas.<sup>10</sup> Agentes de denervação química (toxinas botulínicas, fenol e álcool) são também utilizados para tratar a espasticidade localizada.<sup>7</sup> No entanto, a literatura sobre tratamento da espasticidade na musculatura mastigatória em indivíduos com PC é escassa.<sup>3</sup>

Devido à capacidade comprovada de radiação infravermelha para melhorar o metabolismo energético celular<sup>11</sup> a terapia a laser já é utilizado na medicina, reabilitação e medicina esportiva física para acelerar a recuperação muscular<sup>12</sup> e para evitar danos produzidos por distúrbios metabólicos e reações inflamatórias seguinte exercício pesado.<sup>13</sup> Observou-se que após a aplicação da fotobioestimulação sobre os tecidos, uma estimulação seletiva da atividade mitocondrial ocorre, proporcionando níveis mais elevados de respiração celular e da síntese de ATP que resulta na aceleração das mitoses.<sup>14-15</sup>

Uma densidade energética de 5J/cm<sup>2</sup> foi selecionada para aplicação em cada ponto onde havia maior contração a palpação muscular (ventre muscular) dos músculos selecionados deste relato. A irradiação do laser foi realizada durante 20 segundos por sítio, em seis sessões. Estes parâmetros estão de acordo com estudos anteriores que demonstraram que os 6 a 10 aplicações de laser de baixa intensidade de irradiação foram suficientes para aumentar o padrão metabólico das fibras musculares,<sup>13</sup> e de acordo com estudos básicos sobre terapia de laser de baixa intensidade ficou demonstrado maior eficácia, quando a fonte de laser está em contato com o tecido biológico, de uma maneira pontual em pontos precisos, durante 20 a 30 segundos,<sup>15</sup> como aplicado no presente estudo.

É possível que a terapia com laser de baixa intensidade influencie a excitação das fibras musculares e reduza a fadiga muscular indiretamente, por modulação da bomba de Na<sup>+</sup>-K<sup>+</sup>, que é ATP dependente. A síntese de ATP pelas mitocôndrias rodeiam os túbulos-T e Ca<sup>+2</sup> e as cisternas podem aumentar como resultado de terapia com laser de baixa intensidade. A maior disponibilidade de ATP pode melhorar a função desta bomba e evitar uma acumulação de K<sup>+</sup> extracelular,<sup>16</sup> e esta pode ser uma

possível explicação dos resultados observados neste estudo.

A informação contida nesse relato de caso se torna importante na medida em que sugere a possibilidade de uma terapêutica não invasiva e indolor na redução das consequências clínicas da espasticidade em indivíduos PC. Deve-se também se ressaltar que estes achados são importantes na prática odontológica de pacientes com PC espástico, uma vez que a fotobioestimulação promove o aumento da distância inter-incisal permitindo acesso às faces posteriores de molares superiores e inferiores. Entretanto, é sabido que relato de caso é um desenho de estudo que não permite a extrapolação dos resultados, o que se configura na limitação desse estudo. Porém, a apresentação desses resultados é importante para que trabalhos futuros que abordem essa terapêutica sejam realizados.

## CONCLUSÃO

Os resultados deste estudo sugerem que a fotobioestimulação com laser de diodo parece ser efetiva na redução da espasticidade no músculo masseter.

## AGRADECIMENTOS

Este estudo foi financiado pela Fundação de Amparo à Pesquisa do Estado de São Paulo, FAPESP Processo: 14/15662-1.

## REFERÊNCIAS

- Gracies JM. Pathophysiology of spastic paresis. I: Paresis and soft tissue changes. *Muscle Nerve*. 2005;31(5):535-51. DOI: <http://dx.doi.org/10.1002/mus.20284>
- John D, Ruge S, Kordass B. Analysis of jaw movements and muscle activity during mastication with JawReports Software. *Int J Comput Dent*. 2011;14(3):227-31.
- Santos MT, Manzano FS, Chamlian TR, Masiero D, Jardim JR. Effect of spastic cerebral palsy on jaw-closing muscles during clenching. *Spec Care Dentist*. 2010;30(4):163-7. DOI: <http://dx.doi.org/10.1111/j.1754-4505.2010.00143.x>
- Santos MT, Nogueira ML. Infantile reflexes and their effects on dental caries and oral hygiene in cerebral palsy individuals. *J Oral Rehabil*. 2005;32(12):880-5. DOI: <http://dx.doi.org/10.1111/j.1365-2842.2005.01518.x>
- Satiroğlu F, Arun T, Işık F. Comparative data on facial morphology and muscle thickness using ultrasonography. *Eur J Orthod*. 2005;27(6):562-7. DOI: <http://dx.doi.org/10.1093/ejo/cji052>
- Santos MT, Oliveira LM. Use of cryotherapy to enhance mouth opening in patients with cerebral palsy. *Spec Care Dentist*. 2004;24(4):232-4. DOI: <http://dx.doi.org/10.1111/j.1754-4505.2004.tb01698.x>
- Manzano FS, Granero LM, Masiero D, Maria TB. Treatment of muscle spasticity in patients with cerebral palsy using BTX-A: a pilot study. *Spec Care Dentist*. 2004;24(4):235-9. DOI: <http://dx.doi.org/10.1111/j.1754-4505.2004.tb01699.x>
- Panhoca VH, Lizarelli RF, Nunez SC, Pizzo RC, Grecco C, Paolillo FR, et al. Comparative clinical study of light analgesic effect on temporomandibular disorder (TMD) using red and infrared led therapy. *Lasers Med Sci*. 2015;30(2):815-22. DOI: <http://dx.doi.org/10.1007/s10103-013-1444-9>
- Leal Junior EC, Lopes-Martins RA, Almeida P, Ramos L, Iversen VV, Bjordal JM. Effect of low-level laser therapy (GaAs 904 nm) in skeletal muscle fatigue and biochemical markers of muscle damage in rats. *Eur J Appl Physiol*. 2010;108(6):1083-8. DOI: <http://dx.doi.org/10.1007/s00421-009-1321-1>
- Chung CY, Chen CL, Wong AM. Pharmacotherapy of spasticity in children with cerebral palsy. *J Formos Med Assoc*. 2011;110(4):215-22. DOI: [http://dx.doi.org/10.1016/S0929-6646\(11\)60033-8](http://dx.doi.org/10.1016/S0929-6646(11)60033-8)
- Santos DR, Liebano RE, Baldan CS, Masson IB, Soares RP, Esteves Junior I. The low-level laser therapy on muscle injury recovery: literature review. *J Health Sci Inst*. 2010;28(3):286-8.
- Leal Junior EC, Lopes-Martins RA, Baroni BM, De Marchi T, Tauffer D, Manfro DS, et al. Effect of 830 nm low-level laser therapy applied before high-intensity exercises on skeletal muscle recovery in athletes. *Lasers Med Sci*. 2009;24(6):857-63. DOI: <http://dx.doi.org/10.1007/s10103-008-0633-4>
- Hayworth CR, Rojas JC, Padilla E, Holmes GM, Sheridan EC, Gonzalez-Lima F. In vivo low-level light therapy increases cytochrome oxidase in skeletal muscle. *Photochem Photobiol*. 2010;86(3):673-80. DOI: <http://dx.doi.org/10.1111/j.1751-1097.2010.00732.x>
- Oron U, Ilic S, De Taboada L, Streeter J. Ga-As (808 nm) laser irradiation enhances ATP production in human neuronal cells in culture. *Photomed Laser Surg*. 2007;25(3):180-2. DOI: <http://dx.doi.org/10.1089/pho.2007.2064>
- Rizzi ÉC, Issa JP, Dias FJ, Leão JC, Regalo SC, Siéssere S, et al. Low-level laser intensity application in masseter muscle for treatment purposes. *Photomed Laser Surg*. 2010;28 Suppl 2:S31-5. DOI: <http://dx.doi.org/10.1089/pho.2009.2599>
- Nielsen OB, Paoli FV. Regulation of Na<sup>+</sup>-K<sup>+</sup> homeostasis and excitability in contracting muscles: implications for fatigue. *Appl Physiol Nutr Metab*. 2007;32(5):974-84. DOI: <http://dx.doi.org/10.1139/H07-099>