

**RELATO
DE CASO****Avaliação computadorizada por fotografia digital, como recurso de avaliação na Reeducação Postural Global****Computerized evaluation by digital photography, an evaluation resource for Global Postural Reeducation**

Pedro Claudio Gonsales de Castro¹, José Augusto Fernandes Lopes²

RESUMO

O trabalho é descrito por meio de fotografia digital, utilizando-se marcadores esféricos e reflexivos fixados em pontos anatômicos pré definidos, possibilitando a análise através de um programa de computador, denominado Fisiologic, que ao processar as fotos digitais, fornece coordenadas x e y dos marcadores corporais em pixels, sendo que estas coordenadas servem para gerar valores dos segmentos corporais utilizando a forma geométrica analítica. Relato aqui o caso de uma paciente com comprometimento postural, submetida ao método da Reeducação Postural Global, onde foi realizada avaliação fisioterapêutica e posteriormente fotografada e analisada antes e após a 21ª sessão. O programa apresentou resultados satisfatórios em relação à análise postural no acompanhamento dos segmentos corporais da paciente em estudo, bem como demonstraram os exames radiológicos.

Concluiu-se portanto, ser este um método eficaz de avaliação na Reeducação Postural Global.

PALAVRAS-CHAVES

Avaliação computadorizada. Fotografia digital. Reeducação Postural Global.

SUMMARY

The work is described by means of digital photography with the use of reflexive spherical markers attached to pre-defined anatomical points, enabling analysis through a computer program, denominated Fisiologic. The processing of digital photos, provides de coordinates x and y of the corporal markers in pixel, being that these coordinates serve to create values of corporal segments utilizing the analytical geometrical form. I report here the case of a patient with compromised posture, submitted to Global Postural Reeducation. A physiotherapeutic evaluation was performed initially and later the patient was photographed and data was analysed before and after 21st session. The computerized evaluation by digital photography showed satisfactory results as did the radiologic exams. Thus we conclude that this is an useful evaluation method of Global Postural Reeducation.

KEYWORDS

Computerized evaluation. Digital photography. Global Postural Reeducation.

Trabalho realizado no Laboratório do Movimento em colaboração com o Serviço de Fisioterapia da Divisão de Medicina de Reabilitação do Hospital das Clínicas da Faculdade de Medicina da Universidade de São Paulo.

1. Fisioterapeuta da Divisão de Medicina de Reabilitação do Hospital das Clínicas da FMUSP

2. Mestre em engenharia biomédica, engenheiro do Laboratório de Marcha da Divisão de Medicina de Reabilitação do Hospital das Clínicas da FMUSP, um dos criadores do software Fisiologic.

ENDEREÇO PARA CORRESPONDÊNCIA

Pedro Cláudio Gonsales de Castro.

Rua Diderot, 43, São Paulo, SP, CEP: 04116-030

Tel: (11) 5549-0111. Fax: (11) 5549-7501.

e-mail: pedrocastro@ig.com.br

Recebido em: 06/06/2003 - Aprovado em: 25/07/2003

Introdução

Nos últimos anos, as disfunções posturais vêm aumentando muito na população em geral. Isso se dá devido a uma somatória de causas tais como: maus hábitos posturais ou profissionais, alterações congênicas ou adquiridas, sedentarismo e fatores emocionais, que por muitas vezes interferem nas atividades diárias e profissionais.

As alterações morfológicas, ou simplesmente os desvios posturais, não se organizam por segmentos isolados, ao contrário, quando se instalam, intervêm, modificam e desorganizam toda harmonia corporal, acarretando uma série de comprometimentos posturais relacionados ao sistema músculo esquelético.

A Reeducação Postural Global, ou RPG é um método de fisioterapia que considera o sistema muscular de forma integrada no qual os músculos se organizam em um conjunto denominado cadeias musculares, e baseia-se no alongamento de músculos encurtados. Esse método possibilita ao fisioterapeuta a avaliação global do comprometimento do indivíduo, propondo uma atuação fisioterapêutica eficaz, tratando as causas e as conseqüências¹. Santos, prioriza o diagnóstico clínico por acreditar que, antes da radiografia ou da tomografia é o exame clínico que permite uma avaliação mais precisa dos desvios posturais². A avaliação utilizada na técnica de reeducação postural global é realizada através do exame da zona de retrações da cabeça e pescoço, ombros, coluna dorsal, coluna lombar, quadril, joelhos e pés, além de avaliações goniométricas do ângulo do quadril, joelho e tornozelo. É observada também, a flexibilidade dos músculos posteriores, onde é mensurada a distância do 3º dedo ao chão com o paciente flexionando o tronco. Posteriormente é realizado um teste de reequilíbrio no qual o paciente é submetido a um alinhamento dos segmentos corporais buscando movimentos compensatórios, dor e impossibilidades da realização do movimento solicitado.

Outros recursos utilizados para evidenciar os resultados são exames radiológicos e fotográficos. Porém a fotografia fornece um dado subjetivo e de difícil mensuração da evolução postural.

Pensando nesta dificuldade houve a necessidade de se elaborar um novo método de análise para o acompanhamento mais eficaz e detalhado do quadro clínico do paciente nos parâmetros fotográficos. Neste estudo, mediante o relato de um caso, não focaremos a considerável eficácia do método de RPG, e sim uma inovação da forma de avaliarmos e acompanharmos com dados objetivos através da avaliação computadorizada por fotografia digital.

Hoje, com o desenvolvimento da eletrônica e computação, não há quase nenhuma área de ação humana que não utilize esses recursos para melhorar a qualidade dos serviços oferecidos. A eletrônica tem sido aplicada de maneira intensa na medicina ajudando os profissionais desta área a diagnosticar e tratar de maneira mais objetiva e precisa diversas patologias³.

Material e método

O ambiente da realização do estudo foram as instalações da Divisão de Medicina de Reabilitação do Hospital das Clínicas da

Faculdade de Medicina da Universidade de São Paulo. Para a realização da coleta dos dados da fotografia digital, utilizou-se o ambiente do laboratório de movimento, e para a aplicação do método da Reeducação Postural Global, utilizou-se uma sala designada no serviço de fisioterapia.

No atendimento da Reeducação Postural Global foi utilizado uma mesa com superfície acolchoada e rígida com suporte regulável para os braços, calços de compensação com 0,5 cm de espessura, prancha com regulagem de inclinação para a postura de bailarina e corda de nylon com suporte para os pés fixada na parede, para o posicionamento dos membros inferiores na postura de rã no ar. Utilizou-se na avaliação postural digital, computador pessoal com software windows, câmera digital da marca Sony, modelo DSC-S85, que possui um cartão de memória de 64 mb, que armazena aproximadamente 56 fotografias, flash com alcance de 3 metros. A câmera possui uma resolução de 2.272 X 1.704 pixels. Pixel é a menor unidade gráfica, a partir do qual se forma uma imagem; na verdade é a intersecção entre uma coluna e uma linha na grade que mapeia o vídeo⁴. Utilizou-se de um tripé comum para a fixação da câmera, o qual foi posicionado a uma distância de 2,5 metros do paciente estudado. As fotografias digitais foram realizadas com o paciente posicionado de perfil, e analisadas utilizando um software desenvolvido, com esta finalidade, que permite calcular ângulos e distâncias definidos por pontos anatômicos.

Foram utilizados nos pontos analisados 4 marcadores corporais esféricos e auto adesivos, de 2,5 cm de diâmetro, recobertos por uma película com capacidade de refletir a luz do flash.

Os marcadores foram fixados nos seguintes pontos anatômicos: (1) Protuberância occipital externa, (2) Processo espinhoso da 1ª vértebra torácica, (3) Processo espinhoso da 7ª vértebra torácica, (4) Processo espinhoso da 3ª vértebra lombar.

Na avaliação postural digital, foi utilizado um Software para o processamento das fotos, denominado Fisiologic já validado em alguns estudos^{5, 12}. Este programa permite obter as coordenadas x e y dos marcadores corporais em pixels: estas coordenadas servem para calcular posteriormente os valores de inclinação dos segmentos corporais usando a fórmula geométrica analítica.

Para a análise fotográfica é necessário definir o protocolo de avaliação do programa. São definidos os pontos que serão estudados no paciente, e os segmentos de interesse devem ser determinados com bases nesses segmentos.

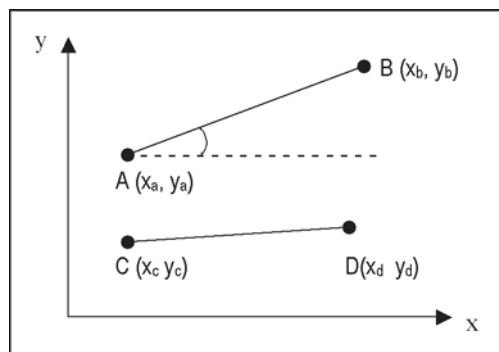
No programa o usuário indica os centros desses marcadores na imagem, além de dois marcadores utilizados como referência vertical, fixados na parede e com fio de prumo submetido à gravidade. Indicado o centro dos marcadores pelo usuário o programa registra as suas coordenadas (figura 1).

Segundo Winter⁶, inicialmente são determinados os ângulos entre cada um dos segmentos ilustrados na Figura 1 e a componente horizontal do sistema de coordenadas, utilizando as seguintes equações:

$$\theta_{AB} = \arctg \left(\frac{Y_b - Y_a}{X_b - X_a} \right) \quad \theta_{CD} = \arctg \left(\frac{Y_d - Y_c}{X_d - X_c} \right)$$

Figura 1

Esquema de coordenadas para obter o ângulo de inclinação das retas delimitadas pelos marcadores corporais.



Finalmente, para calcular o ângulo entre os dois segmentos da equação acima descrita, basta utilizar:

$$\angle_{AB/CD} = \angle_{AB} - \angle_{CD}$$

Em uma análise postural, é comum calcular o ângulo entre um segmento definido por pontos anatômicos e a referência horizontal. Nesse caso, na figura 1 os pontos A e B poderiam representar os marcadores fixados no paciente, enquanto os pontos C e D forneceriam a referência horizontal.

Para a análise dos marcadores foi estabelecido um protocolo de avaliação dos pontos delimitados no perfil direito:

1- Segmento Protuberância Occipital Externa / Processo Espinhoso da 1ª Vértebra Torácica.

2- Processo Espinhoso da 1ª Vértebra torácica / Processo Espinhoso da 7ª vértebra torácica / Processo Espinhoso da 3ª vértebra Lombar.

Análise Radiológica

Para a análise do exame radiológico das curvaturas fisiológicas da coluna vertebral, foi realizado um protocolo utilizando pontos que foram demarcados no exame radiológico como referência, e posteriormente utilizado o ângulo de Cobb para mensuração.

Existem dois métodos amplamente aceitos para a mensuração da curva escoliótica que podem ser utilizados para a mensuração dos ângulos fisiológicos da coluna vertebral: a técnica de Lippman-Cobb e de Risser-Ferguson. Entretanto, os valores obtidos por estes métodos, não são comparáveis. A percentagem de correção mais favorável é obtida pelo método de Lippman-Cobb⁷.

O ângulo de Cobb é obtido pela intersecção da reta que passa pelo platô superior da Vértebra Limite Superior e pela reta que passa pelo platô inferior da Vértebra Limite Inferior. O ângulo assim determinado é medido com o transferidor, seja diretamente, se a intersecção das duas retas é obtida sobre o RX, seja indiretamente depois de traçadas perpendiculares às retas acima citadas⁸. Na análise radiológica onde verificou-se o posicionamento cefálico com

relação a cervical, foi mensurado tomando como pontos anatômicos referenciais a base externa do occipital e o processo espinhoso da 1ª vértebra torácica, tendo como referência horizontal a reta traçada no platô inferior da 7ª vértebra cervical e subtraindo 90 graus.

Os exames radiológicos foram fotografados e transferidos ao computador, onde foram demarcados os pontos e posteriormente analisados pelo Software Fisiologic.

Nas curvaturas da lordose cervical e lombar, foram utilizados raios-X de perfil, tendo como referência os valores utilizados pela SRS (Scoliosis Research Society)⁹:

Curvatura Cervical: Valor médio de 40°, mensurado entre o platô Superior de C1 e o Platô inferior de C7;

Curvatura Lombar: Valor médio de 45°, mensurado entre o platô superior de L1 e Platô inferior de L5.

Face a dificuldade encontrada em diferenciar T1, decidiu-se optar pela mensuração da cifose torácica entre T4 (Platô Superior) e T12 (Platô Inferior), segundo moldes Europeus⁹. Valor entre 20 e 40°.

Apresentação do caso

A paciente objeto deste estudo, C.C.C. 15 anos, 1,53 metros, 34.1 Kg, estudante, procurou o serviço médico da Divisão de Medicina de Reabilitação do Hospital das Clínicas da Faculdade de Medicina da Universidade de São Paulo, com queixa de desvio postural e quadro algico em coluna dorsal e lombar há aproximadamente 3 anos. Após avaliada pelo serviço médico, foi encaminhada ao atendimento fisioterapêutico individual de Reeducação Postural Global. Inicialmente a paciente foi submetida a avaliação fisioterapêutica para detectar os desvios posturais relacionados às cadeias musculares.

Antes de iniciar o atendimento foi solicitado o acompanhamento radiológico ao médico responsável, onde se observou lordose cervical de 62,5 graus, cifose torácica de 50.7 graus e lordose lombar de 42.8 graus.

A etapa seguinte foi a avaliação no laboratório do movimento, onde foram fixados os marcadores, posteriormente, posicionada e orientada a permanecer com os pés juntos e paralelos durante a sessão de fotografia, onde foi solicitado que a mesma realizasse a expiração no ato da foto, para evitar bloqueios no tempo inspiratório e possíveis mascaramentos do quadro postural. As fotos foram realizadas no perfil direito.

A paciente manteve-se em atendimento semanal, sendo reavaliada na 21ª sessão, onde foi novamente submetida à sessão fotográfica no laboratório do movimento e conseqüente, solicitado ao médico um novo acompanhamento radiológico. As fotografias tomadas no início e 21ª sessão do tratamento, assim como os exames radiológicos, foram transferidos para o computador e analisados no programa Fisiologic.

Resultados da Avaliação

Analisado o programa foram observados os seguintes resultados:

Tabela 1
Resultados da análise dos marcadores nas fotografias digitais, analisados pelo programa de computador.

Segmentos Analisados Quanto ao Grau de Inclinação, Tendo Como Parâmetro a Vertical	Anteriorização Cefálica		
	Pré	Pós	Resultados
1 - Protuberância Occipital Externa / Processo Espinhoso da 1ª Vértebra Torácica	-2.0 graus	5.3 graus	7.3 graus
Segmentos Analisados Quanto ao Grau de Angulação	Cifose Torácica		
	Pré	Pós	Resultados
2 - Processo Espinhoso da 1ª Vértebra Torácica / Processo Espinhoso da 7ª Vértebra Torácica / Processo Espinhoso da 3ª Vértebra Lombar.	35.6 graus	29.9 graus	5.7 graus

Na tabela 1, observa-se a análise dos marcadores das fotografias digitais analisados pelo programa de computador.

No segmento 1, observa-se o posicionamento cefálico mensurado com relação a vertical. Na análise pré verificou-se uma inclinação de -2,0 graus, que determina uma anteriorização cefálica. Observa-se uma alteração deste quadro com o resultado do ângulo pós de 5,3 graus resultando em uma redução do quadro clínico de 7,3 graus.

No segmento 2 analisado, observa-se a angulação da curva torácica. Na análise pré mensurou-se uma cifose de 35,6 graus, e pós de 29,9 graus, resultando em alteração de 5,7 graus.

Resultados observados nas fotografias da figura 2

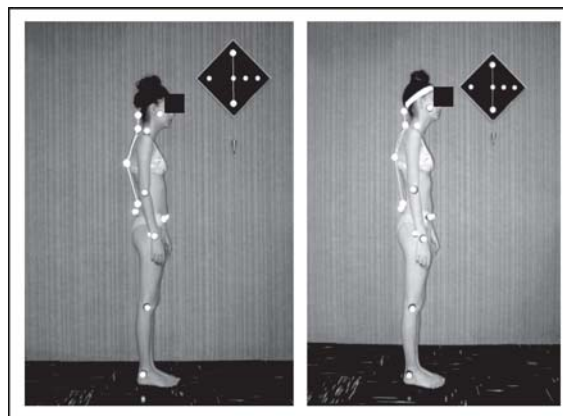
Analisado os exames radiológicos segmentares pelo programa de computador foram observados os seguintes resultados:

Tabela 2
Resultados das medidas radiológicas segmentares pelo programa de computador pré e pós-tratamento.

Medidas Radiológicas Utilizando o Método de Cobb	Valor em Graus		
	Pré	Pós	Resultados
1- Platô Superior da 1ª Vértebra Cervical / Platô inferior da 7ª Vértebra Cervical.	62.5 graus	49.6 graus	12.9 graus
2- Platô Superior 4ª Vértebra Torácica/ Platô Inferior da 12ª Vértebra Torácica.	50.7 graus	42.1 graus	8.6 graus
3- Platô Superior da 1ª vértebra Lombar / Platô Inferior da 5ª Vértebra Lombar.	42.8 graus	39.9 graus	2.9 graus
Medidas Radiológicas, Analisadas Quanto ao Grau de Inclinação Cefálica, Tendo Como Parâmetro a Vertical.	Inclinação		
	Pré	Pós	Resultado
4- Protuberância Occipital Externa / Processo Espinhoso da 1ª vértebra torácica	33.1 graus	25.3 graus	7.8 graus

Figura 2

Fotografias digitais do perfil direito, analisadas pelo programa de computador. Na fotografia da esquerda observa-se a foto analisada inicialmente e, na direita, os resultados da análise final.



Na tabela 2, na análise radiológica 1, é possível analisar o ângulo da lordose cervical. Tomando como referência a curva normal de 40 graus, inicialmente apresentou uma lordose cervical de 62,5 graus que corresponde a um comprometimento de 22,5 graus ou 56,25%. Após o tratamento apresentou uma curva de 49,6 graus que corresponde a um comprometimento de 24%. Sendo que a redução total da curva foi de 12,9 graus ou 57,3% do comprometimento inicial de 22,5 graus.

Na análise radiológica 2 é possível observar o ângulo da cifose torácica, verificando uma angulação inicial de 50,7 graus, ou um comprometimento de 10,7 graus que corresponde a 26,8%, tomando como referência os valores da normalidade de 40 graus. Após o tratamento apresentou uma angulação de 42,1 graus, ou seja, 5,25 % de comprometimento, sendo que a redução total da curva foi de 8,6 graus ou 80,4% do comprometimento inicial de 10,7 graus.

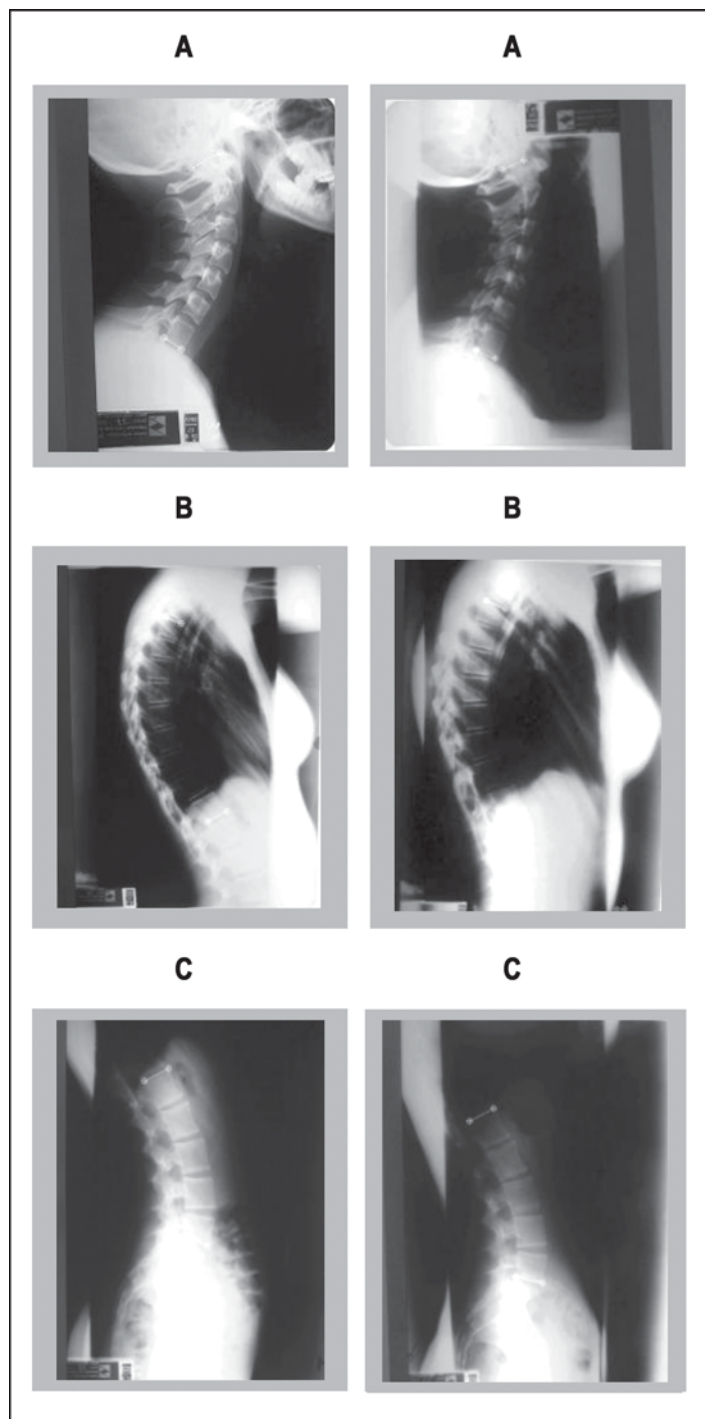
Na análise radiológica 3, não apresentou alterações consideráveis, tendo como referência o padrão da normalidade em 45 graus da lordose lombar, inicialmente apresentou uma discreta retificação da lordose lombar de 42,8 graus que corresponde a um comprometimento de 4,9 %. Após o tratamento houve um aumento da retificação, apresentando uma angulação de 39,9 graus que corresponde a 11,3% ou 2,9 graus de redução.

Na análise radiológica 4, foi observado o posicionamento cefálico com relação a vertical, tomando como referência horizontal o platô inferior da 7ª vértebra cervical, sendo que na análise pré foi mensurado uma inclinação cefálica de 33,1 graus, que corresponde anteriorização da cabeça em relação ao corpo, para uma análise pós de 25,3 graus que corresponde a uma redução de 7,8 graus.

Comparando a tabela 1 dos marcadores esféricos e a tabela 2 dos exames radiológicos analisados pelo programa, podemos dizer que foi observado na cifose torácica uma alteração de 5,7 graus nos marcadores esféricos e 8,6 graus nos exames radiológicos que é uma correlação satisfatória, pois ambos mensuram um ângulo reto, porém não foi possível fazer uma análise comparativa do percentual dos segmentos analisados, por se tratarem de estruturas

Figura 3

As radiografias segmentares representadas a margem esquerda são as iniciais e à direita, finais, sendo que A, representa a lordose cervical, B representa a cifose torácica e C, a lordose lombar.



diferentes, sendo uma macroscópica e outra microscópica.

No posicionamento cefálico tendo como referência a vertical foi possível observar na análise fotográfica uma redução de 7,3 graus para 7,8 graus do exame radiológico, esta redução pode ser confirmada através da análise radiológica pelo ângulo de Cobb,

que apresentou uma mudança da lordose cervical e conseqüentemente uma alteração da anteriorização do segmento cefálico.

Discussão

Este estudo foi proposto devido a escassez de trabalhos relacionados à fotografia digital e avaliação computadorizada, como método na Reeducação Postural Global.

A avaliação das curvas fisiológicas da coluna vertebral foi escolhida, por se tratarem de estruturas de maior comprometimento do paciente em estudo e devido à grande demanda de pacientes com problemas relacionados ao eixo da coluna vertebral, que procuram o método como forma de tratamento, como também das dificuldades encontradas na avaliação e evolução clínica do paciente acometido por desvios posturais.

Estas dificuldades já foram mencionadas em estudos realizados por Camargo e Santos, tendo como objetivo, a partir das cinco cadeias musculares (respiratória, posterior, antero medial do quadril, anterior do braço e antero medial do ombro), desenvolver um protocolo de avaliação postural quantitativo, e verificar a confiabilidade entre avaliadores. Os autores mencionam que a avaliação postural global tem sido realizada considerando os aspectos qualitativos e segmentares, baseando-se no modelo descrito por Kendall. Esta forma de avaliação dificulta a coleta de dados objetivos na publicação de trabalhos científicos, avaliação da eficácia do tratamento fisioterapêutico e a visualização global do indivíduo 10.

A demarcação corporal pelos marcadores esféricos reflexivos foram escolhidas, baseando-se em estudos que já utilizaram estas demarcações 5,9,11.

Encontrou-se alguns estudos que falam sobre novas formas de avaliação utilizando a fotografia digital com a análise computadorizada, porém nenhum deles propondo um novo método de avaliação como recurso na reeducação postural global.

Saad propõe um método quantitativo da avaliação da postura deitada utilizando colchões de diferentes densidades, baseando-se em fotografia digital e validá-lo em indivíduos comuns 5.

Estudo realizado por Kavamoto et al, objetivou avaliar quantitativamente a eficácia do tratamento em grupo de crianças com alterações posturais através da fotografia digital, em um sistema computadorizado não invasivo 12.

Em estudo validado recentemente buscou-se uma metodologia quantitativa simples, que permite a análise biomecânica da postura na posição estática em diversas situações ergonômicas e cotidianas, no qual utilizou-se a cinemetria, diante de fotos digitais tiradas no plano perpendicular ao da máquina 11.

No presente estudo utilizou-se a fotografia digital analisada por um programa de computador para análise de exames radiológicos através do método de Cobb, a angulação das curvaturas fisiológicas da coluna vertebral e a inclinação cefálica, como também a análise das fotografias digitais para a mensuração da cifose torácica e a inclinação cefálica, tornando-se assim um instrumento fidedigno.

O programa mostrou-se também satisfatório para a mensuração

corporal nas fotografias digitais. Na curvatura torácica mensurou-se uma redução da cifose torácica de 35,6 graus para 29,9 graus sendo uma redução de 5,7 graus. Nesta mensuração por fotografia digital não podemos fazer um comparativo de percentual da correção com o exame radiológico que apresentou uma redução de 8,6 graus, pois tratam-se de estruturas analisadas diferentes, sendo o radiológico uma análise microscópica que apresentou um ângulo total inicial de 62,5 graus correspondendo a uma hipercifose e a análise corporal macroscópica que apresentou um ângulo inicial de 35,6 grau, que, ao compararmos com o padrão da normalidade de 40 graus do ângulo de Cobb seria considerado uma retificação. Porém em ambas análises foi observado uma redução satisfatória da curva.

Na inclinação cefálica, apresentou uma redução satisfatória de 7,8 graus na análise do exame radiológico para 7,3 graus na análise da fotografia corporal utilizando marcadores esféricos, apresentando portanto uma correlação satisfatória, mesmo se tratando de estruturas macroscópicas e microscópicas.

Conclusão

Conclui-se, portanto, que existem vários métodos de avaliação postural utilizados como recurso nos tratamentos fisioterapêuticos. A avaliação computadorizada por fotografia digital mostrou ser um método eficaz, sendo um ótimo recurso a ser utilizado como método de avaliação na técnica da reeducação postural global. Podemos dizer que o programa utilizado para análise neste estudo, apresentou-se eficiente na mensuração das alterações das curvaturas fisiológicas da coluna vertebral, porém nos forneceu valores dos ângulos, diferentes aos da normalidade, quando compararmos as angulações das análises radiológicas com as da fotografia digital dos segmentos corporais, por se tratarem de estruturas diferentes, sendo uma microscópica e outra macroscópica.

Já na análise da inclinação dos segmentos, tomando como referência a vertical, foi observado na avaliação da anteriorização cefálica, dados mais precisos na comparação da análise fotográfica utilizando marcadores esféricos com a análise radiológica, mesmo se tratando de estruturas diferentes, ou seja microscópica e macroscópica.

Na utilização do programa para a análise radiológica utilizando método de Cobb, apresentou-se com grande precisão e praticidade na análise das estruturas, pois o mesmo nos permite um aumento da imagem das estruturas e uma demarcação mais fidedigna dos pontos anatômicos, impossibilitando erros, como os causados pelo calibre do lápis que pode nos fornecer dados imprecisos.

Referências bibliográficas

1. Santos A. Cadeias musculares. Um programa para ensinar avaliação fisioterapêutica global. São Paulo: Manole; 2000.
2. Santos A. Diagnóstico clínico postural. São Paulo: Summus; 2001.

3. Saad M. Análise da marcha: Manual do CAMO-SBMFR. São Paulo: Lemos 1997.
4. Macedo M S. Dicionário [on line]. Citado em: 28 mar 2003. Disponível em: <http://www.webspace.com.br/macedo/dicionario>.
5. Saad M. Proposta de um método de avaliação quantitativa da postura deitada baseada em estudo de sua avaliação em indivíduos adultos normais [Tese]. São Paulo: Universidade Federal de São Paulo; 2001.
6. Winter D A. Biomechanics and motor control of human movement. 3ª ed. New York: Wiley; 1990.
7. Greenspan A. Radiologia Ortopédica. 3ª ed. Rio de Janeiro: Guanabara Koogan; 2001.
8. Gonçalves N. R. Fisioterapia [Texto on line]. Citado em: 28 mar 2003. Disponível em: <http://www.ronaldfisio.hpg.ig.com.br>.
9. Núcleo de Estudo e Pesquisa da Escoliose. Pesquisa nacional cifose torácica e lordose lombar: Procedimentos. BIN Bol Int Núcleo 2001;6 (Set) : 2-4.
10. Camargo V M, Marques A M. Confiabilidade entre avaliadores na avaliação postural global quantitativa. Rev Fisioter Univ. São Paulo, 1999 6(2): 1971.
11. Sacco I C, Melo M C S, Rojas G B, Nak I K, Burg K, Silveira L T Y, Guedes V A, Kanayama E H, Vasconcelos A A, Penteado D C T, Henrique Y, Konno G. Análise biomecânica e cinesiológica de posturas mediante fotografia digital: Estudo de Casos. Rev. Bras Cien Mov, 2003; 11(2):25-33.
12. Kavamoto CA, Vasconcelos J C P, Lopes J A F, Battistella L R Avaliação computadorizada por fotografia digital do tratamento de crianças com alterações posturais : Resultados preliminares. Acta Fisiatr 2002; 9(1): 47.