

DEPARTAMENTO DE ANATOMIA PATOLÓGICA

Diretor: Prof. Dr. Euclides O. Martins

DEPARTAMENTO DE ANATOMIA DESCRITIVA DOS ANIMAIS DOMESTICOS

Diretor: Prof. Dr. Orlando M. Paiva

ESTUDO TOPOGRÁFICO E HISTOLÓGICO DO NÓ SINU-ATRIAL
EM BOVINOS AZEBUADOS *(TOPOGRAPHIC AND HISTOLOGICAL STUDY OF SINUS NODE IN
ZEBU CATTLE)

MARIO MARIANO

Professor Assistente Doutor

VICENTE BORELLI

Professor Assistente Doutor

O nó sinu-atrial, descrito por KEITH & FLACK (13) como expressão morfológica de parte do sistema condutor do ritmo cardíaco, é até hoje, dada sua importância, objeto de investigações. A localização desse tecido, bem como seus aspectos histológicos, apresentam variações segundo a espécie considerada (3, 22).

No que tange aos bovinos, provavelmente de origem européia, colhemos ao examinar a literatura informações relativas à posição (1, 3-10, 12, 16-23) e à morfologia (1-4, 6, 11, 19, 21, 22) do tecido nodal, não encontrando todavia referências aos zebuínos, falha que com esta pesquisa procuramos sanar.

MATERIAL E MÉTODOS

O material utilizado constou de 12 corações retirados de bovinos azebuados, machos, de diferentes e não conhecidas idades, abatidos no Matadouro Municipal de São Paulo.

Para o estudo topográfico do nó sinu-atrial, recolhemos de três corações, fragmentos seriados de toda a extensão da desem-

* Trabalho comunicado à Sociedade Paulista de Medicina Veterinária, na reunião mensal de novembro de 1966 e apresentado ao V Congresso Brasileiro de Anatomia realizado em São Paulo, de 10 a 13 de julho de 1967.

bocadura da veia cava cranial, de aproximadamente 0,5 cm de largura, abrangendo parte da musculatura atrial e parte da referida veia. Após fixação por 24 horas em líquido de Bouin e inclusão em parafina, obtivemos da porção inicial de cada segmento, cortes de $5\ \mu$, posteriormente corados pelo método de H.E.

Fragmentos com as mesmas dimensões já descritas, retirados do terço médio do sulco terminal dos corações restantes, fixamos por 24 horas em formol a 10%, líquido de Bouin, Gendre a 4°C e por 6 horas em Zenker, conseguindo-se do material, fixado em formol, cortes em congelação de 15u e de 3u, dos restantes, após inclusão em parafina.

Foram realizados os métodos de H.E., tricômico de Malory, Del Rio Hortega para fibras reticulares, aldeído - fuscina de Gomori para fibras elásticas, hematoxilina férrica de Heidenhein, método do ácido periódico-Schiff (PAS) (15) e PAS após ação da saliva para a pesquisa de glicogênio (14).

RESULTADOS

O nó sinu-atrial foi identificado ocupando toda a extensão do sulco terminal, perdendo-se na região do ângulo diedro cavo-atrial, sem apresentar ramificações, constituindo-se em verdadeiro fuso.

Na massa nodal encontramos células que, estudadas em material fixado pelo líquido de Bouin pelos métodos de H.E. e hematoxilina férrica de Heidenhein, se mostraram mais delicadas quando comparadas com as do tecido miocárdico comum, apresentando núcleo envolto por halo claro, de forma arredondada ou ovóide, único e às vezes duplo, de cromatina frouxa e nucléolo nítido, citoplasma acidófilo, de limites pouco nítidos, contendo número reduzido de miofibrilhas sinuosas com estriações transversais (Fotos n.ºs 1 e 2).

Pelo método do PAS antes e após ação da saliva, em material fixado pelo líquido de Gendre, constatamos, no citoplasma destas células, substância PAS positiva removível pela saliva, em concentração maior que aquela das fibras miocárdicas. (Foto n. 3).

O tecido conjuntivo vascular, presente em toda a extensão do nó, quando estudado pelos métodos de H.E., tricômico de Malory e aldeído-fuscina de Gomori, apresentou-se constituído, predominantemente, por fibras colagênicas e elásticas. Fibras reticulares, observadas pelo método de Del Rio Hortega, mais concentradas ao redor das fibras miocárdicas, revelaram-se escassas nesta região.

Artérias de pequeno e médio calibres, bem como veias e fibras nervosas, rodeadas por tecido nodal, identificamos em todas as preparações.



Foto 1 — Fibras musculares do tecido cardíaco (à esquerda), e do nó sinu-atrial (à direita). Hematoxilina férrica de Heidenhein. 1200 X.

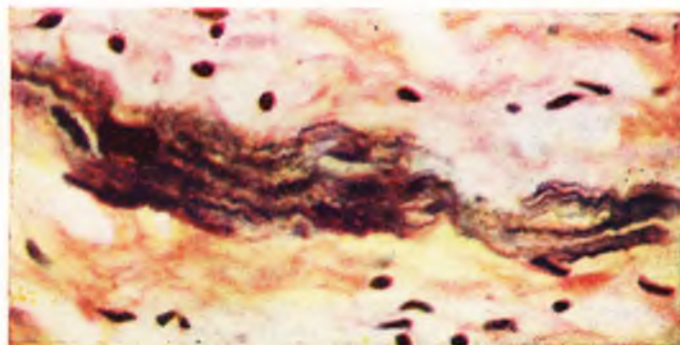


Foto 2 — Células do tecido nodal, mostrando miofibrilas sinuosas com estriações transversais. Hematoxilina férrica de Heidenhein. 2800 X.

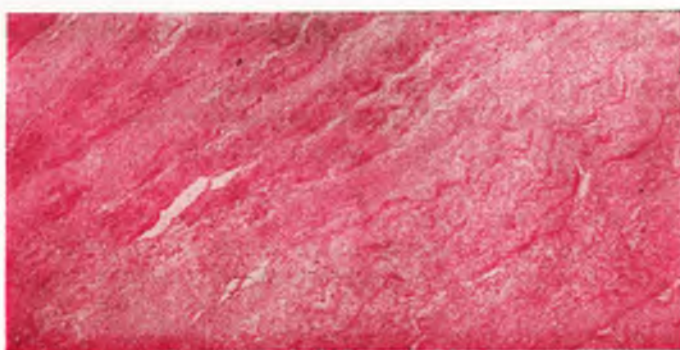


Foto 3 — Distribuição do glicogênio no tecido nodal (à esquerda) e no cardíaco (à direita). PAS. 300 X.

Gânglios nervosos foram vistos nas proximidades do nó e, mais comumente, na região oposta à do sulco terminal.

COMENTÁRIOS

O nó sinu-atrial em bovinos azebuados, pelo que pudemos apurar, ocupa toda a extensão do sulco terminal, perdendo-se na região do ângulo diedro cavo-atrial, sem apresentar ramificações, constituindo-se em verdadeiro fuso. Tal fato, parece corresponder às descrições de alguns AA. que, referindo-se provavelmente à animais de origem européia, admitem estar o tecido nodal situado fundamentalmente na região do sulco terminal (3, 8, 9, 18, 21) e coincide, apenas parcialmente, com informações de pesquisadores e tratadistas que, ou bem identificam uma massa nodal com expansões, ocupando o referido sulco e áreas adjacentes (1, 4-7, 16, 17, 19, 20) ou que, simplesmente, apontam a presença de tecido nodal na junção da veia cava cranial com o átrio direito (10, 12, 22, 23).

A estrutura histológica do nó sinu-atrial que assinalamos em zebuínos, guarda em linhas gerais as mesmas características descritas por várias pesquisadores, em bovinos provavelmente de origem européia (1-4, 6, 11, 19, 21, 22). Gostariamos, contudo, de ressaltar alguns aspectos por nós observados e não analisados detalhadamente pela literatura.

Assim, quanto à natureza das fibras do tecido conjuntivo que sustenta as células especializadas do referido nó, o método de Del Rio Hortega demonstrou ser esta região pobre em fibras reticulares quando comparadas com o miocárdio comum, apresentando maior concentração de fibras colagênicas, identificadas pelos métodos de H.E. e tricrômico de Mallory. Ainda, relativamente aos componentes fibrilares deste tecido, devemos assinalar que o método da aldeído-fuscina de Gomori revela quantidade apreciável de fibras elásticas de permeio às estruturas especializadas, fato que não pôde ser demonstrado no tecido miocárdico comum. Talvez, estas fibras sejam responsáveis pela manutenção da elasticidade, quando das variações espaciais do sulco terminal nas contrações e distensões atriais, suprindo provavelmente, o tonus muscular na região.

Relativamente aos vasos sanguíneos desta área, em todos os corações examinados, encontramos de permeio ao tecido nodal, artérias de médio e pequeno calibres, também observadas por JAMES (11).

A simples morfologia das células que compõem o tecido nodal permite caracterizá-lo como tecido distinto do miocárdio comum. Verificamos, ainda, pelos resultados obtidos com técnicas que vi-

sam a pesquisa de glicogênio, que estas células diferem também, quanto ao metabolismo deste polissacarídeo, das fibras miocárdicas comum. Embora BORSETTO (2), estudando o comportamento do glicogênio no sistema de condução do miocárdio de bovinos, com metodologia histoquímica diversa da nossa, assinala que no tecido nodal o glicogênio é escasso em confronto com o feixe atrioventricular e seus ramos, sem estar contudo ausente, encontramos essa substância tomando todo o citoplasma das fibras desse tecido.

Sugerimos estudo mais detalhado deste fato em outras espécies, em condições fisiológicas e patológicas diversas, aceitando-se a importância desta substância na fisiologia e patologia celulares.

CONCLUSÕES

O material por nós examinado permite-nos chegar às seguintes conclusões:

1) O nó sinu-atrial nos bovinos azebuados ocupa toda a extensão do sulco terminal, perdendo-se na região do ângulo diedro cavo-atrial, sem ramificações, constituindo-se em verdadeiro fuso.

2) O tecido nodal acha-se constituído por células mais delicadas que aquelas do miocárdio comum, com núcleo envolto por halo claro, de forma arredondada ou ovóide, único e as vezes duplo, de cromatina frouxa e nucléolo nítido e, citoplasma acidófilo contendo miofibrilhas sinuosas em número reduzido com estriações transversais.

3) A quantidade de glicogênio, revelada pelo método do PAS e PAS após ação da saliva, é maior no citoplasma das células do tecido nodal, tomando-se como referência as fibras miocárdicas.

4) O tecido conjuntivo vascular, encontrado em toda a extensão do nó, apresenta-se constituído, predominantemente, por fibras colagênicas e elásticas.

5) Artérias de pequeno e médio calibres, veias, bem como fibras nervosas, são encontradas no tecido nodal.

6) Gânglios nervosos são observados nas proximidades do nó e mais comumente, na região oposta à do sulco terminal.

SUMMARY

The authors studied by histological methods the topographic and the microscopic morphology of the sinus node in zebu cattle. This structure is located at the *sulcus terminalis*, without ramifi-

cations. The morphological characteristics of the specialized cells of the node, as well as the different type of fibers that compose the vascular conjunctive stroma are stressed. Glycogen is abundant in the cytoplasm of the specialized cells of the node.

REFERENCIAS BIBLIOGRÁFICAS

1. BLAIR, D. M. & DAVIES, F. — 1935 — Observations on the conducting system of the heart. *J. Anat.*, 69:303-325.
2. BORSETTO, P. — 1949 — Il glicogene del sistema di conduzione cardiaco nei bovini. *Riv. Biol.*, 41:429-445.
3. BORTOLAMI, R. & PALMIERI, G. — 1962 — Osservazioni sul nodo del seno di *Ovis-aries*, *Capra-hircus*, *Bos taurus* ed *Equus-caballus*. *Riv. Biol.*, 55:281-319.
4. BRUNI, A. C. — 1924 — Osservazioni e considerazioni sullo sviluppo del nodo del seno nel cuore dei ruminanti. *Monit. zool. ital.*, 35:1-13.
5. BRUNI, A. C. & ZIMMERL, U. — 1951 — Anatomia degli animali domestici. 2.^a ed. Milano, Francesco Vallardi, v. 2.
6. CHIODI, V. — 1932 — Il nodo seno-atriale del cuore dei mammiferi. *Clin. Vet.*, 55:689-728.
7. ELLENBERGER, W. & BAUM, H. — 1932 — Handbuch der Vergleichenden Anatomie der Haustiere. 17. Auf. Berlin, Julius Springer.
8. FAVILLI, N. — 1931 — Nozioni comparate di anatomia e fisiologia degli animali rurali. Torino, Unione Tipografico. Editrice Torinese.
9. FAVILLI, N. — 1943 — Nozioni comparate di anatomia e fisiologia degli animali agricoli. Milano, Francesco Vallardi.
10. GONZALES Y GARCIA, J. & ALVAREZ, R. G. — 1961 — Anatomia comparada de los animales domesticos. 7.^a ed. Madrid, Graficas Canales, S.L.
11. JAMES, T. N. — 1965 — Anatomy of the sinus node, av. node and *oe cordis* of beef heart. *Anat. Rec.*, 153:361-372.
12. KATO, K. — 1963 — (Anatomia comparada dos animais domésticos). 6.^a ed. Tóquio, Yokendo, v. 2).
13. KEITH, A. & FLACK, M. — 1907 — The form and nature of the muscular connections between the primary divisions of the vertebrate heart. *J. Anat. Physiol.*, 41:172-189.
14. LISON, L. — 1960 — Histochemie et cytochimie animales. Paris, Gauthier-Villars.
15. MACMANNUS, J. F. A. — 1946 — Histological demonstration of mucin after periodic acid. *Nature*, 159:202.
16. MANNU, A. — 1930 — In ZIMMERL, U. — Trattato di anatomia veterinaria. Milano, Francesco Valdardi, v. 2.

17. MARTIN, P. & SCHAUDER, W. — 1938 — Lehrbuch der Anatomie der Haustiere. 3. Auf. Stuttgart, Schickhardt & Ebner Bd. 3, t. 3.
18. MASSUI, K. — 1960 — (Anatomia comparada dos animais domésticos. 7.^a ed. Tóquio, Yokendo. vol. 2).
19. MEYLING, H. A. & TER BORG, H. — 1957 — The conducting system of the heart in hoofed animals. *Cornel Vet.*, 47:419-455.
20. RAWLINSON, H. E. — 1931 — The later development of the sinus venous and the relation of the sino-atrial node to it, in the calf heart *Anat. Rec.*, 49:89-95.
21. SHANER, R. F. — 1929 — The development of the atrioventricular node, bundle of His and sino-atrial node in the calf; with a description of a third embryonic node like structure. *Anat. Rec.*, 44:85-99.
22. TRUAX, R. C. & SMYTHE, M. Q. — 1965 — Comparative morphology of the cardiac conduction tissue in animals. *Ann. N. Y. Acad. Sci.*, 127:19-23.
23. ZIMMERL, U. — 1949 — Anatomia topografia veterinaria. Milano, Francesco Vallardi.