

DEPARTAMENTO DE PATOLOGIA E CLÍNICAS CIRÚRGICA E OBSTÉTRICA
DIRETOR: Prof. Dr. Ernesto Antonio Matero

HÉRNIA ÍNGUINO-ESCROTAL DO CÃO*
Contribuição à técnica cirúrgica conservadora

(Inguinal and scrotal hernia of the dog
Conservative method)

E. A. Matero
Professor Catedrático

A. V. Stopiglia
Professor Assistente

J. S. Marcondes Veiga
Instrutor

A hérnia inguinal, embora seja paratopia de ocorrência freqüente na cadela, face a disposição anatômica peculiar, responsável pela sua étio-patogenia (MATERA e STOPIGLIA 1950), é, no entanto, rara nos machos desta espécie, conforme se depreende da revisão bibliográfica (REWERIDGE e HALPERT 1930; OLSEN 1950; UBERREITER 1954; LEIGHTON, CORDELL e EWALD 1961).

Não obstante a cirurgia atual inclinar-se, tanto quanto possível, para os processos preservativos, verificamos que a maioria dos autores (O'CONNOR 1950; CINOTTI 1952; LACROIX 1952; McCUNN 1953; SHUTTLEWORTH e SMYTHE 1960), que trata da técnica operatória da hérnia inguinal dos cães, embora refira-se aos processos conservadores, opina, principalmente, pelos tratamentos radicais, ou seja, a orquiectomia do lado correspondente à hérnia.

Assim, verificamos que O'CONNOR indica técnica idêntica àquela aplicada ao cavalo, esclarecendo, contudo, que na totalidade

*Apresentado ao VIII Congresso Brasileiro de Veterinária—Belo Horizonte—
Julho, 1962.*

dos casos, a evolução pós-operatória termina em sérias conseqüências. CINOTTI pondera que os processos conservadores oferecem garantia muito relativa, devendo ser substituídos pela orquiectomia unilateral nos casos de recidiva, fato êste de ocorrência muito provável. McCUNN opina sobre a questão, esclarecendo que a tentativa de preservação do testículo, além de duvidosa, só é justificável em animais de alto valor, apesar de considerar o método digno de ser tentado. SHUTTLEWORTH e SMYTHE consideram que os processos conservadores exigem técnicas operatórias mais apuradas.

Não obstante FRENCH (1906), citado por CINOTTI e por LACROIX, apresentar a primitiva referência sobre a técnica conservadora, sugerindo a diminuição do lume do processo vagino-peritoneal, por meio de pontos separados, deixando livre a circulação do funículo espermático, encontramos somente nas obras de PFEIFFER e WESTHUES (1949), de BERGE e WESTHUES (1956), e no trabalho de LEIGHTON e colaboradores, descrição pormenorizada de técnicas preservativas.

As divergências de opinião existentes entre os diversos autores, quanto ao tratamento cirúrgico das hérnias ínguino-escrotales dos cães, incitaram-nos a estudar o problema e cujos resultados, obtidos pela aplicação de técnica baseada em processo conservador, são apresentados no presente trabalho.

TÉCNICA CONSERVADORA

Após medidas pré-anestésicas adequadas, os animais foram submetidos à anestesia geral pelo Pentobarbital sódico em solução a

3%, por via intravenosa, ou por inalação com mistura éter-oxigênio.

Preparado convenientemente o campo operatório, iniciamos o

1º TEMPO Exposição do saco herniário:

 Incisão cutânea, com tesoura, no sentido do maior eixo da formação, de comprimento variável, conforme o volume da mesma, expondo o tecido celular subcutâneo.

 Encontramos, de imediato, a formação herniária, representada pela dilatação do processo peritoneal e seu conteúdo. Isolamos, por divulsão, os elementos anatómicos vizinhos, até visualização do anel inguinal externo.

2º TEMPO Tratamento do saco herniário:

 Procedemos a seguir, por movimentos de compressão, à redução dos elementos ectópicos para a cavidade abdominal, observando-se cuidados no manuseio do cordão testicular.

3º TEMPO Fechamento do anel herniário e reconstituição dos planos;

 Reduzido o processo, alguns pontos de sutura foram aplicados à vaginal, sem abri-la, com a finalidade de diminuir seu lúmen, permitindo tão só, mas livremente, a passagem do funículo espermático, o que impedirá o retorno das vísceras à posição anterior.

 O anel inguinal, sempre dilatado, foi parcialmente ocluído pela aplicação de alguns pontos de sutura, na comissura cranial, evitando o comprometimento do cordão espermático (Figura 1). O processo reparador foi realizado em pontos separados simples, utilizando-se o fio de algodão nº 00, montado em agulha atraumática.

Restauração da pele, com fio de algodão nº 10, em pontos contínuos, intradérmicos em ziguezague.

CASUÍSTICA

- CASO Nº 1 1947 - Cão Dinamarquês, com 4 meses de idade.
Diagnóstico: hérnia ínguino-escrotal direita, congênita. (Figura 2).
- CASO Nº 2 1958 - Cão Pequínês, com 4 meses de idade.
Diagnóstico: hérnia ínguino-escrotal direita, congênita. (Figura 3).
- CASO Nº 3 Registro nº 1600/61 - Cão Pequínês, com 3 meses de idade. Diagnóstico: hérnia ínguino-escrotal esquerda, congênita. (Figura 4).
- CASO Nº 4 Registro nº 4442/61 - Cão Pequínês, com 4 meses de idade. Diagnóstico: hérnia ínguino-escrotal esquerda, congênita. (Figura 5).
- CASO Nº 5 Registro nº 583/62 - Cão Pequínês, com 6 meses de idade. Diagnóstico: hérnia ínguino-escrotal esquerda, congênita. (Figura 6).
- CASO Nº 6 Registro nº 1694/62 - Cão Pequínês, com 7 meses de idade. Diagnóstico: hérnia ínguino-escrotal direita, congênita.

COMENTÁRIOS

A hérnia inguinal, embora seja apasságio das cadelas (ROBERTS 1956) entre as fêmeas domésticas, pode ser observada em machos das várias espécies, porém, raramente nos cães.

Durante 15 anos de observações no Ambulatório do Departamento de Cirurgia desta Faculdade, apenas 6 cães apresentaram hérnias ínguino-escrotais, unilaterais, todas de origem congênita, manifestadas no primeiro mês de vida, sendo a maioria (5) de raça Pequinês.

Conforme verificamos na parte relativa à técnica cirúrgica do tratamento das hérnias inguinais dos cães, os autores (O'CONNOR, CINOTTI, McCUNN, SHUTTLEWORTH e SMYTHE) de modo geral não endossam os processos que procuram respeitar o testículo, conforme sugeriu FRENCH, por considerarem duvidosos os resultados obtidos pelas técnicas conservadoras, fazendo restrições na indicação das mesmas.

O emprego da técnica por nós descrita no presente trabalho, ofereceu resultados satisfatórios, não se observando complicações, que, em última análise, constituem as mais fortes objeções feitas por aqueles autores.

SUMMARY

The authors describe a conservative method to improve the

MCCUNN, J. - 1953 - Hobday's surgical diseases of the dog and cat.
6th ed. London, Baillière Tindall and Cox

O'CONNOR, J.J. - 1950 - Dollar's veterinary surgery. 4th ed.
London, Baillière, Tindall and Cox

OLSEN, S.E. - 1950 - Two cases of incarcerated inguinal hernia in
male dog. Nord Vet-med., 2:250-254

REIFFER, W. - WESTHUES, M. - 1949 - Operationskursus für Tierärzte
und Studierende. 17a. ed. Berlin, Richard Schoetz pp.
232-233

REWBIDGE, A.G. - HELPERT, B. - 1930 - Left oblique inguinal hernia
in a male dog. Anat. Rec., 47 (1):39-42. In Biol. Abstr.,
7 (1):202, 1933

ROBERTS, S.J. - 1956 - Veterinary obstetrics and genital diseases.
Ithaca, pp. 98-99

SHUTTLEWORTH, A.C. - SMYTHE, R.H. - 1960 - Clinical veterinary sur-
gery. v. 2, Springfield, Charles C. Thomas, p. 316

UBERREITER, O. - 1954 - Inkarzerierte hernien beim pferde und beim
hunde. Wien. tierärztl. Mschr. 41 (9):553-568

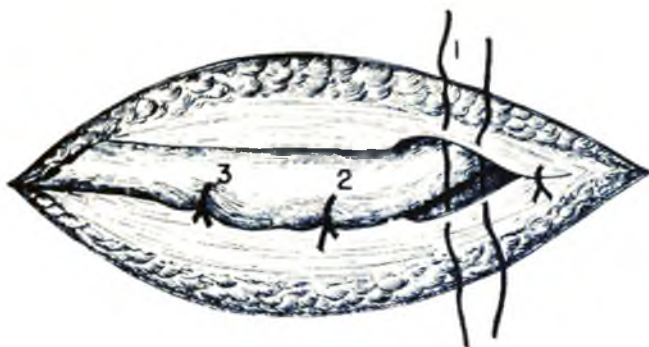
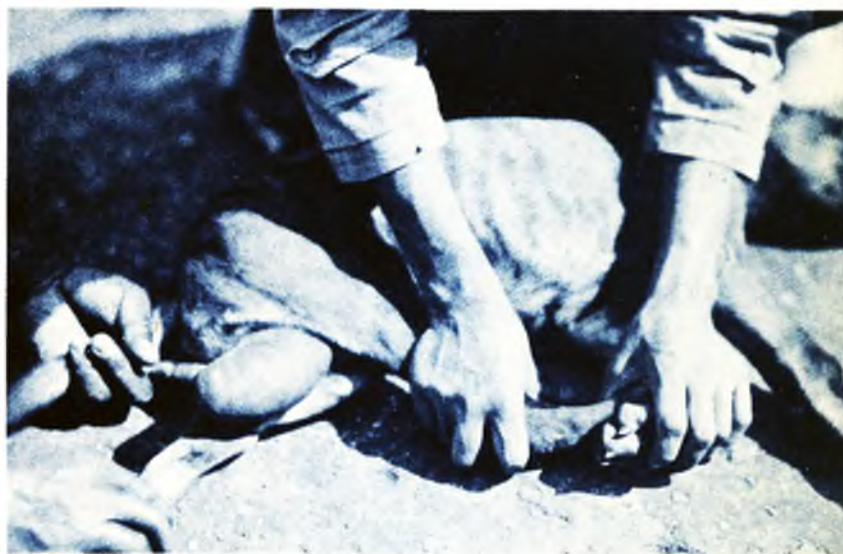

FIGURA 1 - Ilustração referente a aplicação dos pontos de sutura no anel inguinal (1) e bainha vaginal (2 - 3).

FIGURA 2 - Ilustração referente ao caso nº 2.



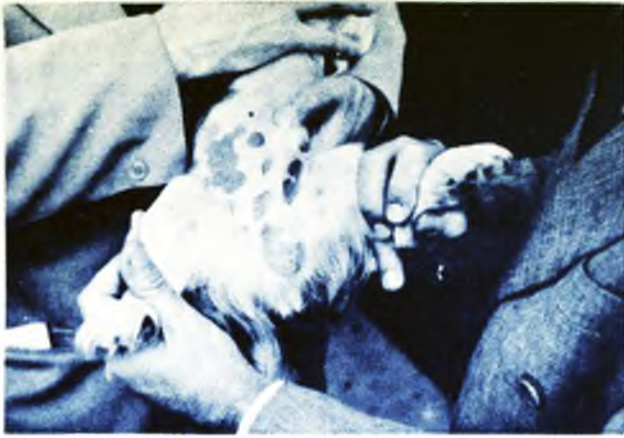

FIGURA 3 - Ilustração referente ao caso nº 2.

FIGURA 4 - Ilustração referente ao caso nº 3.



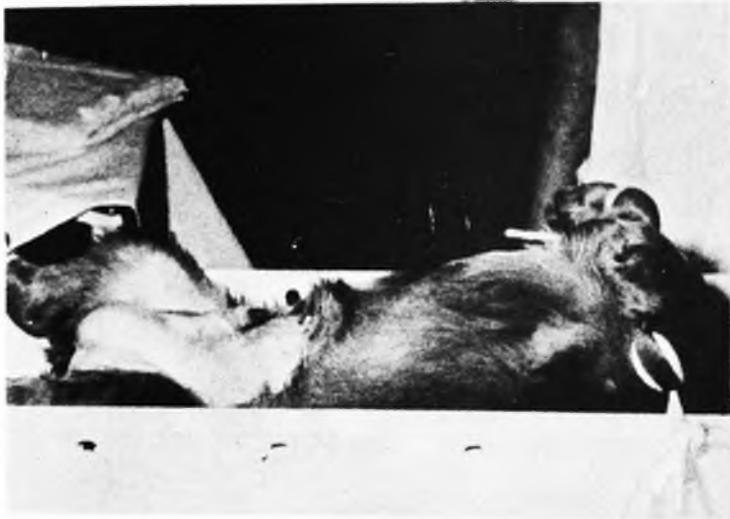

FIGURA 5 - Ilustração referente ao caso nº 4.

FIGURA 6 - Ilustração referente ao caso nº 5.

