

DEPARTAMENTO DE ANATOMIA DESCRITIVA DOS ANIMAIS DOMÉSTICOS

DIRETOR: Prof. Dr. Orlando M. Paiva

AUSÊNCIA DA ANSA PROXIMALIS DO CÓLON EM ANIMAL AZEBUADO *

(Absence of the *ansa proximalis* of the zebu colon)

Vicente Borelli
Instrutor

Estudando recentemente (PAIVA e BORELLI, 1963) o comprimento total do trato intestinal de bovinos azebuados (a), bem como, as variações numéricas (b) e as disposições incomuns das alças centrípetas e centrífugas da *ansa spiralis* (c), acabou-nos surpreender um caso de ausência do cólon sigmóide, ao curso do exame de 1301 peças pertencentes a animais de várias idades e de 80 outras retiradas de fetos, em diversos estágios de desenvolvimento.

Situada na região sublombar direita, a *ansa proximalis* que, juntamente com a *ansa spiralis* e a *ansa distalis*, forma o *colon primum*, homólogo do *colon ascendens* do homem (SUSSDORF, 1901; MARTIN, 1912; ZIETZSCHMANN, 1925; KRÜGER, 1929), segue-se diretamente ao ceco, tomando-se o óstio ileo-ceco-cólico por limite entre ambos. Localizado de início, em posição ventral ao rim direito, dirige-se

Comunicado à XVIII Conferência Anual da Sociedade Paulista de Medicina Veterinária, realizada de 25 a 28 de setembro de 1963.

Trabalho efetuado sob os auspícios da Fundação de Amparo à Pesquisa do Estado de São Paulo.

rumo a cavidade torácica e na altura de transição duodeno - jejunal encurva-se para a esquerda; corre então até próximo à própria origem, onde, pregueando-se e novamente retomando a primitiva orientação, assumindo portanto o aspecto de um S, continua-se com a primeira volta concêntrica do cólon espiral.

A disposição que foge a este comportamento, aceita pela maior parte dos tratadistas, foi verificada em um feto de 720mm de comprimento, macho, no qual observamos o ceco a prolongar-se sem interrupção no giro de entrada do cólon convoluto, não existindo, pois, intercalado aos dois segmentos, a dupla flexura que caracteriza o colo sigmoide (fig. 1), já perfeitamente definido em exemplares de 130 mm.

Em consequência, embora o cólon espiral apresente os *gyri centripetales* e os *gyri centrifugales* ordenados, com duas e meia e três espiras, respectivamente, proximais e distais, segundo o critério proposto por SMITH (1955) e adotado por NANDA e PATEL (1962), FAIVA e BORELLI (1963, b, c), notamos um alongamento da primeira volta centrípeta, que se projeta no mesentério de maneira a avizinhar-se do intestino delgado, dando, por isso, a impressão de ter incorporado a alça proximal. A desembocadura do íleo assinala o início do primeiro lance concêntrico, cujo desvio se reflete sobre alguns dos mais giros. Nenhuma outra irregularidade afeta o sistema digestório do espécime examinado.

Desconhece-se a gênese do vício de conformação de que se ocupa esta nota.

S U M M A R Y

The absence of the *ansa proximalis* of the colon in a zebu foetus has been reported.

REFERÊNCIAS BIBLIOGRÁFICAS

KRÜGER, W. - 1929 - Die vergleichende Entwicklungsgeschichte in Dienste der Lösung der Homologierungsprobleme in den Darm- und Gekrösabschnitten des Menschen und einiger Hausäugetiere (Hund, Katze, Pferd, Schwein und Wiederkäuer). Z. ges. Anat., 90:458-548

MARTIN, P. - 1912 - Lehrbuch der Anatomie der Haustiere. 2. Auf. Bd. 4. Stuttgart, Schickhard & Ebner

NANDA, B.S. - PATEL, M.R. - 1962 - Pattern of *ansa spiralis* in goat colon. J. Vet. Anim. Husbandry Res., 6 (1):29-30

PAIVA, O.M. - BORELLI, V. - 1962 - Comprimento total do intestino em bovinos azebuados. Comunicado à XVII Conferência Anual da Sociedade Paulista de Medicina Veterinária, São Paulo

PAIVA, O.M. - BORELLI, V. - 1963 - Comportamento da *ansa spiralis* do cólon em bovinos azebuados. Rev. Fac. Med. Vet., S. Paulo, 7(1): 1-11

PAIVA, O.M. - BORELLI, V. - 1963 - Disposições incomuns da *ansa spiralis* do cólon em bovinos azebuados. Rev. Fac. Med. Vet., S. Paulo, 7 (1):11-17

SUSSDOFF, M. - 1901 - Homologien der Abschnitte des Dickdarms und dessen Gefäßverteilung. Cit.: ELIENBERGER, W. - BAUM, H.- 1932 Handbuch der vergleichenden Anatomie der Haustiere - 17 Auf. Berlin, Julius, Springer

ZIETZSCHMANN, O. - 1925 - Der Darmkanal der Säugetiere, ein vergleichend-anatomisches und entwicklungsgeschichtliches. Probleme. Anat. Anz., 60:155-172

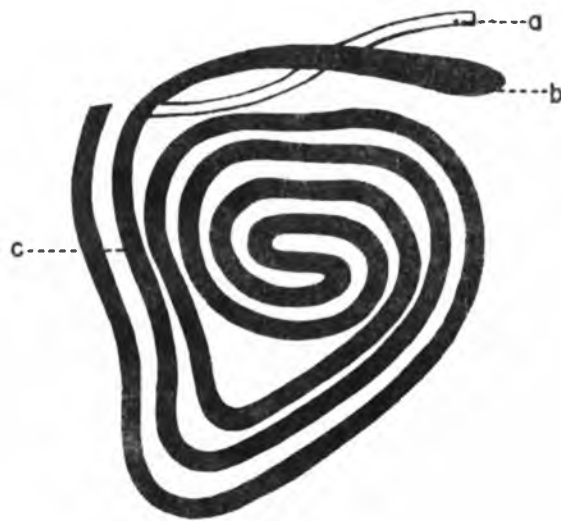


FIGURA 1 - Esquema de parte do intestino de um feto de bovino azebuado, com ausência da ansa proximalis. a - íleo; b - ceco; c - primeira volta centripeta do cólon.