

LESION LITICA CRANIANA POR LEISHMANIASIS EN MAKAT-TAMPU DURANTE EL IMPERIO INCA: SIGLOS XV-XVI, VALLE DEL BAJO RIMAC, PERU

*Alfredo José Altamirano Enciso**

*João Soares Moreira**

*Mauro C.A. Marzochi**

ALTAMIRANO, A.J.E.; MOREIRA, J.S.; MARZOCHI, M.C.A. Lesión litica craniana por Leishmaniasis en Makat-tampu durante el imperio inca: siglos XV-XVI, valle del Bajo Rímac, Peru. *Rev. do Museu de Arqueologia e Etnologia, São Paulo, 11: 227-242, 2001.*

RESUMO: Evidências paleopatológicas de destruição da mucosa facial em antigas populações humanas do Perú sugerem a presença de Leishmaniose Mucosa (LM) em grupos agrícolas que viveram próximos à área endêmica de LTA entre os séculos XV-XVI. Este estudo foi dividido em duas fases: 1) Através de lâminas de raios X e tomografia axial do crânio, foi definido o padrão de forma mucosa em crânios humanos em sete pacientes (seis homens e uma mulher com mais de 35 anos de idade), selecionados do Centro de Pesquisa Hospital Evandro Chagas (Fiocruz), com história clínica e destruição do maciço facial, principalmente a cavidade oro-nasal. Todos causados por *Leishmania (V.) braziliensis*; 2) Um material arqueológico bem preservado, constituído de 241 crânios, procedente do cemitério inca de Makat-tampu, vale do Baixo Rímac, foi analisado e comparado. Este se encontra no Departamento de Antropologia Física do Museu Nacional de Antropologia, Arqueologia e História, Lima, Perú. Segundo a observação e descrição anátomo-patológica, foram identificados cinco casos (quatro homens e uma mulher acima de 30 anos de idade) com destruição naso-palatina compatíveis com LM. A frequência desta lesão mucosa (2.07%) pode sugerir que havia uma alta prevalência de infecção pelo complexo *L. braziliensis* em períodos pré-hispânicos e confirmou nossas hipóteses.

UNITERMOS: Paleopatologia – Leishmaniose – Incas – Paleoepidemiologia – Perú.

Introducción

En el Perú existen 6 agentes etiológicos de leishmaniasis tegumentaria americana (LTA): 4

del subgénero *Viannia*, 1 del subgénero *Leishmania* y 1 híbrido. Ellos son *Leishmania (L.) amazonensis*, *L.(V.) braziliensis*, *L.(V.) guyanensis*, *L.(V.) lainsoni*, *L.(V.) peruviana* y el híbrido *L. braziliensis-peruviana* (Davies *et al.* 2000, 1995; Llanos-Cuentas *et al.* 1999). La espúndia (lesiones de mucosa – LM) y la uta (lesiones cutáneas – LC) son los principales problemas de salud pública, causadas por *L.*

(*) Centro de Pesquisa Hospital Evandro Chagas/ Fiocruz, Rio de Janeiro, RJ.

braziliensis y *L. peruviana*, respectivamente. Ambos poseen áreas epidemiológicas definidas, formas clínicas diferentes y vienen afectando endémicamente a la población rural andina desde tiempos remotos (Altamirano 2000; Davies *et al.* 2000, 1997; Dujardin *et al.* 2000; Llanos-Cuentas & Davies 1992; Rodríguez 1992; Lumbreras & Guerra 1985; Herrer 1977; Weiss 1928; Escobel 1919). Asimismo, utilizaremos LM para la leishmaniasis de forma mucosa.

Este artículo se concentra en el estudio de una población campesina prehistórica del valle del Bajo Rímac llamado los Makat-tampu o Makatambo (MT) que vivieron bajo el dominio Incaico (*Vide* Fig. 1). Los cráneos analizados se encuentran en el Departamento de Antropología Física del Museo Nacional de Arqueología, Antropología e Historia de Lima (MNAAH). El trabajo de campo se realizó entre enero y marzo de 1999.

Nuestra hipótesis de trabajo plantea que un segmento poblacional del antiguo Perú que vivió en la región costera durante el imperio de los Incas (siglos XV-XVI después de Cristo) y dedicado eminentemente a actividades agrícolas próximo al área de transmisión de LTA desarrolló el patrón epidemiológico rural, siendo su prevalencia alta debido al enorme dinamismo del campesino hacia la floresta y los Andes.

Durante el imperio de los Incas ocurrieron diversos movimientos sociales conocidos como el sistema político-social *mitmaq*. Este sistema consistía en trasladar grandes grupos humanos o "colonos" hacia áreas distantes del imperio para el control administrativo y la producción económica. Muchos de ellos fueron destinados para funciones agrícolas principalmente de ají, coca, frutales, maíz y tubérculos (Espinoza 1997, Rostworowski 1992, Lastres 1951). Sin embargo, sobre el problema de la salud pública y enfermedades infecciosas entre los *mitmaq* poco es conocido debido a la dificultad de definir arqueológicamente estos grupos humanos.

Así, el presente estudio paleopatológico surge de la reflexión de 3 tipos de problemas encontrados en la revisión de literatura, siendo estas:

- 1) Las evidencias paleopatológicas de LTA, como datos empíricos directos, registrados

fundamentalmente en el esqueleto del maxilar facial en el antiguo Perú no habían recibido la debida atención por la carencia de bases metodológicas consistentes (Lombardi 1994; Merbs 1992; Ortner 1992; Allison 1984; Ubelaker 1982; Moodie 1927, 1923). Por otro lado, el estudio tomográfico en pacientes actuales de evolución clínica de LM con lesión ósea también había sido descuidado (Moreira 1994, Marsden 1986, Rey 1973, Pessôa & Barretto 1948, Villela *et al.* 1939, Klotz & Lindenberg 1923, Splendore 1912). Esto indució abordar un tratamiento metodológico más fino y construir la definición del patrón patológico analítico y su diagnóstico diferencial.

- 2) Las interpretaciones anatómo-patológicas de los *huacos* mochicas con deformaciones nasal y labio superior comprendían, entre 1895 y 1920, a la mutilación punitiva, lepra, lupus eritematoso, sífilis y verruga (Virchow 1895a, 1895b; Ashmead 1900, 1910; Tello 1908, 1938). Entanto que otro grupo defendía la hipótesis de uta o espúndia (Jimenez 1896; Palma 1908; Arce 1913, 1916; Weiss & Rojas 1961; *Vide* Figs. 2 y 3), discutiéndose polémicamente en los primeros congresos de salud pública de Lima. Desde entonces, Rabello (1925, 1923) y más tarde Pessôa y Barretto (1948), atribuyeron que el origen de LTA habría ocurrido en el Perú y desde allí migró a la Amazonía brasileña en el siglo XIX (Costa 1992). Sin embargo, aquellos estudios normativos no se preocuparon del contexto arqueológico del dato empírico ni las correlaciones cronológicas y estilísticas del sistema Larco (1948) y menos del auxilio del método iconográfico (Quilter 1997; Arsenault 1992/93; Cordy-Collins 1991; Urteaga-Ballón 1991, 1993; Weiss 1984; Donnán 1978; entre otros), constituyendo erróneamente un consenso en las ciencias bio-médicas.

- 3) Los primeros cronistas españoles vieron en funcionamiento algunas instituciones de la estructura social del Tawantisuyo (1470-1532 D.C.). Ellos, al internarse en los valles cálidos de la yunga occidental andina y en el territorio amazónico, describieron que los indios conocían vulgarmente a esta enfermedad como *uta* y los españoles como "*cáncer de los Andes*" (Pizarro 1571, Santillán 1572, Loayza 1586, Pesce 1951, Lastres & Cabieses 1959). Sin embargo, sus descripciones anatómo-patológicas son vagas por no haber sido médicas. Es posible que tanto indios como europeos sufrieran de sus dramáticos síntomas y para controlar el mal practicaban, como hipótesis, una "terapia" de intervención severa, mutilando el área afectado y empleaban una farmacopea herbaria empírica de la etnomedicina andina.

Tanto las evidencias osteo-patológicas como la cerámica con representaciones de enfermedades constituyen, bajo contexto

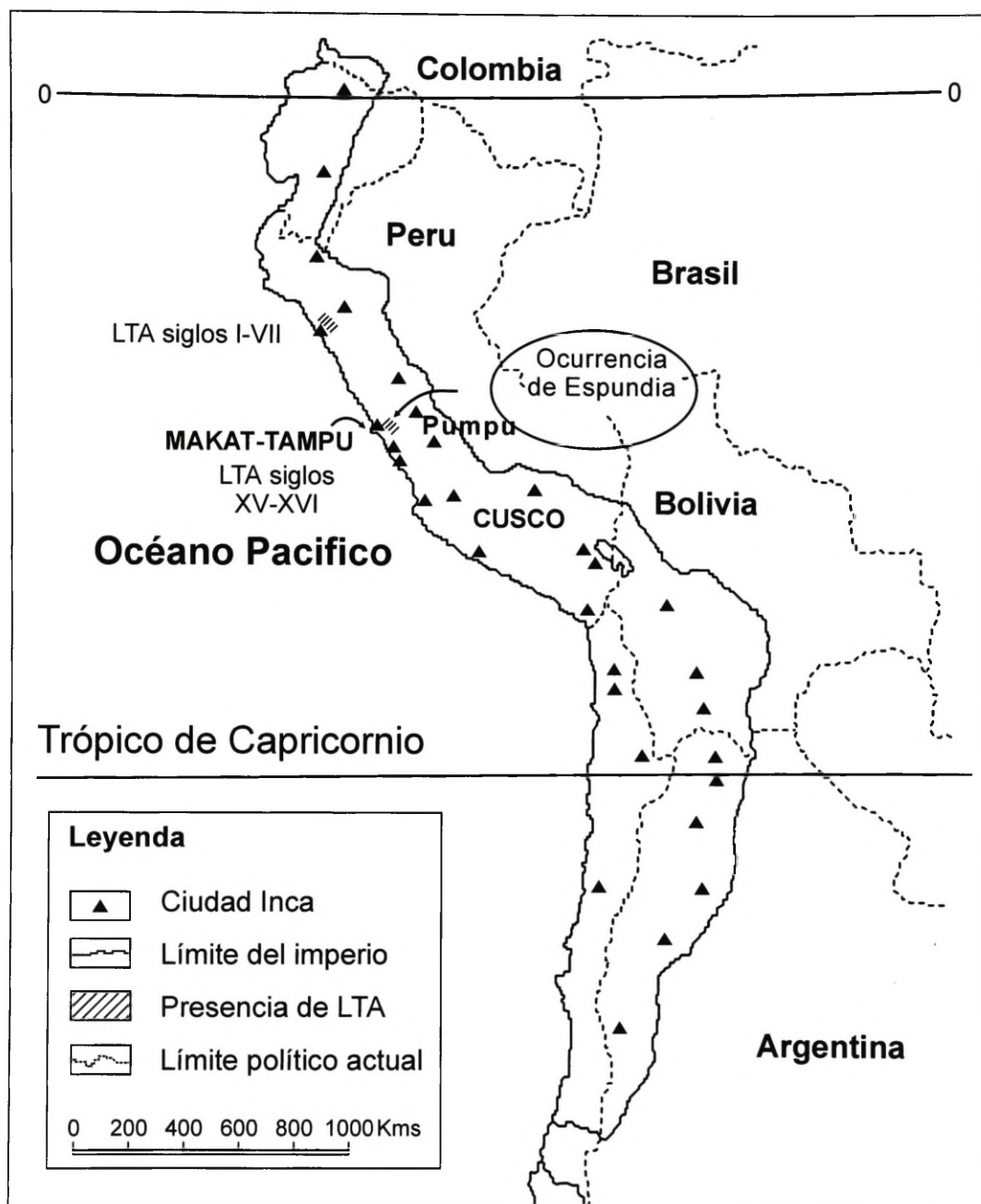


Fig. 1 – Ubicación de Makat-tampu durante el imperio de los Incas e inicios de la endemividad de LTA.



Fig. 2 – Representación sugestiva de LTA de forma mucosa en la cerámica Mochica, siglos I-VII después de Cristo. Su antigüedad es casi 1,000 años antes del imperio Inca.

arqueológico, únicos documentos de carácter autóctono y “*sui generis*” para estudiar la presencia de focos endémicos de enfermedades, permitiendo su reconstrucción paleoepidemiológica en este segmento del proceso histórico y regional andino. A partir de la década de 80 surge la Nueva Paleoepidemiología que se sustenta de 3 pilares: el contexto arqueológico o biocultural, la incorporación de técnicas biomédicas modernas y el contraste analítico del diagnóstico diferencial (Mendonça de Souza 1995; Buikstra & Cook 1992, 1980; Ortner 1992; Weiss 1984; Ubelaker 1982; Ortner & Putschar 1985; Zimmerman & Kelley 1982). Asimismo, la cerámica Mochica, elaborada casi 1,000 años antes del desarrollo de los Incas, refuerza la hipótesis epidemiológica de su presencia básicamente entre

agricultores desde períodos remotos.

Material y Métodos

Existen dos conjuntos de material óseo. El primero está constituido de 130 pacientes confirmados de LTA de forma mucosa y estudiados en el Centro de Pesquisa Hospital Evandro Chagas (CPq-HEC), Fiocruz, Rio de Janeiro. Realizamos el estudio endoscópico de las vías aéreas digestivas superiores y seleccionamos 7 casos de LM con lesiones liticas del macizo facial. Se tomaron exámenes radiológicos paranasales y placas radiográficas y tomografía axial computarizada con intervalos de medio centímetro en 2 normas: anterior y basal (oral), para cada

caso. En el examen otorrinolaringológico (ORL) se utilizó el espejo de García, espéculo nasal, ópticas tópicas de 0 y 90 grados y espátulas descartables para la observación directa del revestimiento mucoso de las cavidades nasal y oral (Moreira 1994). Esta muestra representa el 5,38% y se compone de 6 hombres y 1 mujer adulta, mayores de 35 años de edad, de condición humilde y estaban ligados a actividades agrícolas durante su infancia y adolescencia. Este estudio duró aproximadamente 24 meses, entre 1998-99 (Altamirano *et al.* 1999).

El segundo grupo es el material arqueológico. En esta etapa, nos concentramos en los cráneos del Laboratorio de Antropología Física del MNAAH, Lima, entre enero y marzo de 1999. Así, fue elegido la muestra de Makat-

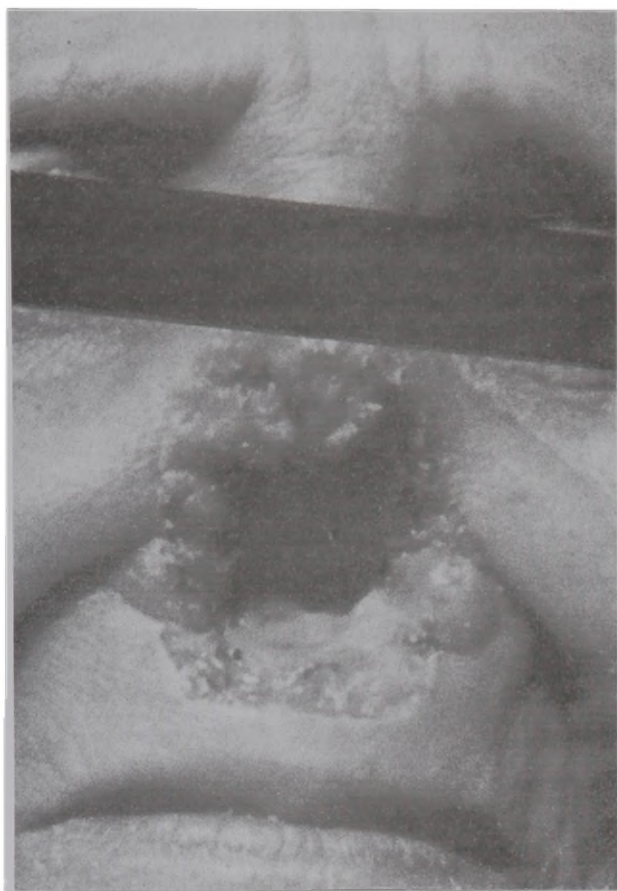

Fig. 3 – Un caso actual de LTA de forma mucosa causado por el parásito *L.(V.) braziliensis*. Secuelas de destrucción ósea ocurren en los cornetes inferiores y el paladar duro.

tampu por haberse detectado algunos casos compatibles y aplicamos el método paleopatológico. Luego, describimos los casos que presentaban señales de destrucción de la cavidades nasal y oral, y descartando otros que tenían alteraciones tafonómicas. Se tomaron fotos y slides de la posible casuística. Además, realizamos la búsqueda de fichas y registros de procedencia en el centro de catalogación y registro del MNAAH. Otros criterios para escoger este sitio fueron la conservación del material, poseer contexto arqueológico, tratarse de un grupo agrícola y su proximidad al área endémica de LTA. Asimismo, para la estimación de la edad y del sexo de los cráneos paleo-

patológicos seguimos la metodología de Ubelaker (1989).

En la tercera etapa realizamos la comparación con los parámetros establecidos en la primera etapa. En la paleopatología ósea el método básico es la observación macroscópica y la descripción detallada de lo anormal. Cada caso paleopatológico con sospecha de enfermedad infecciosa fue comparado a las lesiones patológicas modernas de LM, siguiendo el enunciado propuesto por Buikstra & Cook (1980, 1992: 42), el cual transcribe la siguiente premisa:

“A doença antiga em questão é suficientemente similar a uma doença moderna para que a semelhança de padrões signifique que as mesmas são relacionadas”.

También, hemos tenido mucho cuidado en descartar las pseudopaleopatologías que podían distorsionar nuestra investigación (Gomide 1999). Fueron considerados como “anormales” y patológicos las pérdidas óseas con reabsorción periosteal y nos concentramos en las lesiones liticas de las cavidades nasal y oral, principalmente el palato, ya que la LM destruye el borde posterior del palatino. Los casos detectados en el CPq-HEC evidencian que el proceso metastático destructivo surge desde el interior de los cornetes medio e

inferior de la cavidad nasal que puede ser izquierdo o derecho hacia el fondo de la cavidad oral como producto de infección sobreagregada y granulomatosa, produciendo osteomielitis o lesiones liticas (Altamirano 2000). Estos rasgos constituyen los posibles indicadores de LTA.

El cementerio de Makat-tampu

Las ruinas de Makat-Tampu o Makatampo se encuentran en la margen izquierda del valle del Rímac, a unos 15 Km del Océano Pacífico y al noroeste del complejo Maranga (Ericksen 1951, Shady 1982). Localizado a 137 m.s.n.m.,

en la cuadra 50 de la Avenida Argentina que une Lima y El Callao, Departamento de Lima y en la costa central del Perú. Fue excavado por Julio Espejo Núñez y el personal del MNAAH, entre noviembre de 1944 y enero de 1945. Actualmente este sitio ha desaparecido íntegramente.

El valle del Rímac es uno de los mayores de la costa central. En su desembocadura tiene una extensión irrigable de 25 km de este a oeste. El sector norte se une con la cuenca del río Chillón o Carabayllo y en el sur, un gran ramal llamado río Surco llegaba hasta Chorrillos y Armatambo. Forma una cuenca joven, de fuerte pendiente y en épocas de intensas lluvias (verano) producen deslizamientos e inundaciones que afectan los poblados de Barba Blanca, Chosica, Huinco, Matucana y Tamboraque.

El sitio, compuesto de 2 montículos de barro (A y B), fue construido en las técnicas de adobitos y adobón. El montículo A tenía una altura entre 3-4 m y el B entre 2,50-3,50 m. Ambos, con abundante relleno de cantos rodados, grava y arena, y pertenecían al complejo hidráulico Maranga. Las 2 trincheras y 7 cateos demostraron que la estructura interna estuvo regularmente intacta y tenía varios niveles de construcción.

En el Montículo A, las paredes de adobón eran de forma trapezoidal, ancho en la base (1,20 m) y angosto en la parte superior (0,60 m). Para unir estos adobones emplearon argamasa de barro. Los muros fueron sinuosos en la periferia y formaban esquinas irregulares. Esta técnica arquitectónica permitía soportar los frecuentes fenómenos de terremotos y temblores, propios de la costa central andina. El interior de las casas tenían estuco de barro fino y pintura amarillo. De igual manera, sucedía con las plataformas ubicadas al interior de los cuartos. Ericksen (1951) revela que los entierros humanos proceden del montículo B, donde fueron encontrados en posición flexionada, sentada, con envoltorio textil simple e indica un patrón funerario local. Además, había un osario que caracterizaba al grupo popular perteneciente a la ocupación Inca. No hay información sobre las áreas de enterramiento, sus dimensiones y

la contemporaneidad de estos contextos funerarios. Así, los datos de la paleopatología sin la información de las prácticas mortuorias pueden introducir errores en su interpretación.

Asimismo, la cultura material incluía herramientas de madera, semillas de algodón, calabaza, hojas de coca, frijol, lúcuma, maíz (tuzas o corontas), pepas de paca, papa, zapallo, fragmentos de carrizo o *quincha*, y huesos de pescado y camélidos. Además, se hallaron fragmentos de tejido llano y enrollado, cerámica fina de los estilos Nievería del Horizonte Medio, tuestos sencillos y decorados con pintura tricolor (negro, blanco y rojo) de los estilos Chancay, Huancho, Ichimay e Inca del estilo Cuzco policromo. Sobre esta información se desprende que los MT eran básicamente agricultores que vivieron desde el Horizonte Medio hasta la ocupación del imperio de los Incas y la vida cotidiana estaba ligada al control de los canales en área de densa vegetación.

Resultados

Los resultados obtenidos son:

1) El estudio paleopatológico, que partió de la revisión de 241 cráneos procedente del sitio arqueológico MT, Lima, reveló que 5 casos humanos (C-6, C-10, C-16, C-18 y C-28) presentaban lesiones liticas en el palato y reacción ósea periosteal compatibles a LTA de forma mucosa. Asimismo, 22 hombres y 9 mujeres tenían otras alteraciones cefálicas distribuidas en: periodontitis (10), traumatismo (10), criba orbitalia (6), osteoma (2), "goela-de-lobo" o "fenda-de-lobo" (1) y trepanación (1). Además, existen casos con dupla y triple lesión (Vide Tabla 1).

2) El Caso 6 (C-6) es un masculino de 35 a 45 años de edad. Presenta una lesión litica en el hueso palatino, formando una curvatura suave, de borde redondeado u ondulante que contornea el hueso y exhibe vascularización. La lesión viene de adentro hacia afuera. Ausencia de cornetes nasales. Por otro lado, presenta fractura de la espina nasal anterior incluyendo destrucción parcial del maxilar,

TABLA 1

Relación de cráneos patológicos del sitio Makat-tampu, Lima

Cementerio Makat-Tampu (Clave MT)	Sexo	Edad	Patologías
C-01, AF-077, MAP/1537	M	M 35-40 a.	Traumatismo nasal
C-02, AF-139, MAP/35-B	F	18-25 a.	Pseudopatología
C-03, AF-142, MAP/511	F	30-40 a.	Criba orbitalia
C-04, AF-161, MAP/483	F	30-40 a.	Criba orbitalia
C-05, AF-172, MT	M	30-40 a.	No es patología
C-06, AF-366, MAP/1529	M	35-45 a.	LTA
C-07, AF-398, MAP/1544	M	> 50 a.	No es patología
C-08, AF-417, MAP/316	F	35-45 a.	Criba orbitalia
C-09, AF-511, I/326, MT	M	± 50 a.	Traumatismo
C-10, AF-538, MAP/98, MT	M	± 50 a.	LTA
C-11, AF-171, I/3500, MT	M	± 50 a.	Traumatismo
C-12, AF-1634 (959), MT	F	40-50 a.	Enfermedad periodontal
C-13, AF-1963, MT/13301	M	40-50 a.	Traumatismo y periodontitis
C-14, AF-2055, MT/13267	M	40-50 a.	Criba orbitalia y traumatismo
C-15, AF-2072, MT/13810	M	40-50 a.	Otitis
C-16, AF-2083, MT/13760	M	> 50 a.	LTA
C-17, AF-2099, MT/13384	M	45-50 a.	LTA (?)
C-18, AF-2123, MT/13828	M	40-50 a.	LTA y periodontitis
C-19, AF-2174, MT/11538	M	40-50 a.	Criba orbitalia y traumatismo
C-20, AF-2201, MT/240	M	45-55 a.	No es patología
C-21, AF-2342, MT/11918	M	40-50 a.	Periodontitis y traumatismo
C-22, AF-2414, MT/13333	F	45-55 a.	Caries y traumatismo (?)
C-23, AF-3242, MT/13816	F	45-55 a.	PCM (?), traumatismo
C-24, AF-3278, MT/13739	M	40-50 a.	Periodontitis (piorrea?)
C-25, AF-3355, MT/1145	M	40-50 a.	Osteoma
C-26, AF-3403, MT/3696	M	35-45 a.	Periodontitis y traumatismo
C-27, AF-3927, MAP/682	F	25-30 a.	"Goela-de-lobo"
C-28, AF-3877, MAP-691	F	25-30 a.	LTA
C-29, AF-5083, MT/21266	M	35-40 a.	Osteoma y periodontitis
C-30, AF-4536, MT/11261	M	30-35 a.	Trauma y trepanación
C-31, AF-108, MT/141	M	12-16 a.	Criba orbitalia y periodontitis
TOTAL	22M/9F	31 individ.	Estado patocénótico

esta parte carece de reacción periosteal. El borde de la lesión es “redondeado”, recto y fino (*Vide Fig. 4*).

3) El caso 10 es otro masculino de \pm 50 años de edad. Exhibe lesión osteolítica del palatino izquierdo con reborde redondeado,

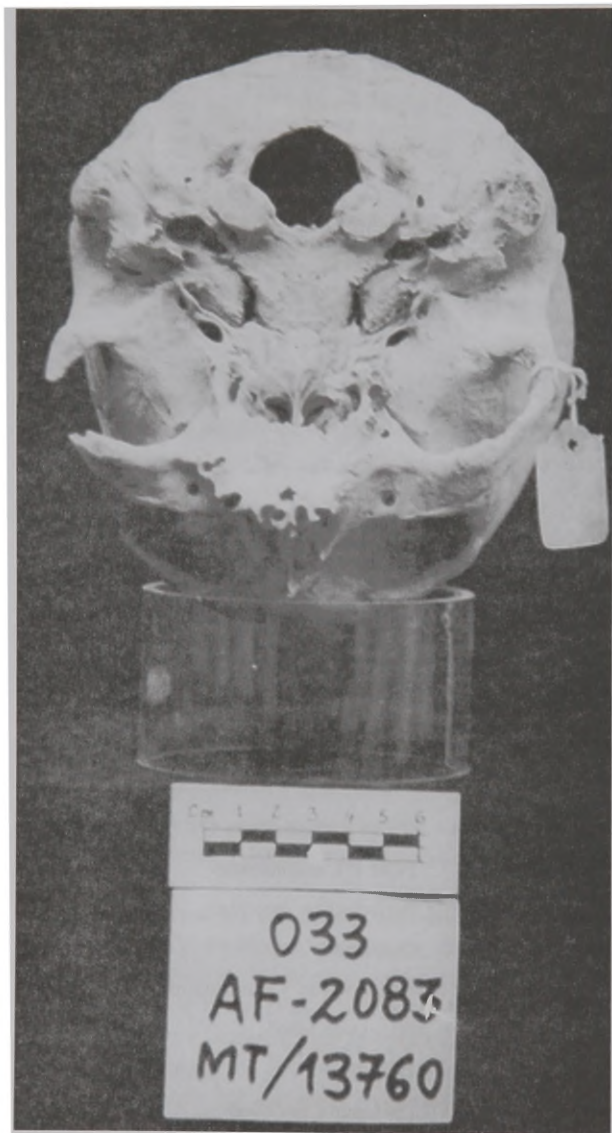

Fig. 4 – Lesión litica localizada atribuida a LTA en cráneo masculino mayor de 50 años de edad procedente de Makat-tampu, caso C-16, AF-2083, MT/13760. La lesión ósea se inicia desde el borde posterior del palato y posee vascularización de los rebordes.

ondulante y reabsorción ósea periosteal que se extienden por el borde destruido. Esta lesión viene de adentro hacia fuera y afectó a los cornetes nasales. Presenta fractura nasal y destrucción total del vómer post-mortem con reborde fino y recto. Muestra, además, fuerte desgaste de los segundos premolares y total obliteración de los alveolos molares.

4) El caso 16 es masculino >50 años de edad. Este cráneo presenta lesión litica del palato que erosionó la espina nasal posterior premortem. Muestra reborde suave, ondulante y redondeado con leve reacción ósea periosteal. Destrucción del seno maxilar derecho con reacción ósea periosteal que perforó la base de la orbita derecha y alveolos de molares y premolares obliterados. Los incisivos cayeron post-mortem. El arco zigomático izquierdo y mastoides derecha están fracturados post-mortem. Coloración verde en la superficie alveolar de molares derechos obliterados. El borde es “redondeado” y ondulante.

5) El caso 18 es un masculino de 40-50 años de edad. Expone lesión litica extensa abarcando los senos maxilares y destrucción parcial del palatino con reabsorción periosteal de borde ondulante y redondeado; obliteración alveolar de molares por periodontitis. Presenta una apófisis mastoides izquierda fracturada postmortem de borde fino y recto, espina nasal izquierdo y cóndilos fracturados postmortem y ambos cóndilos también fracturados post-mortem.

6) El caso 28 es femenino de 25-30 años de edad. El cráneo exhibe una lesión litica en forma de “U” abierta localizado en el borde posterior del palatino con reabsorción ósea, este borde es ondulante, redondeado y la lesión emerge de adentro hacia afuera, afectando los cornetes nasales. Los cornetes se han perdido postmortem. Sólo existen los raigones

de los 2 primeros molares por fractura post-mortem.

7) Tales procesos osteolíticos, localizados entre las suturas interpalatina y maxilo-palatina, formando un arco de bordes sinuosos con vascularización que partió desde los cornetes nasales inferior y medio posterior hacia afuera, serían evidencias de quistes metastáticos y de una enfermedad infecciosa que comprometió seriamente el revestimiento mucoso compatible a LTA.

8) Esta casuística representa el 2,07% del conjunto, distribuidos en 4 hombres y 1 mujer. Estos son adultos mayores de 30 años de edad con problemas dentarios, manifestando principalmente pérdida de molares, caries y periodontitis que alcanzaron hasta la cavidad pulpar. Un caso fue dudoso C-17 (Vide Tabla 2).

TABLA 2
Representación sexual de la serie Makat-tampu con destrucción ósea sugestiva a LTA

Sexo	Muestra	LTA	%
Masculino	169	4	1,65
Femenino	72	1	0,41
Dudoso	-	1	-
TOTAL	241	5	2,07

Comentario

Según la revisión de literatura no existían trabajos de paleopatología ósea concerniente a LTA en la prehistoria peruana (Lombardi 1994, Verano 1992, Cockburn 1988, Allison 1984). Su antigüedad estuvo refrendada por la copiosa iconografía de la cultura Mochica, siglos I-VII D.C. Mas esta evidencia indirecta no era suficiente. Así, nuestro estudio paleopatológico sugiere la posibilidad de LTA de forma mucosa en una población agrícola que vivió en el valle bajo del Rímac durante la instalación administrativa del imperio Inca, siglos XV-XVI. En aquellos tiempos, este territorio albergaba unos 150,000 habitantes (Rowe 1946). Tales pueblos indígenas estaban asentados en la vera de los ríos y canales donde construyeron sus casas de adobón con

techos de caña o quincha. Este valle era el más rico de la costa central debido a la cantidad de restos arquitectónicos de barro, canales y campos de cultivo descritos por Middendorf (1894).

En el siglo XVI, la ecología humana del valle del Bajo Rímac comprendía un extenso bosque de algarrobos, caña-bravas, chilcos, huarangos, lúcumos, molles, paltos y pacaes, entre otros, que llegaba hasta las estribaciones de los cerros de Ate, Vitarte, Huachipa, Lurigancho y Comas que permitía la vida de venados (*Odocoileus virginianus*), camélidos (*Lama glama*), perros (*Canis familiaris*), zorros (*Pseudolopex sechurae*), monos, tigrillos, fauna volátil, batracios, roedores, serpientes y lagartijas, entre otros. Además, los hombres vivían de la agricultura, artesanía, pesca y mantenían una compleja red de canales de irrigación, hechos de cantos rodados y barro, y en sus márgenes crecían copiosamente plantas de caña o carrizo y quincha (Rostworowski 1978). Asimismo, este valle mantenía diversas zonas fangosas y lagunas en el litoral donde puede haber vivido una abundante cantidad de mosquitos y flebotomíneos que atormentarían cotidianamente la vida de los agricultores. Actualmente, el bosque de Lima se ha fragmentado formando relictos principalmente en las zonas de Ñaña, Chosica y Matucana, donde pululan tales insectos hematófagos.

Los incas, al mando de Tupac Yupanqui, conquistaron a los valles del Rímac, Chillón y Lurín hacia 1470 aproximadamente, incorporando al dios Pachacamac en el panteón Tawantinsuyo. Para el control del valle, instalaron 4 *tambos*, siendo Makat-Tampu uno de aquellos centros administrativos. Consecuentemente, miles de hombres y sus familias fueron trasladados al valle de Lima y convertidos en esclavos o *mitmaq* para la ejecución de labores agrícolas. La craneometría efectuada por Ericksen (1951) señaló que estos grupos procedían de la región chaupiyunga del valle Chillón (Macas y Zapán). No obstante, en la mayoría de los sitios de pescadores y agricultores del Rímac aparece un tipo de cerámica ampliamente difusa denominado Huancho (Iriarte 1960). Las poblaciones humanas ligadas con esta cerámica procedían de la

sierra de Lima, probablemente de Yauyo y Huarochiri que llegaron juntos con los Incas. De todos modos, se demuestra el modelo social y político del control de grupos *mitmaq* tanto horizontal como vertical para el dominio de su extenso territorio (Espinoza 1990). Por tanto, los grupos asentados en el bajo Rímac, incluyendo los hombres de MT, formaron parte de la esfera administrativa Inca para cultivar las tierras del sol, anteriormente propiedades de Pachacamac (Newman 1947, Bueno 1992).

Asimismo, este valle comprendía a los señoríos de Armatambo, Carabayllo, Chucuito, Herbay, Huancho, Limatambo, Lati, Vitarte, Maranga, Ñaña y Puruchuco, que anteriormente estaban organizados en comunidades o *marcas* bajo el control político de los Ichimay (Rostworowski 1978, Bueno 1992). En este valle vivían poblaciones mayormente agricultores y también tenían pescadores, artesanos y comerciantes al servicio de un señor (Ramirez-Horton 1982). Estos grupos a la llegada de los españoles tenían una organización sociopolítica en *pachacas*. Es decir, en grupos de aproximadamente 1,000 habitantes. Se conformaban tanto por *mitmacuna* o *yacuaz* (grupos foráneos) y *huariccuna* (grupos nativos de estas tierras). A la vez, estaba dividida en territorios o *marcas*, cada territorio era relativamente autosuficiente, tenía su propio centro público y templo o *huaca*, donde se realizan diversas actividades económicas y religiosas. Cada sector del valle tenía su acequia principal y otros subsidiarios bajo el control de un "señor de pachaca" con la correspondiente población campesina (Shady 1982). Los curacas locales rendían tributo a Taulichusco, quien era el "Señor del valle" o *huaranga* con residencia en Pachacamac y administraba la provincia de Lima durante el imperio Inca.

Los hombres yungas se dinamizaban hacia las lomas, *chaupiyungas* y florestas donde tenían campos de cultivo, corrales, chozas y criaban llamas (Rostworowski 1992). El contexto biocultural de la marca de MT confirma que eran grupos agrícolas y subían a las quebradas donde tenían chacras y controlaban rebaños de camélidos. Así, la vida cotidiana transcurría ligada al control de una serie de canales, considerados ríos, como los de Maranga, Surco y Huatica que irrigaban otras

marcas. Ellos administraban el agua desde la bocatoma, distribución, reparación y hasta la limpieza de las acequias. La importancia de los canales rebasaba el aspecto económico y muchos entierros humanos fueron depositados próximo a estas estructuras hidráulicas como en Maranga.

Este sistema de canales implicó desde fines del período Intermedio Temprano (siglos VI-VII D.C.) el incremento demográfico en el valle, y como consecuencia construyeron la ciudadela de Cajamarquilla que permitió su articulación económica tanto con las poblaciones serranas como las costeras. Sin embargo, había una vieja rivalidad política por el dominio del valle bajo del Rímac que se intensificó en la época Inca entre los señoríos de Lima (Ichimay) y los de Canta y Yauyos. Y así, MT fue ocupado continuamente hasta el Horizonte Tardío (siglos XV-XVI). El cementerio estudiado, asociado a la última ocupación, permitió inferir que el control del agua era estresante y producía tensión social.

La patocenosis de MT confirmó que aquellas poblaciones sufrieron diversos trastornos traumáticos probablemente debido a las luchas comunitarias para el control del elemento líquido, produciendo lesiones nasofrontales y mutilaciones, las trepanaciones fueron una de las implicancias terapéuticas de estos traumas. Por la presencia de hiperostosis porótica y criba orbitalia se desprende la exposición a infecciones, produciendo diversas enfermedades diarreicas y anémicas (Altamirano 1994). Asimismo, la frecuencia de caries dentaria y periodontitis son indicadores de deficiente higiene bucal y dieta hipercalórica, produciendo abscesos, piorrea, quiste y sarros. Por otro lado, la higiene de los alimentos no parece haber sido buena, y asimismo, los cuyes, perros, roedores, mosquitos y piojos convivían dentro o en la periferia de sus aldeas.

Respecto a las lesiones líticas de la región naso-palatina observadas en los 5 casos (C-6, C-10, C-16, C-18 y C-28) de MT, permiten sugerir una compatibilidad para LTA de forma mucosa. Asimismo, el diagnóstico diferencial de estas lesiones también puede confundirse con esporotricosis, hanseniasis, mieloma múltiple, paracoccidiodomicosis, sífilis,

tuberculosis y traumatismo (Altamirano 2000, Ortner 1992, Verano 1992). Empero, la característica esencial de esta lesión litica para LM es que ella emerge del interior del hueso palatino y cornetes nasales, siendo el reborde óseo de forma ondulante, suave, homogéneo y con reabsorción periosteal, tal como fueron observados en la muestra del CPq-HEC (Altamirano *et al.* 1999). Asimismo, en este período arqueológico no se tenían drogas específicas para detener el mal, por tal motivo los enfermos de aquellas épocas habrían alcanzado severidad de casos como la muestra observada. El tratamiento endovenoso a base de tártaro emético o terapia antimonial para casos de LM recién empezó en 1911 con los trabajos de Gaspar Vianna en Rio de Janeiro (d'Utra e Silva 1915).

Por otro lado, la frecuencia de 2,07% de la muestra de MT constituye un problema de interpretación de cementerio arqueológico. Este alto porcentaje de lesiones mucosas comprometiendo la estructura naso-palatina puede sugerir que había una alta prevalencia de LM por leishmania del complejo *L.(V.) braziliensis* "in extenso" durante la ocupación Inca en el bajo Rímac. Ya que el comportamiento clínico de LTA es básicamente piel y raras las infecciones óseas (Marzochi *et al.* 1999). Por tanto, esta tasa sugiere la probabilidad que habían muchos individuos con la infección utósica.

Además, refuerza la hipótesis de que esta población agrícola se desplazaba a áreas de transmisión de LTA en la sierra de Lima o a la región amazónica, donde serían picados por flebotominos infectados, para el intercambio de coca, ají y otros productos serranos, o para trueque de plumas de guacamayo, de monos y plantas medicinales, tal como describen los estudios arqueológicos y etnohistóricos. Sin embargo, a pesar de la densa población humana asentada en este valle, la muestra estudiada constituye una parte muy reducida. Entretanto, se puede sugerir la hipótesis de grupos migrantes o *mitmaq* que diseminaron la LTA a diferentes regiones del imperio. Le Moine & Scott Raymond (1987), basados en estudios etnohistóricos, fundamentan que la expansión Inca para la amazonía estuvo limitada por las consecuencias políticas y

económicas de la espúndia. Nuestro estudio confirma que los campesinos incas conocían a la LTA. Si confirmada su prevalencia elevada, los citados autores podrían estar correctos.

Sobre el problema de las mutilaciones como acto curativo en los cráneos de MT, el análisis revela la ausencia de marcas de corte en el esplanocráneo. La discusión de esta cuestión también está limitada por la carencia de tejido cutáneo en la muestra estudiada. Sin embargo, diversos estudios confirman las prácticas quirúrgicas y mutilaciones por aquellos pueblos y en MT tenemos el ejemplo del caso C-30, hombre de 30-35 años de edad, que había sobrevivido a una trepanación del cráneo. Tales operaciones delicadas, elaboradas por médicos andinos o *hampicamayoc*, se realizaban con muchas destreza y maestría, pudiendo también haber sido realizados como recurso terapéutico para LTA.

En síntesis, nada sabemos sobre la paleopatología ósea de LTA en períodos anteriores a la dominación Inca y menos sobre otros sitios contemporáneos al imperio de los Incas. La reconstrucción de la paleoepidemiología de LTA en el territorio andino es compleja y esperamos seguir hurgando en esta tarea. Finalmente, nuestro estudio abarcó solamente una parte reducida del inmenso territorio dominado por el Tawantinsuyo y esperamos contribuir al conocimiento de la historia antigua del valle del Rímac.

Conclusiones

1) Según los parámetros y diagnósticos utilizados en este estudio, la serie esquelética del sitio Makat-tampu, Lima, reveló que 2,07% presentaron características compatibles a LTA de forma mucosa. Existiendo dos grupos de estas lesiones:

- En la cavidad oral, exponen destrucción parcial y/o total del borde posterior del hueso palatino que puede ser leve o profundo en forma de "U" abierta, forma ondulante hasta la sutura cruciforme con reabsorción ósea y vasculitis. Incluso, afectó la espina nasal posterior, la base del esfenoides y los alveolos dentarios.

- En la cavidad nasal, presentan destrucción parcial y/o total de los cornetes nasales inferior y medio, ausencia de vómer, comprometiendo el

seno maxilar por efectos secundarios con reacción ósea periosteal que en casos severos perforó la base de una de las orbitas.

2) Los resultados sugieren que la prevalencia de LM era alta en el valle bajo del Rímac. El antiguo hombre peruano podría haber adquirido el mal durante su desplazamiento a la región yunga (Huarochiri y/o Canta) y la floresta amazónica (Huánuco, Pasco y/o Junín). Este modelo continúa ocurriendo en la actualidad. Sobre las infecciones cutánea y muco-cutánea solamente tenemos las referencias iconográficas del arte mochica, la etnohistoria y la investigación filológica, reforzando el presente estudio.

3) Alternativamente, la ausencia de una correlación positiva entre el traumatismo facial (mutilación) y las lesiones sugestivas con LTA forma mucosa permite plantear dos hipótesis:

- Si hubiera mutilación en el rostro de los enfermos de MT, no quedaron marcas de corte en el tejido óseo, a diferencia de las trepanaciones craneanas.

- La alta frecuencia de traumatismos encefalo-craneano de los MT debía ser consecuencia de la fuerte tensión social causada por el dominio Inca en el valle del Rímac, produciendo una alta violencia por conflictos inter-campesinos por el control del agua y la tierra.

4) La patocenosis de Makat-tampu, además de lesiones sugestivas a LM, comprendía otras como: abscesos dentarios, caries, criba orbitalia, "goela-de-lobo", osteo-

mas, otitis, periodontitis y traumatismo, y posiblemente tuberculosis y paracoccidiodomicosis.

Agradecimientos

Este trabajo no hubiera sido posible sin la valiosa colaboración de la Dra. Sheila Mendonça de Souza, por la amabilidad y sugerencias puntuales en la corrección del texto final y Dra. Keyla F. Marzochi, por su cariño, apoyo logístico y emotivo en el Centro de Pesquisa Hospital Evandro Chagas, Fiocruz, Rio de Janeiro. Asimismo, a la Escola Nacional de Saúde Pública de la Fiocruz que fue el *alma mater* durante mis estudios de doctorado. En Lima, tuvimos la asesoría de los Drs. Gino Lombardi y Uriel García. Asimismo, de la Dra. Hilda Vidal, jefe del Departamento de Antropología Física y de la arqueóloga Elba Manrique del MNAAH, Perú, quienes permitieron el acceso al material paleopatológico.

Finalmente, este estudio es consecuencia del proyecto "Estudio de Leishmaniasis en Poblaciones Humanas del Antiguo Perú y su Influencia en el Proceso Cultural Andino" (SG-p91.134). Se inició en 1992, tuvo apoyo del Dr. Roberto Briceño-León y soporte financiero del Programa Especial de Investigaciones y Entrenamiento en Enfermedades Tropicales UNPD/Banco Mundial/OMS, CONCYTEC (Perú) y CNPq (Brasil).

ALTAMIRANO, A.J.E.; MOREIRA, J.S.; MARZOCHI, M.C.A. Lytic skull lesion by Leishmaniasis at Makat-Tampu during the Inca Empire: XV-XVI centuries, Rímac Valley, Peru. *Rev. do Museu de Arqueologia e Etnologia*, São Paulo, 11: 227-242, 2001.

ABSTRACT: Paleopathological evidence of mucosal alteration deforming human population of ancient Peru suggests the presence of mucosal leishmaniasis (LM) in the agricultural population living near the endemic area between XV-XVI centuries. The pathological anatomy studies was divided in two phases: 1) pattern of mucosal form in human crania was defined among selected patients, from the Research Center Hospital Evandro Chagas (Fiocruz), with clinical history and destruction of the facial bones, principally oro-nasal cavity. Seven cases were selected. All caused by *Leishmania* (*V.*) *braziliensis*: 6 men and 1 woman with age up to 35 years old. X-ray pictures and axial tomography of the cranium were performed in order to define the pathologic pattern in the bones; 2) archaeological material was analyzed and compared in

ALTAMIRANO, A.J.E.; MOREIRA, J.S.; MARZOCHI, M.C.A. Lesión lítica craneana por Leishmaniasis en Makat-tampu durante el imperio inca: siglos XV-XVI, valle del Bajo Rímac, Peru. *Rev. do Museu de Arqueologia e Etnologia*, São Paulo, 11: 227-242, 2001.

241 skulls from the Department of Physical Anthropology of the National Museum of Anthropology, Archaeology and History, Lima, Peru. Material was well preserved and we identified five cases (4 men and 1 woman) with age up to 35 years old presenting naso-palatine destruction, compatible with mucosal form defined by clinical casuistic. It proceeded from the Inca cemetery of Makat-Tampu, Rímac Valley. The rate of mucosal lesions (2.07%) compatible with ML may suggest that there was a high prevalence of *L. braziliensis* complex infection in the pre-hispanic times and confirm our hypothesis. This study was based on biocultural focus, aiming to reconstruct the quotidian life of the agricultural population of the Rímac valley during the Inca occupation.

UNITERMS: Paleopathology – Leishmaniasis – Incas – Paleoepidemiology – Peru.

Referencias bibliográficas

- ALLISON, M.J.
1984 Paleopathology in Peruvian and Chilean populations. M.N. Cohen; G.J. Armelagos (Eds.) *Paleopathology at the Origins of Agriculture*. London, Academic Press, Inc.: 515-530.
- ALTAMIRANO, A.J.E.,
1994 Relación entre la Hiperostosis Porótica y las Anemias en las Antiguas Poblaciones Humanas de la Costa Central. *Magistri et Doctores*. Boletín Bimestral de la Escuela de Post-Grado de la UNMSM. Lima, Año 2, Agosto, 9: 17-20.
2000 Comprometiendo la estructura Osteo-Facial de las Poblaciones Humanas del Antiguo Perú por la Leishmaniasis Tegumentaria de forma mucosa. Tesis de doctorado en salud pública. ENSP/ FIOCRUZ, RJ.
- ALTAMIRANO, A.J.E.; MOREIRA, J.S.; MARZOCHI, M.C.A.
1999 Comprometimento ósseo pela forma mucosa da Leishmaniose Tegumentar Americana. Avaliação radiológica e tomográfica na definição de padrões para pesquisas arqueológicas. *Anais da V Jornada Científica de Pós-Graduação da FIOCRUZ*, Rio de Janeiro: 24.
- ARCE, J.
1913 Las leishmaniasis dérmicas del Perú. *Actas y Trabajos del V Cong. Méd. Lat. Amer.* Lima, Imprenta San Martín, V: 208-247.
1916 Las leishmaniasis dérmicas del Perú. *Boletín de la Sociedad Geográfica*, Lima, 32: 15-68.
- ARSENAULT, D.
1992/ El personaje del pie amputado en la
1993 cultura Mochica del Perú: un ensayo sobre la arqueología del poder. *Latin American Antiquity*, 4 (3): 225-228.
- ASHMEAD, A.S.
1900 Pre-Columbian lupus Uta and its surgical treatment by amputation of nose and upper lip, as represented on the huacos pottery of Perú. *The Saint Louis Medical and Surgical Journal*, nov.: 14.
1910 Utosic syphilis and some other things of interest to paleo-american medicine, as represented on the huacos potteries of old Peru. *American Journal of dermatology*, october: 11-19.
- AVILA, F.
1975 *Dioses y Hombres de Huarochiri*. Segunda [1598] edición. México City: Siglo XXI.
- BUENO, A.M.
1992 Arqueología de Huarochiri. *Huarochiri Ocho mil años de historia*. Tomo 1. Municipalidad de Santa Eulalia de Acopaya, Huarochiri, Lima: 12-66.
- BUIKSTRA, J.; COOK, D.C.
1980 Paleopathology: an American Account. *Annual Review of Anthropology*, 9: 433-470.
1992 Paleopatología. A.J.G. de Araújo; L.F. Ferreira (Coords.) *Paleopatología, Paleoepidemiología. Estudos Multidisciplinares*. ENSP/Fiocruz, RJ: 41-85.
- COCKBURN, A.
1988 Diseases of Mummies of Peru. A. & E. Cockburn (Eds.) *Mummies, Disease, and Ancient Cultures*. Cambridge, Cambridge University Press: 135-174.
- CORDY-COLLINS, A.
1991 Archaism or tradition? The decapitation theme in Cupisnique and Moche Iconography. *Latin American Antiquity*, 3 (3): 206.

- COSTA, J.M.L.
1992 Leishmaniose tegumentar americana: origens e histórico no Brasil. *Acta Amazônica*, Manaus, 22 (1): 71-77.
- DAVIES, C.R.; LLANOS-CUENTAS, E.A.; CAMPOS, P.; MONGE, J.; VILLASECA, P.; DYE, C.
1997 Cutaneous leishmaniasis in the Peruvian Andes: Risk factors identified from a village cohort study. *The American Journal of Tropical Medicine*, 56: 85-95.
- DAVIES, C.R.; LLANOS-CUENTAS, E.A.; PYKE, S.D.M.; DYE, C.
1995 Cutaneous leishmaniasis in the Peruvian Andes: an epidemiological study of infection and immunity. *Epidemiology and Infection*, 114: 297-318.
- DAVIES, C.R.; REITHINGER, R.; CAMPBELL-LENDRUM, D.; FELICIANGLI, D.; BORGES, R.; RODRIGUEZ, N.
2000 The epidemiology and control of leishmaniasis in Andean countries. *Cadernos de Saúde Pública*, Rio de Janeiro, 16 (4): 925-950.
- DONNAN, Ch.B.
1978 *Moche Art of Peru*. Precolumbian Symbolic Communication. Museum of Cultural History, University of California, Los Angeles, California.
- DUJARDIN, J.C.; HENRIKSSON, J.; VICTOIR, K.; BRISSE, S.; GAMBOA, D.; AREVALO, J.; LE RAY, D.
2000 Genomic rearrangements in trypanosomatids: an alternative to the "one gene" evolutionary hypotheses?. *Memórias do Instituto Oswaldo Cruz*, Rio de Janeiro, 95 (4): 527-534.
- D'UTRA E SILVA, O.
1914 Sobre a leishmaniose tegumentar e seu tratamento. *Memórias do Instituto Oswaldo Cruz*, Rio de Janeiro, 7: 213-247.
- ERICKSEN, M.F.
1951 A Preliminary report on Late period Crania from the Central Coast of Peru. *Conferencias de Ciencias Antropológicas*, Vol. I. Homenaje al IV Centenario de la UNMSM, Lima: 201-216.
- ESCOMEL, E.
1919 La uta y la espúndia. Lima. *Actas y Trabajos del V Congreso de Medicina Latinoamericana*, V: 256-260.
- ESPINOZA, W.S.
1997 Las llactas en el Imperio de los Incas. *Actas y trabajos del XI Congreso Peruano del Hombre y la Cultura Andina*, Lima, 1: 362-372.
- ESPINOZA, W.S.
1990 *Los Incas. Economía, Sociedad y Estado en la era del Tahuantinsuyo*. Lima: Amaru Editores.
- GOMIDE, M.S.M.
1999 Sistematização de critérios para diagnóstico diferencial entre Paleopatologias e sinais de alterações análogas: Fundamentos Teórico-Metodológicos. Tese de doutorado em saúde pública, ENSP, Fiocruz, RJ.
- HERRER, A.
1977 Reseña de Entomología Médica en el Perú I: Principales aspectos entomológicos en la bartonelosis, trypanosomiasis y leishmaniasis. *Revista Entomológica*, Lima, 20: 19-24.
- JIMENEZ DE LA ESPADA, M.
1897 Origen utoso de las lesiones representadas en los antiguos huacos antropomorfos peruanos. *Sociedad Antropológica*. Berlín. 6 de octubre.
- IRIARTE, F.E.
1960 Algunas apreciaciones sobre los Huanchos. *Antiguo Perú, espacio y tiempo*. Lima, Librería Editorial Juan Mejía Baca: 259-263.
- KLOTZ, O.; LINDENBERG, H.
1923 The pathology of leishmaniosis of the nose. *The American Journal of Tropical Medicine*, 3 (2): 117-141.
- LARCO HOYLE, R.
1948 Cronología Arqueológica del Norte del Perú. Trujillo, Hacienda Chiclín, Perú; *Sociedad Geográfica Americana*. Buenos Aires.
- LASTRES, J.B.
1951 La Medicina en la Epoca Inca. *Historia de la Medicina Peruana*. Tomo V (1), Universidad Nacional Mayor de San Marcos, Lima.
- LASTRES, J.B.; CABIESES, F.
1959 La Trepanación del Cráneo en el Antiguo Perú. *Anales de la Facultad de Medicina*, UNMSM, Lima, 42 (3): 258-320.
- LE MOINE, G.; SCOTT RAYMOND, J.
1987 Leishmaniasis and Inca settlement in the peruvian Jungle. *Journal of Historical Geography*, 13 (2): 113-129.
- LOAYZA, R.
1889 Memorial de las cosas del Perú tocantes a los Indios. Madrid, 5 de Mayo. Publ. por el Marqués de Fuenzalida del Valle. En: *Colecciones de Documentos Inéditos para la Historia de España*. Madrid, t. 94: 592-601.
- LOMBARDI, G.P.
1994 La paleopatología en el Perú. *Magistri et Doctores*. Boletín Bimestral de la Escuela de Post-Grado de la UNMSM. Lima, Año 2, Agosto, 9: 12-13.
- LUMBRERAS, H.; GUERRA, H.
1985 Leishmaniasis in Perú. K.P. Chang; R. Bray (Eds.) *Leishmaniasis*. New York, Elsevier: 297-311.

ALTAMIRANO, A.J.E.; MOREIRA, J.S.; MARZOCHI, M.C.A. Lesión lítica craneana por Leishmaniasis en Makatampu durante el imperio inca: siglos XV-XVI, valle del Bajo Rímac, Peru. *Rev. do Museu de Arqueologia e Etnologia*, São Paulo, 11: 227-242, 2001.

- LLANOS-CUENTAS, E.A.; DAVIES, C.R.
1992 Epidemiological Studies on Andean Cutaneous Leishmaniasis and their significance for Designing a Control Strategy. P. Wijeyaratne; T. Goodman; C. Espinal (Eds.) *International Development Research Centre*. Mérida, nov. 25-29, 1991: 286-303.
- LLANOS-CUENTAS, E.A.; RONCAL, N., VILLASECA, P.; PAZ, L.; OGUSUKU, E.; PEREZ, J.E.; CACERES, A.; DAVIES, C.R.
1999 Natural infections of *Leishmania peruviana* in animals in the peruvian Andes. *Transactions of the Royal Society of Tropical Medicine and Hygiene*, 93 (1): 15-20.
- MARSDEN, P.D.
1986 Mucosal leishmaniasis ("espundia" Escomel, 1911). *Transactions of the Royal Society of Tropical Medicine and Hygiene*, 80: 859-876.
- MARZOCHI, M.C.A.; SCHUBACH, A.O.; MARZOCHI, K.B.F.
1999 Leishmaniose Tegumentar Americana. B. Cimerman; S. Cimerman (Eds.) *Parisotologia Humana e seus Fundamentos Gerais*. Parte II, Cap. 9. São Paulo, Editora Atheneu: 39-64.
- MENDONÇA DE SOUZA, S.M.F.
1995 Estresse, doença e adaptabilidade: Estudo comparativo de dois grupos indígenas pré-históricos em perspectiva biocultural. Tese de doutorado em saúde pública, ENSP/Fiocruz. Rio de Janeiro.
- MENDONÇA DE SOUZA, S.M.F.; ARAUJO, A.; FERREIRA, L.F.
1994 Saúde e doença em grupos indígenas pré-históricos do Brasil: Paleopatologia e Paleoparasitologia. R.V. Santos; C.E. Coimbra Jr. (Eds.) *Saúde e Povos Indígenas*. Rio de Janeiro, Editorial Fiocruz: 21-42.
- MERBS, C.F.
1992 A New World of Infectious Disease. *Yearbook of Physical Anthropology*, Wiley-Liss, Inc., 35: 3-42.
- MIDDENDORF, E.W.
1973 *Perú. Observaciones y estudios del país y sus habitantes durante una permanencia de 25 años*. T. II. La Costa. UNMSM. Lima.
[1894]
- MOODIE, R.L.
1923 *Paleopathology*. Washington D.C.: Smithsonian Institution.
1927 Injuries to the head among the Pre-Columbian Peruvians. *Studies in Paleopathology XXI. Annals of Medicine History*, 9: 277-307.
- MOREIRA, J.S.
1994 Estudo da Laringite Leishmaniótica. Tese de mestrado. Departamento de Cirurgia, Pontifícia Universidade Católica de Rio de Janeiro, RJ. 118 pp.
- NEWMANN, M.
1947 Indian skeletal material from the central coast of Peru. *Peabody Museum papers in American Archaeology and Ethnology*, Cambridge, 27 (4): 21-34.
- ORTNER, D.J.
1992 Skeletal Paleopathology: Probabilities, Possibilities and Impossibilities. *Disease and Demography in the Americas*, Washington D.C.: 5-14
- ORTNER, D.J.; PUTSCHAR, W.G.J.
1985 *Identification of Pathological Condition in Human Skeleton Remains*. Washington D.C.: Smithsonian Institution Press.
- PALMA, R.
1908 La uta en el Perú. Lima. *Congreso Nacional de Salud Pública*, tomo 1, Medicina e Higiene.
- PESCE H.
1951 Lepra en el Perú Precolombino. *Conferencia de Ciencias Antropológicas I*. Actas y trabajos. Homenaje al IV Centenario de la Fundación de la UNMSM. Lima. 171-187.
- PESSÔA, S.B.; BARRETTO, M.P.
1948 *Leishmaniose Tegumentar Americana*. Ministério de Educação e Saúde, Serviço de Documentação, RJ. 527 pp.
- PESSÔA, S.B.; VIANNA, A.
1978 *Parasitologia Médica*. RJ. 10ª. edición. Rio de Janeiro: Editorial Guanabara Koogan.
- PIZARRO, P.
1917 Relación del Descubrimiento y Conquista [1571] de los reinos del Perú, etc. Arequipa. Publ. por M. Fernández Navarrete en *Colecciones de Documentos Inéditos para la historia de España*. Madrid, tomo V, 232 pp.
- QUILTER, J.
1997 The Narrative Approach of the Revolt of the Objects. *Latin American Antiquity*, 8 (2): 113.
- RABELLO, E.
1923 Les origenes de la Leishmaniose Tegumentaire au Brésil. *XII Congrès des Dermatologists et Syphiligraphes de Langue Française*, Strasbourg, juillet: 308-335.
1925 Contribuição ao estudo da Leishmaniose Tegumentar no Brasil I: História, sinonimia. *Anais Brasileiros de Dermatologia e Sifilografia*, 1 (1): 3-29.
- RAMIREZ-HORTON, S.
1982 Retainers of the lords or merchants: a case of mistaken identify?. *El Hombre y su ambiente en los Andes*. Senri Ethnological Studies No. 10 National Museum of Ethnology. Osaka, Japón: 65-82.

ALTAMIRANO, A.J.E.; MOREIRA, J.S.; MARZOCHI, M.C.A. Lesión litica craneana por Leishmaniasis en Makatampu durante el imperio inca: siglos XV-XVI, valle del Bajo Rímac, Peru. *Rev. do Museu de Arqueologia e Etnologia*, São Paulo, 11: 227-242, 2001.

- REY, L.
1973 *Parasitologia*. Rio de Janeiro: Ediciones Guanabara Koogan.
- RODRIGUEZ, M.
1992 Health Polity for Leishmaniasis Control: The experience of Peru. *Oficina de Epidemiología General del Ministerio de Salud*, Lima: 32-51.
- ROSTWOROWSKI, M.
1978 *Señoríos Indígenas de Lima y Canta*. Instituto de Estudios Peruanos, Lima.
1992 *Historia del Tawantinsuyu*. Instituto de Estudios Peruanos, Lima.
- ROWE, J.H.
1946 Inca culture at the time of the Spanish Conquest. *Handbook of South American Indians*, 2: 183-330.
- SANTILLAN, F.
1879 Relación del origen, descendencia política y gobierno de los Incas. Publ. por M. Jiménez de la Espada en *Tres relaciones de las antigüedades peruanas*. Madrid. 195 pp.
- SHADY, R.
1982 La cultura Nievería y la interacción social en el mundo andino en la época Huari. *Arqueológicas*, Museo Nacional de Antropología y Arqueología, Lima, 19: 5-108.
- SPLENDORÉ, A.
1912 Leishmaniose con localizzazione nelle cavità mucosa (nuova forma clinica). *Bulletin of Society Pathologie Exotique*, 5 (6): 411-438.
- TEJADA, A., PALACIOS, O. & MIRANDA, J.
1993 Leishmaniasis Tegumentaria en el Perú. Prevalencia en el valle del Rímac. *Rev. Theorema*, UNMSM, Lima, 3 (2): 8.
- TELLO, J.C.
1908 La antigüedad de la sífilis en el Perú. Lima. Tesis doctoral en la Facultad de Medicina Humana, UNMSM. Imprenta San Martí.
1938 Arte Antiguo Peruano. Album fotográfico de las principales especies arqueológicas de cerámica Muchik existentes en los Museos de Lima. *Inca II, Revista de Estudios Antropológicos*, Órgano del Museo de Arqueología de la UNMSM, Lima.
- UBELAKER, D.H.
1982 The development for American paleopathology. *A History of American Physical Anthropology*, 61: 125-130.
- 1989 *Human Skeletal Remains. Excavation, Analysis and Interpretation*. Manual on Archaeology 2. Smithsonian Institution. Taraxacum, 2^a edición. Washington D.C.
- URTEAGA-BALLÓN, O.
1991 Medical ceramic representation of nasal leishmaniasis and surgical amputation in Ancient Peruvian Civilization. D.J. Ortner; A.C. Aufderheide (Eds.) *Human Paleopathology, Current Synthesis and Future Options*. Washington D.C.: 95-104.
1993 Was there Medical ceramic representation of nasal leishmaniasis or Carrion's Disease?. K.F. Kiple (Ed.) *The Cambridge World History of Human Disease*. Cambridge, Cambridge University Press: 631-635.
- VERANO, J.W.
1992 Prehistoric Disease and Demography in the Andes. J.W. Verano; D.H. Ubelaker (Eds.) *Disease and Demography in the Americas*. Washington D.C.: 15-24.
- VILLELA, F.; PESTANA, B.R.; PESSÔA, S.B.
1939 Presença de *Leishmania braziliensis* na mucosa nasal sem lesão aparente em casos recentes de leishmaniose cutânea. *O Hospital*, 16: 953-960.
- VIRCHOW, R.
1895a Sobre las cerámicas antropomorfas de los antiguos peruanos. Sesión extraordinaria, por el Jubileo del Prof. Georges Lewin del 22 de Nov. de 1895. *Sociedad de Dermatología de Berlín*. Berlín.
1895b Naturaleza sífilítica de las mutilaciones representadas en los huacos peruanos de Chira (Math. Scott.). En: Tello 1909: 95 y D'Harcourt 1939: 92. Lima.
- WEISS, P.H.
1928 La espúndia es una Leishmaniasis Tegumentaria. *Crónica Médica de Lima*, 45: 200-210.
1984 Paleopatología Americana. Lima. *Boletín de Lima*, 33: 17-52.
- WEISS, P.; ROJAS, P.
1961 La asociación de la uta y la verruga peruana en los mitos de la papa (*Solanum tuberosum*) figurados en la cerámica Mochica. *Revista del Museo Nacional*, Lima, XXX: 36-47.
- ZIMMERMAN, M.R.; KELLEY, M.A.
1982 *Atlas of Human Paleopathology*. New York: Praeger Publishers CBS Educational and Professional Publishing a Division of CBS Inc.

Recebido para publicação em 15 de outubro de 2001.