

OCORRÊNCIA DE *LAGOCHILASCARIS*
MAJOR LEIPER, 1910 EM GATO
 (*FELIS CATUS DOMESTICUS* L.) NO
 ESTADO DE SÃO PAULO, BRASIL

ARLETE DELL'PORTO
 Professor Assistente Doutor
 Instituto de Ciências Biomédicas da USP

TERESINHA TIZU SATO SCHUMAKER
 Professor Assistente
 Instituto de Ciências Biomédicas da USP

MARIA SHIRLEY PIZOLATO OBA
 Professor Assistente Doutor
 Instituto de Ciências Biomédicas da USP
 In memoriam

DELL'PORTO, A.; SCHUMAKER, T.T.S.; OBA, M.S.P. Ocorrência de *Lagochilascaris major* Leiper, 1910 em gato (*Felis catus domesticus* L.) no Estado de São Paulo, Brasil. *Rev. Fac. Med. Vet. Zootec. Univ. S. Paulo*, 25(2): 173-180, 1988.

RESUMO: Estudos morfológicos de 35 ascarídeos, colhidos de abcesso fistulado do pescoço de um gato doméstico, permitiram diagnosticá-los como *Lagochilascaris major* Leiper, 1910. As medidas e número de escavações presentes na superfície dos ovos se assemelharam àquelas verificadas para *L. sprengi* (BOWMAN et alii, 2, 1983) e para *L. major* (AMATO et alii, 1, 1982).

UNITERMOS: Helminthos, felinos; *Lagochilascaris major*; Gatos

INTRODUÇÃO

Parasitas do gênero *Lagochilascaris* Leiper, 1909 têm sido observados, embora não frequentemente, tanto em animais domésticos e silvestres como no homem. SPRENT, 5 (1971), em sua revisão do gênero, reconheceu quatro espécies: *L. minor* Leiper, 1909, encontrada no homem em abscessos fistulados purulentos no pescoço, processo mastóideo, tecidos retrofaringeos e outros, nas Ilhas do Caribe, América Central e América do Sul; *L. major* Leiper, 1910 e *L. buckleyi* Sprent, 1971, observadas em abscessos fistulados purulentos do pescoço, estômago, intestino e traquéia de felídeos domésticos e silvestres da África e das Américas, e *L. turgida* (Stossich, 1902) Travassos, 1924, em intestino de didelídeos das Américas do Norte e do Sul. Posteriormente, BOWMAN et alii, 2 (1983) descreveram *L. sprengi*, também assinalada em intestino de didelídeos na América do Norte.

Quanto à ocorrência da lagochilascariose em animais do Brasil, VIDOTTO et alii, 7 (1982) descreveram um caso de *L. minor* em cão procedente da zona rural de Foz de Iguaçu (Paraná). No mesmo ano, AMATO et alii, 1 (1982) relataram os dois primeiros casos autóctones de Petrópolis (Rio de Janeiro), de abscessos parasitários em gatos por *L. major*.

O presente trabalho tem por objetivo assinalar pela primeira vez no Estado de São Paulo, a ocorrência de *L. major* em *Felis catus domesticus* na região de Piacaguera.

MATERIAL E METODOS

Nematóides enviados ao Laboratório de Parasitologia do Instituto de Ciências Biomédicas da Universidade de São Paulo, em meados de 1984, foram diagnosticados como *Lagochilascaris* sp.. Posteriormente, a mesma pessoa encaminhou o animal portador da parasitose. Tratava-se de um felino adulto, fêmea, apresentando um abcesso fistulado purulento na região do pescoço (Fig. 1). A coleção purulenta apresentava ovos de casca grossa mamelonada. Com o auxílio de técnicas cirúrgicas verificou-se que, internamente, o abcesso apresentava várias lojas comunicantes. Por lavagens contínuas com solução fisiológica, inúmeros parasitos foram retirados, perfazendo um total de 50 machos e 65 fêmeas.

Do material colhido, selecionaram-se 20 fêmeas e 15 machos os quais foram diafanizados em lactofenol e examinados cuidadosamente, para obtenção de dados morfológicos necessários à identificação da espécie. Dos ovos localizados intrau-

terinamente em 5 fêmeas diafanizadas, foram tomadas as medidas e realizadas as contagens do número de escavações nas circunferências das cascas.

RESULTADOS

Adultos - Na Tab. 1 são apresentados os valores mínimos, máximos e médios para as várias estruturas dos corpos de 15 machos e 20 fêmeas de *Lagochilascaris* sp.. Nesta tabela verifica-se que, dentre todos os dados, o que mais sofreu variação foi o referente à posição da vulva em relação ao comprimento do corpo, que apresentou grande variação (32,34% a 66,29%).

Em todos os exemplares examinados observou-se que os lábios projetavam-se ligeiramente para além da margem do colar interlabial (Fig. 2).

Ovos - A Fig. 3 é um demonstrativo da freqüência de ovos em função do número de escavações na sua superfície externa. Por este gráfico, verifica-se que foi mais freqüente a ocorrência de ovos com 27 escavações.

DISCUSSÃO

O diagnóstico das espécies do gênero *Lagochilascaris* tem sido feito com base na morfologia geral dos adultos e no número de escavações na superfície externa dos ovos (SPRENT, 5, 1971).

Dos exemplares examinados as médias das medidas das estruturas do corpo e as proporções entre espiculos e ducto ejaculador (Tab. 1) encontram-se em consonância com aquelas apresentadas por SPRENT, 5 (1971) para *L. major*. Entretanto, convém salientar que em relação às fêmeas, nestas a vulva apresentou grande variação quanto à sua disposição ao longo do corpo, o que discorda dos dados assinalados por SPRENT, 5 (1971) e por ROMERO & LED, 4 (1985). Porém, quando se considerou a média da população, verificou-se que ela se posiciona na metade do comprimento do corpo, correspondendo à citação dos autores acima para *L. major*. Assim é que as variações aqui assinaladas poderiam ser interpretadas como intraespecíficas.

Os espécimes ora estudados apresentaram os lábios projetando-se ligeiramente para além da margem do colar interlabial. Fato semelhante foi observado por SPRENT, 6 (1971) em parasitos colhidos em gatos da Argentina, considerados por ele como *L. major*.

No que se refere ao desenvolvimento desses ascarídeos, SPRENT, 5 (1971)

descarta a hipótese de neotenia, sugerida por DURETTE, 3 (1963) para o gênero *Lagochilascaris*, uma vez que formas sexualmente maduras têm sido registradas em lesões cutâneas por *L. minor*. As observações realizadas neste trabalho permitem-nos endossar a hipótese do primeiro autor, pois foram encontrados parasitos perfeitamente desenvolvidos e com plena capacidade de reprodução (fêmeas eliminando ovos férteis) nas lesões examinadas.

Dados disponíveis na literatura sugeriam que o número de escavações na superfície externa dos ovos fosse um caráter de significado taxonômico que pudesse ser empregado para separar *L. major* de *L. minor* (SPRENT, 5, 1971) e *L. major* de *L. minor* e de *L. sprenti* (BOWMAN et alii, 2, 1983).

Entretanto, os dados deste trabalho (Fig. 3) mostram que o número de escavações na superfície dos ovos oscilaram entre 21 e 32, sendo mais freqüente ovos com 27 escavações. Tais resultados acham-se próximos daqueles citados por BOWMAN et alii, 2 (1983) para *L. sprenti* (24-32) e por AMATO et alii, 1 (1982) para *L. major* (22-44), porém diferem dos apresentados por SPRENT, 5 (1971) para *L. major* (35-45).

As médias de diâmetro (máximo e mínimo) apresentaram-se dentro daquelas observadas por BOWMAN et alii, 2 (1983) para *L. sprenti*.

Considerando-se o tamanho dos ovos e o número de escavações na sua superfície, os resultados encontrados levam a sugerir que esses critérios precisam ser melhor avaliados, no que tange à separação das espécies de *Lagochilascaris*.

CONCLUSÕES

1. Mesmo considerando as variações observadas na morfologia dos exemplares adultos, retirados de abscessos fistulados do pescoço de gato, os parasitos estudados puderam ser classificados como *Lagochilascaris major*.
2. O número de escavações presentes na superfície dos ovos observados no trabalho ora apresentado, comparados com os dados de literatura, não permitiu que este fosse um caráter taxonômico de eleição para distinção de espécies do gênero *Lagochilascaris*.
3. Espécie do gênero *Lagochilascaris*

Ocorrência de *Lagochilascaris major* Leiper, 1910 em gato (*Felis catus domesticus* L.)

que tem sido observada em felino doméstico na América do Sul, necessitaria ser melhor avaliada quanto à sua morfologia e ciclo evolutivo.

DELL'PORTO, A.; SCHUMAKER, T.T.S.; OBA, M.S.P. Occurrence of *Lagochilascaris* in a domesticated cat (*Felis catus domesticus* L.) of São Paulo state, Brazil. Rev. Fac. Med. Vet. Zootec. Univ. S. Paulo, 25(2):173-180, 1988.

SUMMARY: Morphological studies of 35 specimens of ascaridids collected from a purulent fistulated abscess on the neck of a *Felis catus domesticus* allowed us to recognize them as *L. major*. The measures and the number of the pits on the eggs were similar to those reported for *L. sprengi* (BOWMAN et alii, 2, 1983) and *L. major* (AMATO et alii, 1, 1982).

AGRADECIMENTOS

A Dra. EUNICE SANTOS MARTINI pela cessão do material.
Ao Dr. M.D. LITTLE pela colaboração e orientação.

UNITERMS: Helminths of cats; *Lagochilascaris major*

TABELA 1 - *Lagochilascaris major*. Medidas (em milímetros) de adultos retirados de gato doméstico (*Felis catus domesticus* L.). São Paulo, 1987.

ESTRUTURA MEDIDA	Machos (N=15)			Fêmeas (N=20)		
	Mínima	Máxima	Média	Mínima	Máxima	Média
Corpo (C)	14,52	18,48	15,95	15,33	28,66	20,82
Lábios (C)	0,07	0,10	0,09	0,06	0,14	0,13
(L)	0,12	0,20	0,15	0,15	0,24	0,19
Interlábios (A)	0,05	0,09	0,07	0,05	0,10	0,07
Deiride (A)	0,40	0,75	0,52	0,46	0,81	0,58
Anel nervoso (A)	0,40	0,56	0,47	0,39	0,62	0,47
Poros excretor (A)	0,41	0,51	0,46	0,44	0,75	0,58
Esôfago (C)	1,66	2,81	2,04	0,39	0,62	0,47
Vulva (A)	-	-	-	7,33	12,66	9,94
% Corpo (C)	-	-	-	32,34	66,29	50,98
Largura do corpo:						
colar	0,16	0,20	0,19	0,17	0,22	19,66
vulva	-	-	-	0,69	0,97	0,81
Máxima	0,57	0,72	0,66	0,66	0,95	0,82
Final do esôfago	0,39	0,56	0,46	0,53	0,70	0,59
Cauda (C)	0,12	0,16	0,15	0,24	0,43	0,33
Ducto Ejaculador (C)	0,75	1,20	0,98	-	-	-
Espicula esquerdo (C)	0,59	0,82	0,72	-	-	-
% Ducto Ejaculador	52,27	85,33	73,64	-	-	-
Espicula direito (C)	0,50	0,82	0,68	-	-	-
% Ducto Ejaculador	49,09	87,90	72,94	-	-	-
No.de papilas pré-anais	22	34	25,33	-	-	-

C = Comprimento

L = Largura

A = Altura - medida tomada em relação a extremidade anterior.

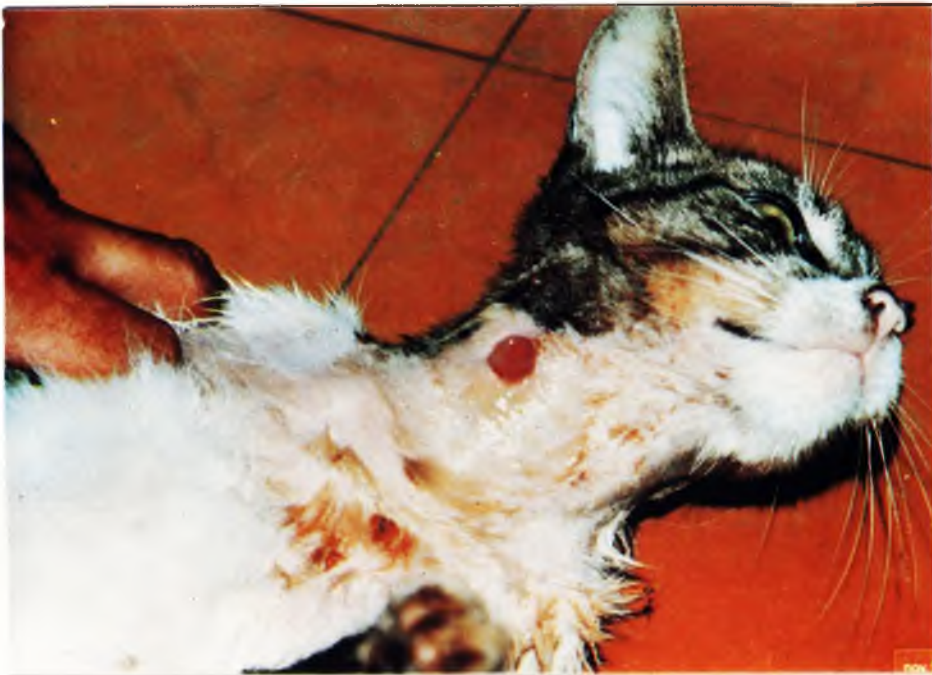

FIGURA 1 – Gato com abscesso fistulado purulento no pescoço

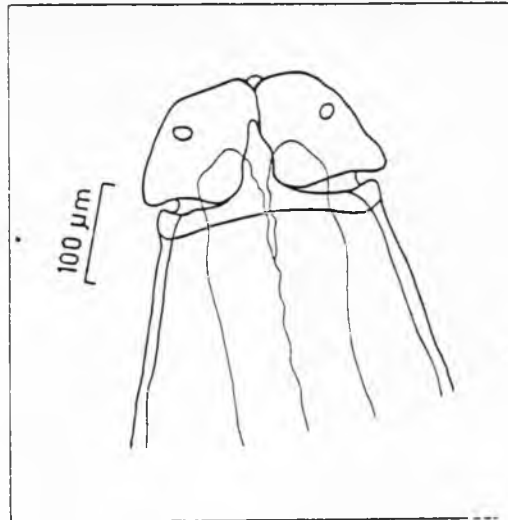


FIGURA 2 — *Lagochilascaris major*. Extremidade cefálica, mostrando projeção dos lábios para além do colar interlabial.

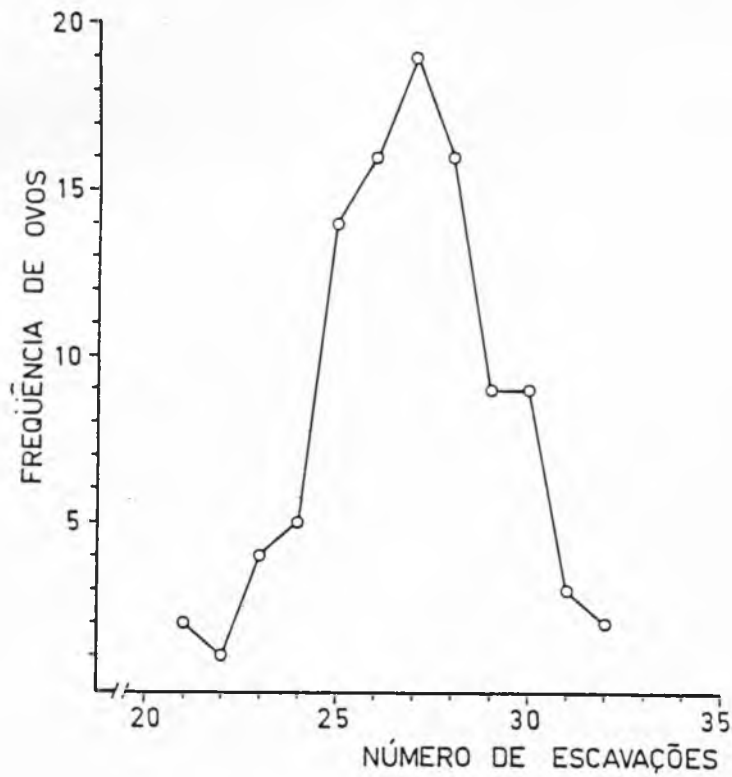


FIGURA 3 — *Lagochilascaris major*. Frequência de ovos em função do número de escavações de sua superfície externa.

REFERENCIAS BIBLIOGRAFICAS

- 1 - AMATO, J.F.R.; GRISI, L.; PIMENTEL NETO, M.; CHAMAL, G.; CHAMAL, J. Os primeiros dois casos de abscessos parasitários causados por *Lagochilascaris major* Leiper, 1909 em *Felis domestica* L. (Nematoda, Ascaridiidae). In: CONGRESSO BRASILEIRO DE PARASITOLOGIA, 7., Porto Alegre, 1982. Resumos. p.71.
- 2 - BOWMAN, D.D.; SMITH, J.L.; LITTLE, M.D. *Lagochilascaris sprenti* sp.n. (Nematoda-Ascarididae) from the opossum *Didephis virginiana* (Marsupialia: Didelphidae). J. Parasitol., 69:754-760, 1983.
- 3 - DURETTE, M.C. Remarques sur les anomalies du genre *Lagochilascaris*. Bull. Soc. Path. exot., 2:129-133, 1963.
- 4 - ROMERO, J.R. & LED, J.E. Nuevo caso de *Lagochilascaris major* (Leiper, 1910) en la Republica Argentina parasitando al gato (*Felis catus domesticus*). Zbl. Vet.-Med. B., 32:575-582, 1985.
- 5 - SPRENT, J.F.A. Speciation and development in the genus *Lagochilascaris*. Parasitology, 62:71-102, 1971.
- 6 - SPRENT, J.F.A. A note on *Lagochilascaris* from the cat in Argentina. Parasitology, 63:45-48, 1971.
- 7 - VIDOTTO, O.; ARAUJO, P.; ARTIGAS P.T.; REIS, A.C.F.; VIOTTI N.M.A.; PEREIRA, E.C.P. YAMAMURA, M.H. Caso de Lagoquilia cariouse minor em cão. In: CONGRESSO BRASILEIRO DE PARASITOLOGIA, 7., Porto Alegre, 1982. Resumos. p.76.

Recebido para publicação em 06/10/87
Aprovado para publicação em 02/06/88