

NOTAS E INFORMAÇÕES
NOTES AND INFORMATION

PATOGENICIDADE ATRIBUÍDA
A *PSEUDOMONAS FLUORESCENS*
EM TRUTAS ARCO-IRIS
(*SALMO GAIRDNERI RICHARDSON*)

GLENIO CAVALCANTI DE BARROS
Prof. Adjunto
Universidade Fed.Rural do R.J.

MARIA DA C. ESTELLITA VIANNI
Prof. Assistente
Universidade Fed.Rural do R.J.

YOLANDA AZEVEDO NOGUEIRA
Prof. Adjunta
Universidade Fed.Rural do R.J.

INTRODUÇÃO

As bactérias patogênicas para peixes, podem ser classificadas, segundo RIBELIN & MIGAKI, 5 (1975), considerando-se apenas dois aspectos: suas características morfotintoriais e os tipos de lesões e respostas que os tecidos atingidos apresentam.

Pseudomonas fluorescens, segundo BULLOCK, 2 (1965); BULLOCK et alii, 3 (1965) e GRIFFIN, 4 (1952) é o agente etiológico da septicemia hemorrágica em peixes. A referida bactéria pertence à família Pseudomonadaceae, apresenta-se como bastonetes retos e curvos medindo 0,3 a 0,5 x 1,0 a 1,8 micra, são aeróbias e segundo BREED et alii, 1 (1957) apresenta entre outras a capacidade de produzir pigmento fluorescente amarelo-esverdeado. Normalmente, encontra-se na água, no solo e em alimentos deteriorados.

SHAPERCLAUSS, 8 (1926) descreveu inicialmente o processo infeccioso e posteriormente, outros pesquisadores, entre eles ROBERTS & SHEPHERD, 7 (1974); RIBELIN & MIGAKI, 5 (1975) e ROBERTS, 6 (1980) consideraram *Pseudomonas fluorescens* como agente da infecção não somente em trutas, mas também em carpas, salmões e enguias.

MATERIAL E METODO

Do criadouro industrial localizado em Silveiras Estado de São Paulo foram coletadas 25 trutas arco-iris, com cerca de 11 meses de idade, pesando entre 200 e 250 gramas e em média com 25 cm de comprimento. Eram criadas em tanques, portanto em regime intensivo. Apresentavam um elevado índice de mortalidade (cerca de mil por dia), tendo sido selecionadas aquela com lesões de pele.

A necrópsia revelou, macroscopicamente a presença de vesículas contendo líquido sero-sanguinolento e ulcerações na pele, conforme se verifica na Fig. 1. Na musculatura dorsal, foi evidenciada hemorragia difusa (Fig. 2).

Após a amostragem e imediato encaminhamento ao laboratório para exame, coletou-se em condições de assepsia, material das lesões (líquido e fragmentos de tecido), procedimento utilizado também para o rim, baco e fígado. Isoladamente esses fragmentos foram inoculados em caldo peptonado a 0,1%. Após incubação a 25°C durante 48 horas, as culturas foram repicadas em agar sangue, agar Baird Parker (Merck) e TSA (Trypticase Soy Agar) da GIBCO e a partir daí foram realizados os seguintes testes bioquímicos, seguindo as recomendações de BREED et alii, 1 (1957): "litmus milk", indol, redução de nitrato, produção de ácido a partir de glicose e liquefação do soro de sangue e produção de pigmento fluorescente. Em paralelo aos testes bacte-

BARROS, G.C.; VIANNI, M.C.E.; NOGUEIRA, Y.A.
Patogenicidade atribuída a *Pseudomonas fluorescens* em trutas arco-iris (*Salmo gairdneri* Richardson). Rev.Fac.Med.vet.Zootec. Univ.S.Paulo, 23(2):167-173,1986.

RESUMO: Atribui-se a *Pseudomonas fluorescens* patogenicidade para trutas arco-iris (*Salmo gairdneri* Richardson). A bactéria foi isolada de vesículas, úlceras cutâneas e vísceras de trutas criadas em tanques (criação industrial do Estado de São Paulo). Procedeu-se ao isolamento e a identificação em meios próprios e através de testes morfo-tintoriais e bioquímicos. Paralelamente foi realizado estudo histopatológico que correspondeu àquele descrito na literatura especializada.

UNITERMOS: Peixes; Bacteriologia, trutas; *Pseudomonas fluorescens*

riológicos, fragmentos do mesmo material foram colocados em formol, a 10% e processados para estudo histopatológico pelo método da nematoxilina - eosina (H.E.).

RESULTADOS

Do material inoculado em caldo peptonado a 0,1%, foram obtidas culturas que se caracterizavam macroscopicamente pelo anel amarelo-esverdeado na superfície e odor de amônia. Repicadas nos meios citados, um maior crescimento foi observado em TSA onde as colônias se apresentaram redondas, pequenas, brilhantes e discretamente pigmentadas. Realizado o método de Gram, constatou-se que eram culturas puras de bastonetes curtos e Gram negativos.

Os testes bioquímicos realizados permitiram concluir que se tratava de *Pseudomonas fluorescens* através dos seguintes resultados: 'litmus milk' não coagula, tornando-se alcalino; catalase positivo; não produz indol; reduz nitrato a nitrito e amônia; produz ácido a partir de glucose em meio Bacto DF Basal (DIFCO), liquefaz o soro sanguíneo e produziu pigmento fluorescente em Bacto *Pseudomonas* F. Agar (DIFCO).

O exame histopatológico do rim revelou que os vasos interlobulares mostravam-se acentuadamente dilatados e ingurgitados, as células epiteliais dos túbulos uriníferos se encontravam em início de degeneração além de necrose. O estroma, células macrofágicas repletas de pigmento melânico, comprovado pela DOPA reação (Fig. 3). O baço apresentava necrose de elementos hematopoiéticos e presença excessiva de focos de melanina localizados no parênquima e interior dos macrófagos (Fig. 4). No fígado ficou evidenciada uma dilatação de sinusoides, necrose de hepatócitos e depósito

de melanina no espaço porto-biliar (Fig.5). Nos fragmentos de pele, verificou-se erosão e descamação do epitélio de revestimento com edema da derme. O tecido muscular apresentou áreas com degeneração e necrose, além da presença de melanina entre os grupos de fibras musculares (Fig. 6).

DISCUSSÃO

Com relação à septicemia hemorrágica de peixes, a histopatologia descrita por ROBERTS, 6 (1980) indica alterações na pele e nos tecidos hematopoiéticos, com lesões primariamente intersticiais no baço e no rim, representadas por grânulos nos macrófagos. Tais alterações são concordantes com aquelas observadas no presente trabalho.

BARROS, G.C.; VIANNI, M.C.E.; NOGUEIRA, Y.A.
Pathogenicity of *Pseudomonas fluorescens* in rainbow trouts (*Salmo gairdneri* Richardson).
Rev.Fac.Med.vet.Zootec.Univ.S.Paulo, 23(2): 167-173, 1986.

SUMMARY: *Pseudomonas fluorescens* is incriminated as the agent causing pathogenicity in hatchery raised rainbow trout (*Salmo gairdneri*) in the State of São Paulo, Brasil. The bacterium was isolated from vesicles, cutaneous ulcers and viscera. The isolation and identification was done in appropriate culture media, through staining reaction, morphological and biochemical tests. The observed histopathology corresponded to that already described for this species in other fish.

UNITERMS: Fish; Bacteriology, rainbow trout; *Pseudomonas fluorescens*



FIGURA 1 – Truta arco-íris apresentando vesículas e ulcerações na pele.

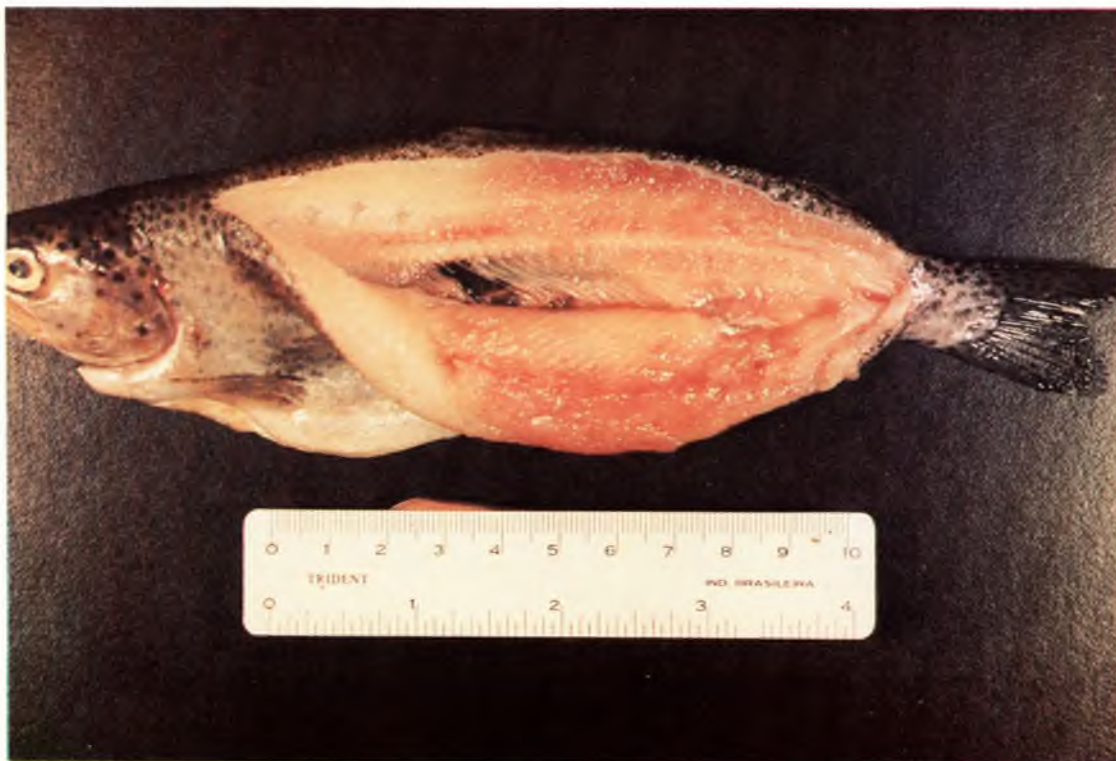

FIGURA 2 – Hemorragia difusa da musculatura dorsal.

REFERÊNCIA

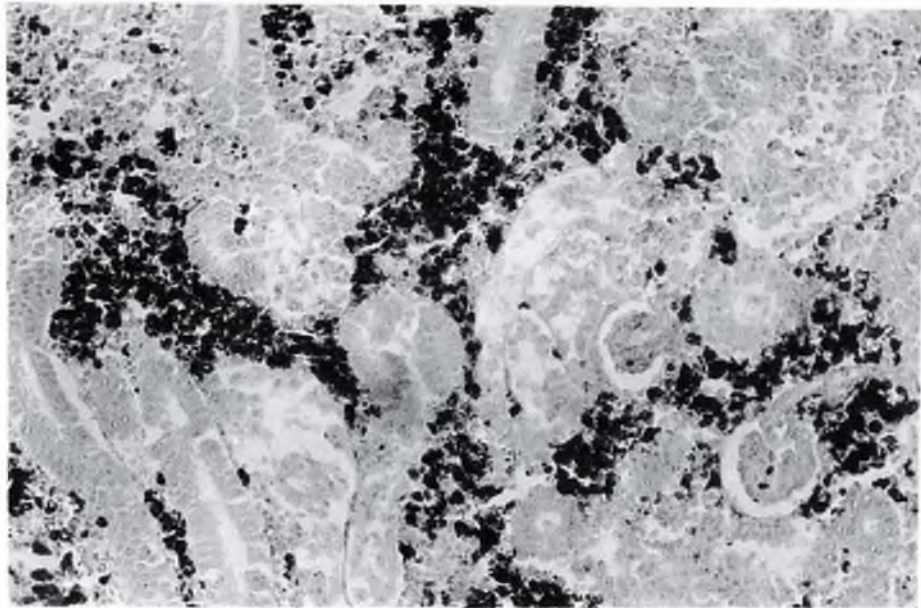


FIGURA 3 – Fotomicrografia do rim, evidenciando degeneração e necrose das células tubulares e intensa pigmentação melânica (H.E. 100 x).

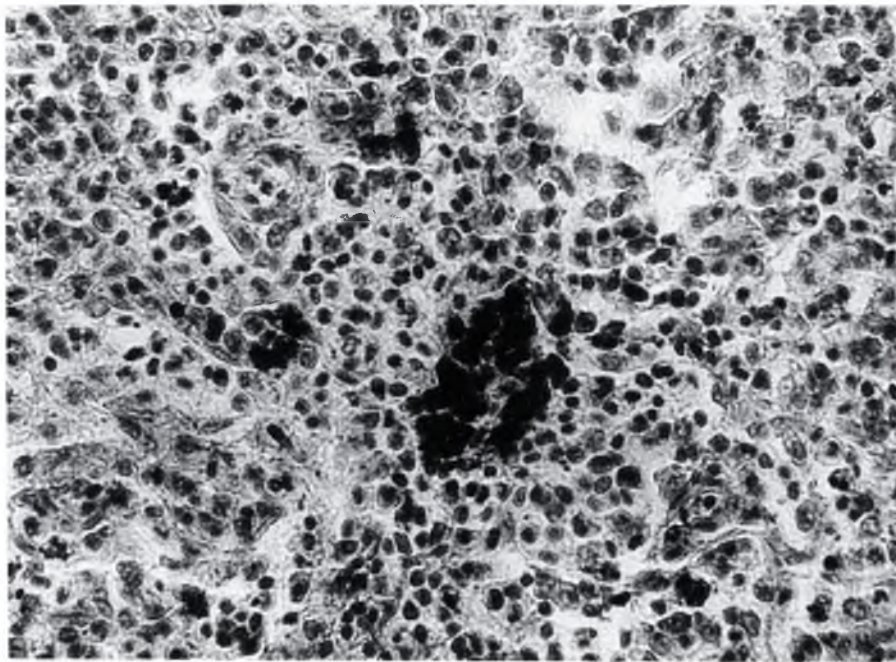


FIGURA 4 – Fotomicrografia do baço, mostrando necrose de elementos hematopoiéticos e focos de melanose (H.E. 200 x).

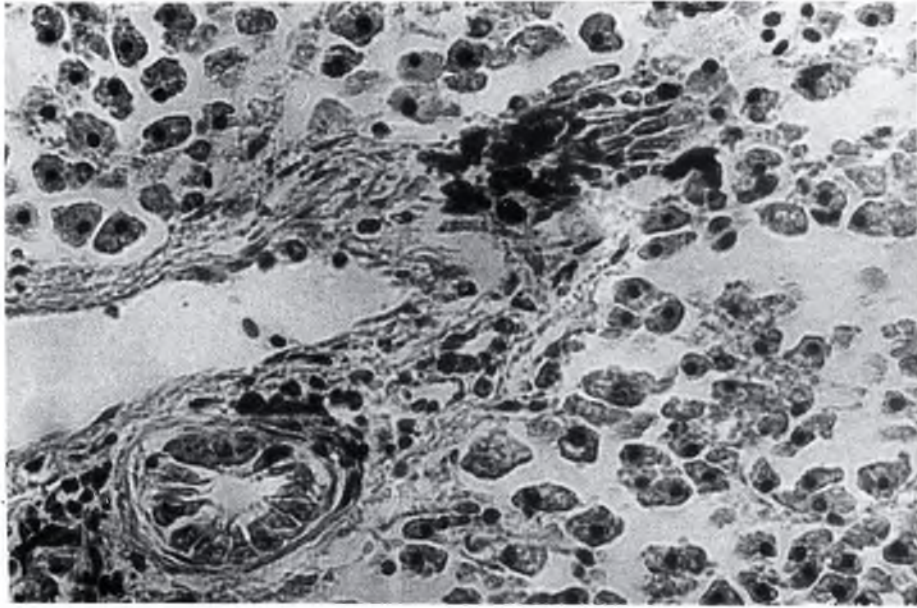

FIGURA 5 – Fotomicrografia do fígado onde se observa necrose de hepatócitos, dilatação dos sinusóides e presença de melanina no espaço porto-biliar (H.E. 200 x).




FIGURA 6 – Fotomicrografia da pele com severo edema da derme e presença de melanina margeando a superfície muscular (H.E. 100 x).

REFERENCIAS BIBLIOGRAFICAS

- 1 - BREED, R.S.; MURRAY, E.G.D.; SMITH, M.R. Bergey's manual of determinative bacteriology. 7.ed. Baltimore, Williams & Wilkins, 1957.
- 2 - BULLOCK, G.L. Characteristics and patogenicity of capsulated *Pseudomonas* isolated from goldfish. *Appl. Microbiol.*, 13:90-92. 1965.
- 3 - BULLOCK, G.L.; SNIESKO, S.F.; DUNBAR, C.E. Characteristics and identification of exudative pseudomonads isolated from diseased fish. *J. gen. Microbiol.*, 38:1. 1985.
- 4 - GRIFFIN, P.J. The nature of bacteria pathogenic to fish. *Trans. Amer. Fish. Sci.*, 88:241. 1952.
- 5 - RIBELIN, W.E. & MIGAKI, G. Fish pathology. Wisconsin University, 1975.
- 6 - ROBERTS, R.J. Fish pathology. Aberdeen, Bailiere Tindall. 1980. p.183-204.
- 7 - ROBERTS, R.J. & SHEPHERD, C.J. Enfermidades de la trucha y del salmón. Zaragoza, Acribia, 1974.
- 8 - SCHAPERCLAUS, W. Bacterium *fluorescens*. Infection und Geschwulstbildungen bei Aalen mit Versuchslucktem Angelhaken. *Z. Fisch.*, 24:157. 1926.

Recebido para publicação em 11/12/1985
 Aprovado para publicação em 25/06/1986
 Impresso em 12/86