

## NOTAS E INFORMAÇÕES

## NOTES AND INFORMATION

## DIROFILARIA IMMITIS: OCORRÊNCIA NA CÂMARA ANTERIOR DO GLOBO OCULAR DE CANIS FAMILIARIS

MARCELO DE CAMPOS PEREIRA

Professor Assistente

Instituto de Ciências Biomédicas da USP

MARIA SHIRLEY PIZOLATO OBA

Professor Assistente Doutor

Instituto de Ciências Biomédicas da USP

ARLETE DELL'PORTO

Professor Assistente

Instituto de Ciências Biomédicas da USP

JAIME ROIZENBLATT

Médico – Setor de Oftalmologia

Hospital das Clínicas da Faculdade de Medicina da USP

MARCOS MALTA MIGLIANO

Médico Veterinário

CARLA ALICE BERL

Médico Veterinário

LUIS LEON CYON

Médico Veterinário

PEREIRA, M.C.; OBA, M.S.P.; DELL'PORTO, A.; ROIZENBLATT, J.; MIGLIANO, M.M.; BERL, C.A.; CYON, L.L. *Dirofilaria immitis*: ocorrência na câmara anterior do globo ocular de *Canis familiaris*. *Rev.Fac.Med.vet.Zootec.Univ.S.Paulo*, 19(1): 101-106, 1982.

**RESUMO:** Objetiva-se assinalar pela primeira vez no Brasil a presença de *Dirofilaria immitis* na câmara anterior do globo ocular de cão doméstico.

**UNITERMOS:** *Dirofilaria immitis*, globo ocular\* ; Dirofilaríase, cães\*

## INTRODUÇÃO

Apesar de cão doméstico constituir-se no principal hospedeiro para *Dirofilaria immitis*, filarídeo parasita habitual de ventrículo cardíaco direito e de artéria pulmonar, outros animais, domésticos ou não, podem comportar-se como hospedeiros, entre os quais o gato, a raposa, o coiote, o lobo, o furão, o dingo, o tigre, o rato almiscarado, o cavalo, o chipanzé, o orangotango, o gibão, o leão marinho e a foca (LEVINE<sup>12</sup>).

A literatura registra vários casos de dirofilariose pulmonar no homem (DASHIELL<sup>5</sup>; ROBINSON e cols<sup>20</sup>; MERRILL e cols<sup>16</sup>), o que leva, por certo, os pesquisadores a considerá-la como zoonose emergente (ROBINSON e cols<sup>20</sup>).

A localização errática de formas adultas de *D. immitis* no cão, tem sido assinalada por diversos autores (PINTO e LUZ<sup>17</sup>; PINTO<sup>18</sup>; SCHNELLE e JONES<sup>21</sup>; TURK e cols<sup>26</sup>; TAJUCHI e cols<sup>24</sup>; ABBOTT<sup>1</sup>; BISTNER e SCHEIRR<sup>3</sup>; LIU e cols<sup>13</sup>; SLONKA e cols<sup>22</sup>; LEVINE<sup>12</sup>), em regiões anatômicas tais como vesícula biliar, tecido conjuntivo subcutâneo, ventrículos laterais do cérebro, cavidade peritoneal, bronquíolos; veias cavas cranial anterior e ventral posterior, átrio e ventrículo esquerdo, átrio direito, arco aórtico, aorta torácica e abdominal, artérias ilíaca, femoral, poplítea e testicular.

Segundo RAILLIET e HENRY<sup>19</sup>, a primeira referência acerca da ocorrência de nematódeo no globo ocular de cão doméstico foi a de Gescheidt, no ano de 1833, que descreveu a presença de filarídeo, por ele denominado de *Filaria oculi canini*. Posteriormente, RAILLIET e HENRY<sup>19</sup>, ao elaborarem estudos a respeito da presença de parasitas no globo ocular do cão, assinalam a presença de nematódeos pertencentes aos gêneros *Thelazia* e *Angiostrongylus*.

A primeira contribuição ao estudo da ocorrência de *D. immitis* no globo ocular de cão doméstico deve-se ao trabalho de ALICATA e MORRISON<sup>2</sup> no Havaí, tendo esta localização errática do parasita já sido registrada em alguns países do mundo, entre os quais Estados Unidos (SCHNELLE e JONES<sup>21</sup>; BRIGHTMAN e cols<sup>4</sup>; EBERHARD e cols<sup>8</sup>; THORNTON<sup>25</sup>; GUTERBOCK e cols<sup>9</sup>), Austrália (LAVERS e cols<sup>10</sup>; SPRATT e cols<sup>23</sup>) e Japão (MALHASHI e cols<sup>15</sup>).

## APRESENTAÇÃO DO CASO

Recebemos para exame o cão de raça Pastor Alemão, fêmea, com dois anos e meio de idade, procedente de Ubatuba, que apresentava opacidade de córnea do olho esquerdo. O exame, com auxílio de oftalmoscópio, revelou a presença de parasita que apresentava movimentos serpenteantes, ocupando a câmara anterior do globo ocular (Fig. 1).

Inicialmente optou-se pelo tratamento quimioterápico à base de thiacetarsamida (CAPARSOLATE – Abbott),

sem resultados satisfatórios. Posteriormente, decidiu-se pelo tratamento cirúrgico, com incisão da córnea e retirada de nematódeo filiforme, medindo 84,0 mm de comprimento por 0,36 mm de largura. Foram efetuados exames de sangue, com resultados negativos para a presença de microfilárias.

Uma vez que o único exemplar por nós recolhido, fêmea jovem, teve a extremidade posterior dilacerada durante o ato cirúrgico, alinhamos abaixo as características morfológicas de extremidade anterior, representativas para o gênero *Dirofilaria*, segundo descrições de LÓPEZ-NEYRA<sup>14</sup>, YAMAGUTI<sup>27</sup> e de LEVINE<sup>12</sup>.

Gênero *Dirofilaria* – Espécimens com boca desprovida de lábios. Presença de papilas cefálicas. Esôfago dividido indistintamente em duas regiões, anterior muscular e posterior glandular; algumas vezes apresenta-se como se fosse indiviso. Fêmea com localização da abertura genital posterior e próxima à extremidade esofágica (Fig. 2).

## RESULTADO E DISCUSSÃO

Dentre as oito espécies pertencentes ao gênero *Dirofilaria* encontradas no Brasil (YAMAGUTI<sup>27</sup>), apenas *Dirofi-*

*laria repens* e *D. immitis* foram observadas parasitando cão doméstico (LENT e TEIXEIRA DE FREITAS<sup>11</sup>).

DESPORTES<sup>6</sup>, ao redescrever a extremidade anterior de *D. immitis*, assinala a presença de dez papilas: “oito submedianas e duas laterais”. A expressão submediana parece-nos algo imprecisa, razão pela qual juntamos a Figura 3 para que o leitor tenha melhor imagem de sua disposição topográfica.

Estudos realizados por DESPORTES<sup>7</sup>, em relação a *D. repens*, revelaram a presença de oito papilas submedianas e de dois órgãos laterais denominados “anfides”, o que torna possível o diagnóstico diferencial entre *D. repens* e *D. immitis* pela extremidade anterior.

## CONCLUSÃO

Com base nos estudos morfológicos por nós realizados e nos trabalhos supracitados, concluímos tratar-se de *D. immitis*, localizada erradicamente na câmara anterior do globo ocular de cão doméstico.

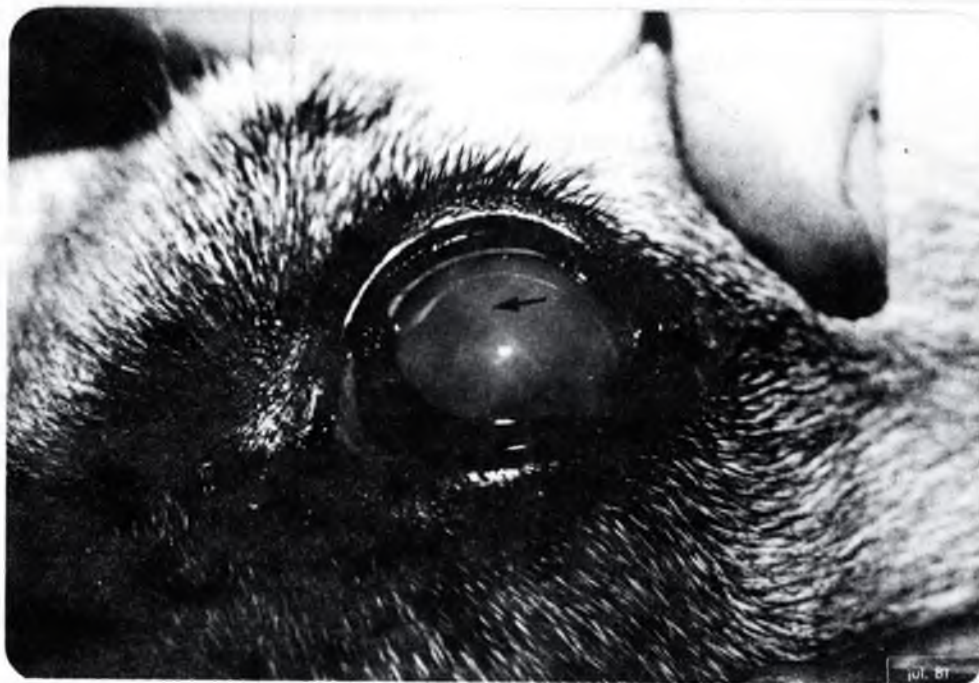

Fig. 1 – Forma jovem de *D. immitis* localizada na câmara anterior do globo ocular.

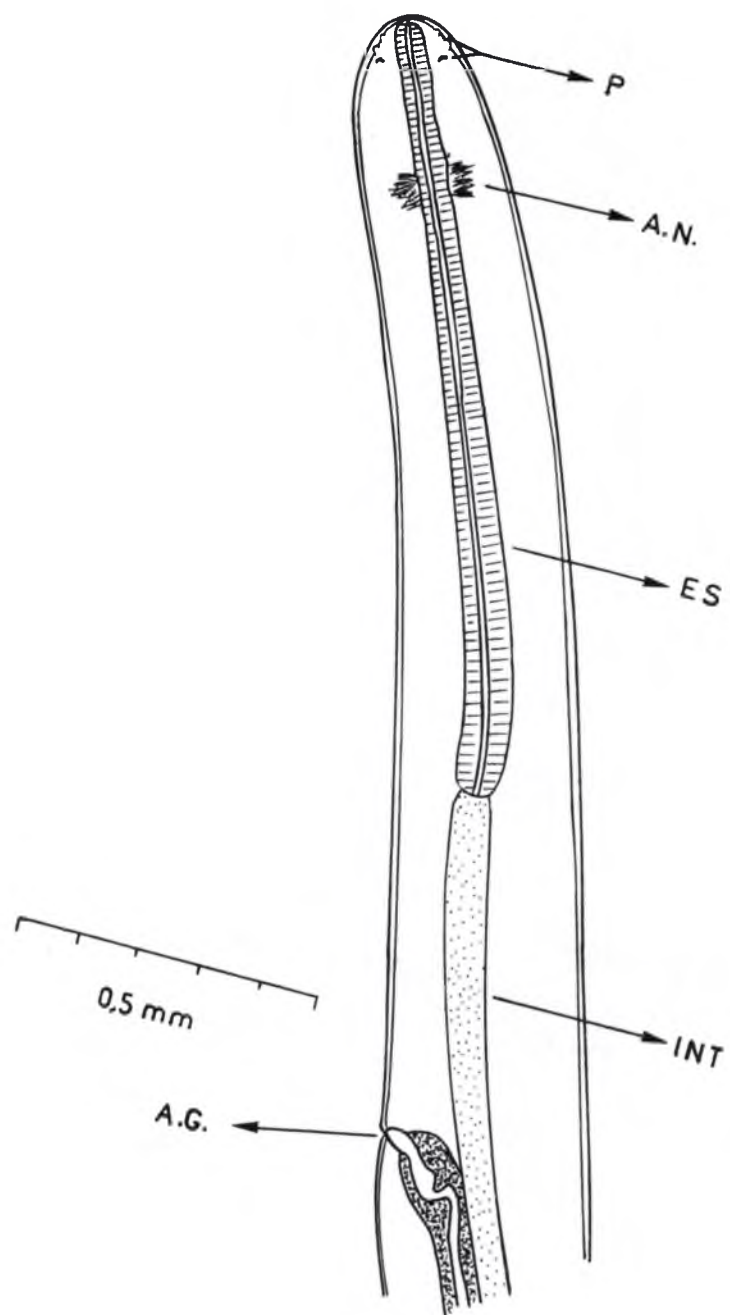


Fig. 2 – Extremidade anterior de *D. immitis*.

- P – Papilas
- A.N. – Anel nervoso
- ES – Esôfago
- INT – Intestino
- A.G. – Abertura genital

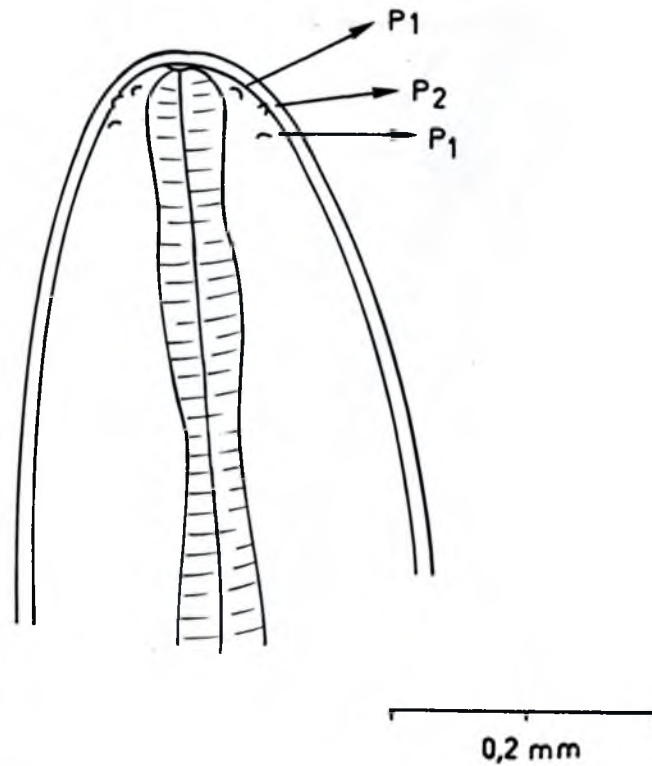


Fig. 3 – Disposição topográfica das papilas de *D. immitis*.

P1 – Papilas submedianas  
P2 – Papila lateral

PEREIRA, M.C.; OBA, M.S.P.; DELL'PORTO, A.; ROIZENBLATT, J.; MIGLIANO, M.M.; BERL, C.A.; CYON, L.L. *Dirofilaria immitis*: occurrence in the ocular anterior chamber of *Canis familiaris*. *Rev.Fac.Med.vet.Zootec.Univ.S.Paulo*, 19(1): 101-106, 1982.

SUMMARY: This paper presents the first finding of *Dirofilaria immitis* parasiting the anterior chamber of a dog's eye in Brazil.

UNITERMS: *Dirofilaria immitis*, eye\*; *Dirofilariasis*, dog\*

REFERÊNCIAS BIBLIOGRÁFICAS

- 1 – ABBOTT, P.K. *Dirofilaria immitis* in the peritoneal cavity. *Aust.vet.J.*, 37:467, 1961.
- 2 – ALICATA, J.E. & MORRISON, R.H. A note on the occurrence of the heartworm, *Dirofilaria immitis*, in the eye of a dog. *N.Amer.Vet.*, 17(11):41-2, 1936.
- 3 – BISTNER, S. & SHEIRR, B. Aberrant location of *Dirofilaria immitis*. *Vet.Med. small Anim.Clin.*, 65:867-70, 1970.
- 4 – BRIGHTMAN, A.H.; HELPER, L.C.; TODD JR., K. S. Heartworm in the anterior chamber of a dog's eye. *Vet.Med. small Anim.Clin.*, 72:1021-3, 1977.
- 5 – DASHIELL, G.F. A case of dirofilariasis involving the lung. *Amer.J.trop.Med.*, 10:37-9, 1961.
- 6 – DESPORTES, C. Nouvelle description de l'extrémité céphalique de l'adulte de *Dirofilaria immitis* (Leidy, 1856). *Ann.Parasit.hum.comp.*, 17: 405-14, 1940.
- 7 – DESPORTES, C. *Dirofilaria repens* Railliet e Henry, 1911 possède dix papilles céphaliques: huit sub-médianes et deux amphides. *Ann.Parasit.hum.comp.*, 18(4/6):192-7, 1941.
- 8 – EBERHARD, M.L.; DALY, J.J.; WEINSTEIN, S.; FARRIS, H.E. *Dirofilaria immitis* from the eye of a dog in Arkansas. *J.Parasit.*, 63:978, 1977.
- 9 – GUTERBOCK, W.M.; VESTRE, W.A.; TODD JR., K.S. Ocular dirofilariasis in the dog. *Mod.vet.Pract.*, 62:45-7, 1981.
- 10 – LAVERS, D.W.; SPRATT, D.M.; THOMAS, C. *Dirofilaria immitis* from the eye of a dog. *Aust.vet.J.*, 45:284-6, 1969.
- 11 – LENT, H. & TEIXEIRA DE FREITAS, J.F. *Dirofilariose sub-cutânea dos cães no Brasil*. *Mem. Inst. Oswaldo Cruz*, 32:443-8, 1937.
- 12 – LEVINE, N.D. *Nematode parasites of domestic animals and of man*. 2.ed. Minneapolis, Burgess Publishing Company, 1980.
- 13 – LIU, S.K.; DAS, K.M.; TASHJIAN, R.J. Adult *Dirofilaria immitis* in the arterial system of a dog. *J.Amer.vet.med.Assoc.*, 156:600-5, 1970.
- 14 – LÓPEZ-NEYRA, C.R. Revision de la superfamilia Filarioidea (Weinland, 1858). *Rev.iber.Parasit.*, 16:3-212, 1956.
- 15 – MALHASHI, M.; KIYOOKA, T.; HARA, M.; TANIGUCHI, M. *Dirofilaria immitis* from the eye of a dog. *J. Tokyo Soc.Vet.Zootec.Sci.*, 23:56-60, 1976.
- 16 – MERRILL, J.R.; OTIS, J.; LOGAN, W.D.; DAVIS, M.B. The dog heartworm (*Dirofilaria immitis*) in man. An epidemic pending or in progress? *J.Amer.med.Assoc.*, 243:1066-8, 1980.
- 17 – PINTO, C. & LUZ, A. *Dirofilaria immitis* na vesícula biliar de *Canis familiaris*. *O Campo*, 7(83): 36, 1936.
- 18 – PINTO, C. *Zoo-parasitos de interesse médico e veterinário*. Rio de Janeiro, Pimenta de Mello, 1938.
- 19 – RAILLIET, A. & HENRY, A. Contribution à l'étude des nématodes parasites de l'oeil du chien. *Bull.Soc.cent.Méd.Vét.*, 67:209-15, 1913.
- 20 – ROBINSON, N.B.; CHAVEZ, C.M.; CONN, J.H. Pulmonary dirofilariasis in man: A case report and review of the literature. *J.thorac.cardio-vasc.Surg.*, 74:403-8, 1977.
- 21 – SCHNELLE, G.B. & JONES, T.C. *Dirofilaria immitis* in the eye and in an interdigital cyst. *J. Amer.vet.med.Assoc.*, 107(820):14-5, 1945.
- 22 – SLONKA, G.F.; CASTLEMAN, W.; KRUM, S. Adult heartworms in arteries and veins of a dog. *J.Amer.vet.med.Assoc.*, 170:717-9, 1977.
- 23 – SPRATT, D.M.; MALLETT, G.; DERRINGTON, P. C.; THOMAS, C. Male *Dirofilaria immitis* from the eye of a dog. *Aust.vet.J.*, 47:124, 1971.
- 24 – TAJUCHI, M.; TAKEHARA, B.; URIU, I. A case report on a dog with aberrant *Dirofilaria immitis* in the lateral ventricles of its brain. *J.Jap.vet.med.Assoc.*, 12:430-2, 1959.
- 25 – THORNTON, J.G. Heartworm invasion of the canine eye. *Mod.vet.Pract.*, 59:373-4, 1978.
- 26 – TURK, R.D.; GAAFAR, S.M.; LYND, F.T. A note on the occurrence of the nematodes *Dirofilaria*

106 PEREIRA, M.C.; OBA, M.S.P.; DELL'PORTO, A.; ROIZENBLATT, J.; MIGLIANO, M.M.; BERL, C.A.; CYON, L.L.

*immitis* and *Ancylostoma braziliense* in unusual locations. *J.Amer.vet.med.Assoc.*, 129: 425, 1956.

27 - YAMAGUTI, S. Classification of nematodes. V. Nematodes of mammals. In: -- *Systema hel-*

*minthum*. *The nematodes of vertebrates*. New York, Interscience Publishers, 1961. v.3, p. 661.

Recebido para publicação em: 18-07-81.  
Aprovado para publicação em: 01-06-82.