

Rev. Fac. Med. vet. Zootec. Univ. S. Paulo,
13(2):349-66, 1976.

EFEITOS SOBRE A MORFOLOGIA ESPERMÁTICA DE COELHOS SUBMETIDOS A IRRADIAÇÕES

Valquíria Hyppolito BARNABE *
Renato Campanarut BARNABE **
Veronica Rapp de ESTON ***
Raul Gastão MUCCIOLO *

RFMV-A/27

BARNABE, V. H.; BARNABE, R. C.; ESTON, V. R. DE; MUCCIOLO, R. G. *Efeitos sobre a morfologia espermática de coelhos submetidos a irradiações.* Rev. Fac. Med. vet. Zootec. Univ. S. Paulo, 13(2):349-66, 1976.

RESUMO: Foi estudada a morfologia espermática de 40 coelhos adultos, da raça Branco da Nova Zelândia, separados em 4 lotes de 10 animais cada, sendo 1 testemunha e os 3 restantes irradiados com dose única de 50, 200 e 600 rads respectivamente.

A fonte de irradiação foi um acelerador linear de 4 MeV.

Os exames das amostras de sêmen foram efetuados antes da irradiação e nos períodos subsequentes de 7 horas, 3 dias, 1, 2, 4, 8 e 12 semanas. Foram examinadas 482 lâminas, sendo 241 preparadas pelo método de coloração de Williams e 241 estudadas em microscopia de contraste de fase.

Pela contagem, em cada preparação, de 200 células espermáticas entre normais e anormais, atingimos o número de 96.400, cujas médias e desvios padrões são apresentados nas tabelas 1 e 2.

As porcentagens médias representativas dos resultados encontrados foram expressas nos gráficos 2 e 3.

Na Tabela 3 consideramos as porcentagens máximas e épocas de ocorrência das anormalidades morfológicas dos coelhos testemunhas e dos submetidos às irradiações.

Os dados encontrados revelaram que a morfologia espermática é tanto mais afetada quanto maiores forem as doses de raios X utilizadas.

UNITERMOS: Raios X*, Morfologia espermática*, Coelhos*.

* Professor Assistente Doutor.

** Professor Livre Docente.

Departamento de Cirurgia e Obstetrícia da Faculdade de Medicina Veterinária e Zootecnia da USP.

*** Professor Livre Docente.

Centro de Medicina Nuclear da Faculdade de Medicina da USP.

INTRODUÇÃO E LITERATURA

O estudo da morfologia espermiática tem despertado a atenção de pesquisadores devido a sua implicação com os problemas relacionados à fertilidade.

Deste modo, são encontrados na literatura, inúmeros trabalhos voltados para a interpretação de fatores externos que, eventualmente, agindo sobre o organismo animal, influem, direta ou indiretamente, sobre a espermatogênese, resultando na emissão de espermatozoides morfologicamente anormais.

Dentre estes fatores, o mais estudado tem sido a temperatura ambiente, verificando-se que a espermatogênese pode sofrer retardadamente ou mesmo ser completamente inibida devido às variações estacionais.

Outras pesquisas têm se conduzido para o estudo das irradiações gama e X, visando conhecer seus efeitos sobre a capacidade germinativa dos testículos, sem contudo, esclarecer a ação destes agentes sobre a morfologia dos espermatozoides. ESCHENBRENNER e MILLER⁵ (1954,) assim como FAZYLOV e POMERANTSEVA⁶ (1971) citam que as espermátidas e os espermatozoides são tidos como radioresistentes,, enquanto acreditam que as espermatogônias sejam radiosensíveis.

Apesar das pesquisas já realizadas (BLOOM², 1948), verifica-se que as radiações ionizantes não produzem alterações celulares específicas, sendo a reação dos organismos vivos, extremamente variável, dependendo da espécie, da idade, da sensibilidade individual. Assim, a dose semiletal para irradiação de corpo inteiro em exposição única, no homem, está em torno de 400 rad, em outros mamíferos varia de 100 a 800 rad e em algumas espécies, como certos vírus, pode chegar a 1 milhão de rad.

A maioria dos autores que estudaram especificamente o efeito das radia-

ções sobre as gônadas, o fizeram mediante pesquisas seriadas, acompanhando toda a evolução das células germinativas (ESCHENBRENNER e MILLER⁵, LEONARD⁹ (1970) em camundongos; SHAVER¹⁷ (1953) em ratos imaturos; LORENS e HESTON¹⁰ (1954) em camundongos adultos. Ainda, OAKBERG e DIMINNO¹⁴ (1960) demonstraram que mesmo após irradiação relativamente alta dos testículos, há uma fase inicial de fertilidade em camundongos.

MILLS¹³ (1974), considerando animais de experimentação de um modo geral, declarou que o grau de radiosensibilidade varia de acordo com a sequência do processo de maturação da linha espermatogênica. Afirmou, ainda que o processo de regeneração leva aproximadamente 3 vezes o tempo de uma espermatogênese normal.

O período necessário para se completar o ciclo desde espermatogônia do tipo A até espermatozoide maduro, varia de espécie para espécie, sendo, no coelho, de cerca de 40 dias, cumprindo-se a espermatogênese na proporção de 10 espermatozoides por minuto e por miligrama de tecido testicular, segundo MIES F.¹² (1975).

As anormalidades morfológicas dos espermatozoides de animais expostos a diferentes doses de irradiação foram estudadas em camundongos (OAKBERG e DIMINNO¹⁴, BRUCE e outros³ 1974), em cães (CASARETT⁴, 1964), em touros (GILLETTE e outros⁷ 1964), no homem (MACLEOD e outros¹¹ 1964).

No presente trabalho, objetivamos observar a influência da irradiação de corpo total de coelhos com 3 diferentes doses de raio X, sobre as possíveis modificações morfológicas dos espermatozoides.

MATERIAL E MÉTODOS

Para o presente estudo, utilizamos 40 coelhos adultos, da raça Branco da Nova Zelândia com idade variando de

6 a 10 meses, e peso inicial oscilando de 2750g a 4550g.

Antes da fase experimental os animais permaneceram em observação durante 3 meses, período este em que realizamos exames periódicos de semen, o que permitiu selecionar animais perfeitamente normais quanto ao quadro morfológico.

Para a realização do experimento agrupamos os coelhos ao acaso em 4 lotes, contando cada um, com 10 animais, que foram submetidos aos seguintes tratamentos.

Lote 1 — Irradiação de corpo inteiro com dose única de 50 rad.

Lote 2 — Irradiação de corpo inteiro com dose única de 200 rad.

Lote 3 — Irradiação de corpo inteiro com dose única de 600 rad.

Lote 4 — Testemunha, sem irradiação.

Os diferentes tratamentos foram executados, em 4 animais de cada vez,

sendo um testemunha e os outros 3 pertencentes aos lotes de 50, 200, e 600 rad, constituindo, portanto, um total de 10 grupos, totalizando os 40 coelhos estudados.

Fonte e esquema de irradiação

A — Fonte de irradiação

Utilizamos acelerador linear de 4 MeV de energia, com capacidade para produzir raios X de 4MV.

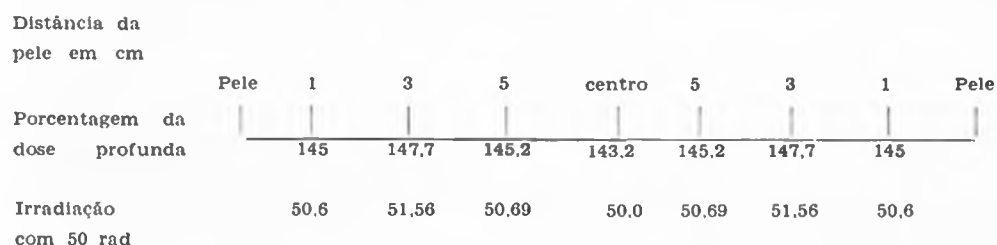
B — Esquema de irradiação

Os animais foram submetidos, individualmente, à irradiação, após serem contidos em caixa de madeira, tipo guilhotina ajustável.

Deste modo, o animal ficava comprimido, formando o seu corpo, um volume esférico aproximadamente.

Procedemos à irradiação em campos paralelos opostos, com 50,0% da dose em cada porta de entrada. Nesta técnica, de acordo com as curvas de isodose, os percentuais de dose profunda variaram de 143,2% a 147,7% para um coelho com 17 cm de diâmetro látero-lateral.

Gráfico



Assim, a homogeneidade obtida em todo o corpo variou ao nível de 5,0%, por exemplo, para irradiação de corpo total com 50 rad, em qualquer ponto do coelho a dose situou-se na faixa de 47,5

a 52,5 rad, exceção feita ao nível da pele a menos de 1cm de profundidade.

A taxa de dose (dose rate) utilizada foi 110 rad por minuto, com variação

* Varian-Clinac 4

do tempo de exposição muito pequena, podendo ser considerada praticamente igual para todas as doses de irradiação.

RELAÇÃO DOSE / TEMPO DE EXPOSIÇÃO

Dose em rad	Tempo de exposição
Lote 1 50	27 segundos
Lote 2 200	109 segs. = 1 minuto e 49 segs.
Lote 3 600	327 segs. = 5 minutos e 27 segs.

Taxa de dose: 110 rad/minuto

A fim de evitar a interferência de outros fatores, tais como o "stress", os coelhos do lote testemunha também foram colocados, durante \pm 5 minutos, nas caixas de irradiação e deixados na câmara do acelerador.

As colheitas de semen foram realizadas utilizando-se o método da vagina artificial, segundo MIES F.^o 12, imediatamente antes do tratamento e, respectivamente, 7 horas, 3 dias, 1,2,4,8, e 12 semanas após as irradiações. Nas mesmas ocasiões, era colhido o semen dos animais mantidos como testemunhas.

Estudo da Morfologia dos Espermatozoides

Os estudos relativos à morfologia dos espermatozoides foram realizados pelos seguintes métodos:

A — Exame de esfregaços corados pelo método de WILLIAMS¹⁸ (1920), modificado por LAGERLOF⁸ (1934), conforme descreve RAO¹⁶ (1971).

B — Exame em microscopia de contraste de fase pelo método do Formol Salino, BARNABE¹ (1975).

Foram examinadas 200 células em cada preparação. Com o método de WILLIAMS, visamos evidenciar possíveis defeitos existentes na cabeça das células espermáticas, espermatozoides abaxiais e subdesenvolvidos, ao passo que com o método do Formol Salino, verificamos

eventuais defeitos na peça intermediária e na cauda dos espermatozoides.

Os exames efetuados totalizaram 482, sendo 241 lâminas coradas pelo método de WILLIAMS e 241 preparações em microscopia de contraste de fase.

O número de células espermáticas examinadas atingiu 96.400. As anormalidades encontradas foram expressas em porcentagem, o que permitiu a elaboração de gráficos.

Para os cálculos estatísticos, utilizamos média aritmética e desvio padrão, segundo PIMENTEL GOMES¹⁵ (1963).

RESULTADOS

O índice de mortalidade dos animais submetidos à radiações acha-se ilustrado no gráfico 1.

Na tabela n.^o 1 estão lançadas as médias e desvios padrões referentes aos espermatozoides normais, bem como das anormalidades morfológicas espermáticas, evidenciadas pelo método de coloração de WILLIAMS.

Essas observações foram efetuadas tanto nos animais controles, como nos irradiados com 50, 200 e 600 rad, respectivamente, antes da irradiação, 7 horas, 3 dias, 1, 2, 4, 8, 12 semanas após.

Na tabela de número 2 encontram-se de maneira semelhante, os dados obtidos das amostras examinadas em microscopia de contraste de fase, pelo método do Formol Salino.

No lote submetido a 600 rad não foi possível, conseguirmos colheitas de semen de nenhum dos animais, 7 horas após a irradiação. A partir de 3 dias, apenas 2 coelhos forneceram material espermático até o final do experimento.

Com base nos resultados apresentados nas tabelas de n.^o 1 e 2, elaboramos

o gráfico 2, que expressa em porcentagens, os espermatozoides normais encontrados em ambos os métodos de análise de acordo com os tratamentos instituídos aos respectivos lotes. Observou-se que para o lote testemunha as porcentagens dos espermatozoides normais nunca foram inferiores a 92% durante todo o experimento.

Nos lotes irradiados com 50 e 200 rad, a porcentagem de espermatozoides normais caiu, já às 7 horas após a irradiação para 84,2% e 76,2% respectivamente. As 3 doses de irradiação provocaram nítidas quedas para 82,1%, 71,5% e 59,1%, 3 dias após. Esta queda foi ainda mais acentuada, isto é, para 78,3%, 58,8% e 49,5%, 4 semanas depois do tratamento, seguida de relativa recuperação na 8.^a semana para 75,5%, 60,5% e 57,6% e nova queda nas amostras de 12 semanas, ou seja, 62,9%, 57,8% e 38,4%.

O gráfico 3, representa as porcentagens das anormalidades espermáticas totais encontradas em lâminas coradas pelo método de WILLIAMS e em preparações à base de formol salino sob microscopia de contraste de fase.

As anormalidades morfológicas dos espermatozoides do lote testemunha nunca excederam a 7,9%. Os grupos irradiados com 50 e 200 rad mostraram aumento de anormalidades para 15,8% e 23,8%, imediatamente 7 horas após a irradiação, aumento este acentuado para 17,9%, 28,5% e 40,9% aos 3 dias nos 3 lotes tratados, o mesmo ocorrendo às 2 semanas com 27,4%, 30,5% e 46,4% de anormalidades, respectivamente, para os animais irradiados com 50, 200 e 600 rad.

Na 4.^a semana, os animais irradiados com 50 rad revelaram ligeira queda na porcentagem de anormalidades (21,7%) enquanto que os tratados com 200 e 600 rad aumentaram para 41,2% e 50,5%.

Esta proporção inverteu-se na 8.^a semana, aumentando para 24,5% nos irradiados

com 50 rad e diminuindo para 39,5% e 42,4% as anormalidades verificadas nos lotes de 200 e 600 rad.

No final do experimento, 12.^a semanas as anormalidades nos 3 níveis de irradiação sofreram nova ascensão, respectivamente, para 37,1%, 42,2% e 61,6%.

Na tabela 3 procuramos particularizar os defeitos morfológicos dos espermatozoides de acordo com a maior incidência, bem como a época de sua ocorrência.

Todos os valores relativos aos animais irradiados com qualquer das doses utilizadas foram sempre superiores aos obtidos dos animais testemunhas e das colheitas praticadas antes dos tratamentos.

(Gráficos 1, 2 e 3 — Tabelas 1, 2 e 3)

DISCUSSÃO

Dos animais irradiados de corpo inteiro com 600 rad, 7 coelhos morreram dentro de 10 dias, sobrevivendo 3 durante os 3 meses do experimento, o que indica que a LD 50/30 encontra-se, provavelmente abaixo de 600 rad.

A formação de espermatozoides normais envolve uma série de fatores que dependem do perfeito sincronismo fisiológico, morfológico e bioquímico. As razões do aparecimento de porcentagens permissíveis de espermatozoides anormais nas ejaculações de reprodutores com fertilidade comprovada ainda encontram-se obscuras. Talvez elas resultem do nível natural de equívocos, que ocorre no processo de diferenciação das células e a irradiação, assim como outros fatores adversos, como por exemplo, a elevação da temperatura testicular, aumentam a frequência destas ocorrências. BRUCE e outros³, sugerem, ainda, que elas possam ser consequências de complemento cromossômico anormal.

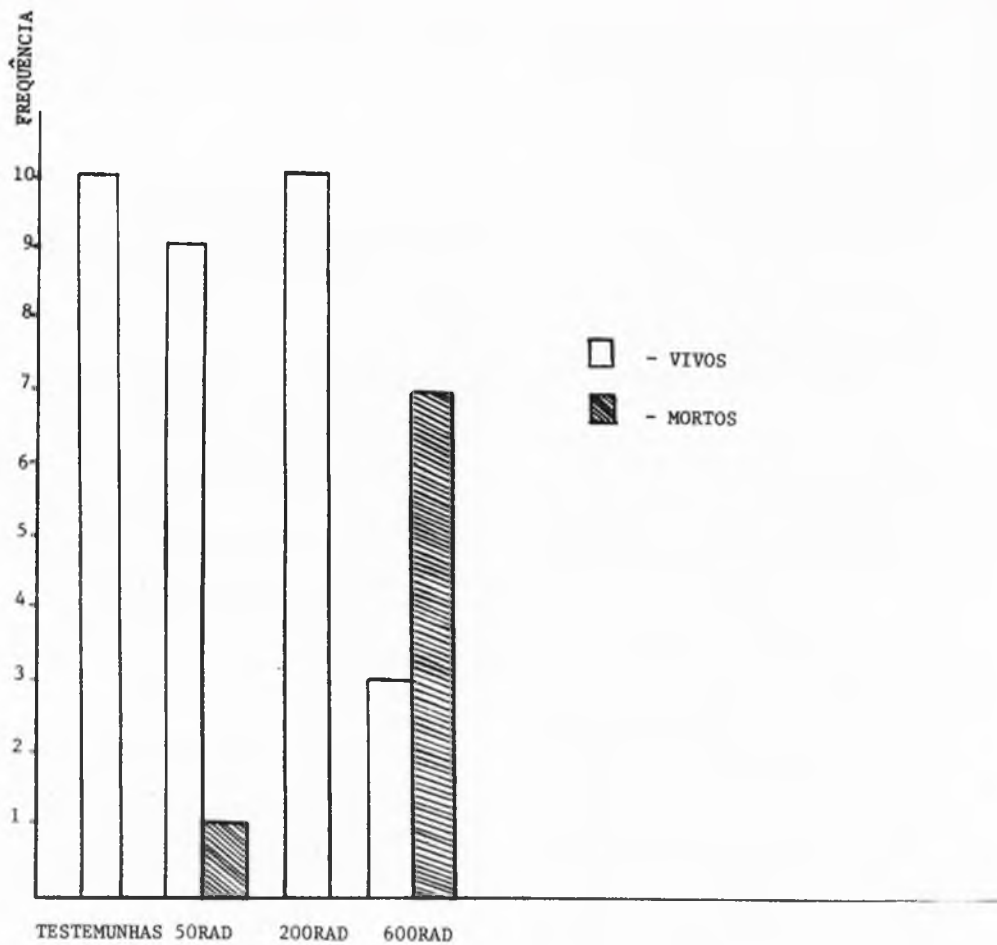


GRÁFICO 1 - Coelhos testemunhas e coelhos submetidos à irradiação de corpo total, segundo as doses de raios X utilizadas e a taxa de mortalidade verificada. São Paulo, 1975.




GRÁFICO 2 - Coelhos (*Oryctolagus cuniculus*) testemunhas e irradiados com doses únicas de 50, 200 e 600 rad. Porcentagens médias de espermatozoides normais verificados pelo Método de coloração de Williams e em microscopia de contraste de fase pelo Método do formol salino. São Paulo, 1975.

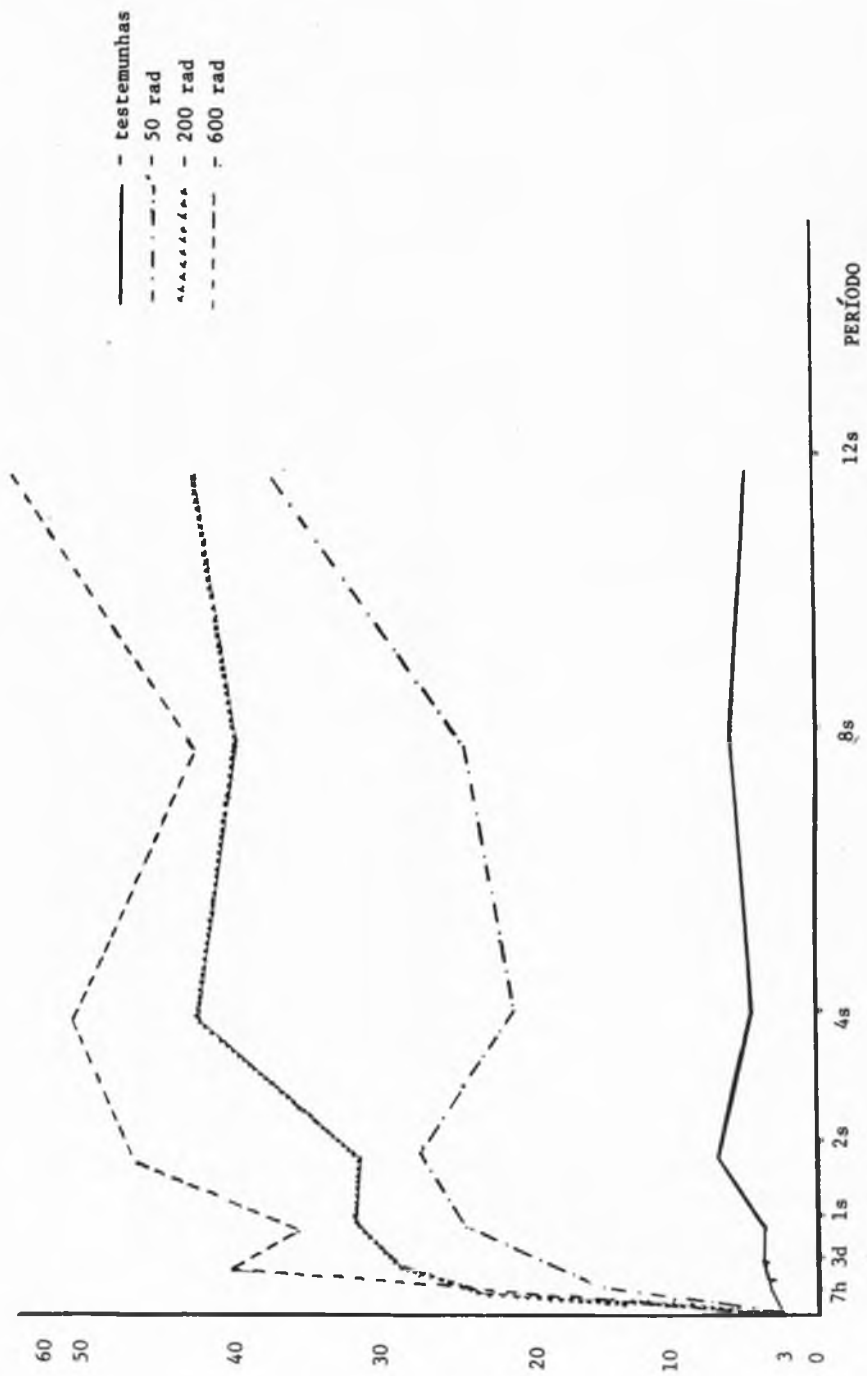


GRÁFICO 3 - Coelhos (*Oryctolagus cuniculus*) testemunhas e irradiados com doses únicas de 50, 200 e 600 rad. Porcentagens médias de anormalidades espermatócicas verificadas pelo Método de coloração de Wilkins e em microscopia de contraste de fase pelo Método de formol salino. São Paulo, 1.975.

Tabela 1 — Médias e desvios padrões de espermatozoides normais e anormais verificados pelo método de coloração de Williams em coelhos submetidos a irradiações e testemunhas. São Paulo, 1975.

Colheitas	Testemunha						50 rad						200 rad						600 rad					
	Normais			Anormais			Normais			Anormais			Normais			Anormais			Normais			Anormais		
	\bar{X}	DP	\bar{X}	DP	\bar{X}	DP	\bar{X}	DP	\bar{X}	DP	\bar{X}	DP	\bar{X}	DP	\bar{X}	DP	\bar{X}	DP	\bar{X}	DP	\bar{X}	DP		
Antes	191,7	3,4	8,3	1,9	189,1	6,5	10,7	2,5	189,2	5,8	10,8	2,7	190,4	5,8	9,6	2,3								
7 horas	190,6	4,3	9,4	2,1	172,8	25,8	27,2	12,0	175,9	12,8	24,1	6,3	—	—	—	—								
3 dias	187,4	4,8	12,6	2,8	174,2	14,0	25,8	5,7	162,4	20,5	37,6	8,1	166,0	2,8	34,0	6,3								
7 dias	186,2	4,7	13,7	3,6	153,8	55,3	46,2	24,9	146,0	56,2	54,0	26,4	147,5	6,4	52,5	10,0								
14 dias	175,9	10,3	24,1	5,6	161,4	13,0	38,6	8,6	153,1	36,2	46,9	18,5	144,5	9,2	55,5	11,0								
28 dias	183,4	7,7	16,5	3,6	155,2	17,8	44,7	9,3	137,5	29,2	62,3	15,9	157,5	21,9	42,5	11,1								
56 dias	178,2	16,7	21,8	4,8	147,2	31,3	52,9	11,0	149,5	15,6	50,5	11,2	131,5	29,0	68,5	15,3								
84 dias	183,1	14,5	16,9	3,8	130,3	66,0	69,7	32,2	126,1	20,8	73,9	14,7	75,0	16,1	200,0	53,3								

Tabela 2 — Médias e desvios padrões de espermatozoides normais e anormais verificados pelo método do formol salino em coelhos submetidos a irradiações e testemunhas. São Paulo, 1975

Colheitas	Testemunha															
	50 rad				200 rad				600 rad							
	Normais		Anormais		Normais		Anormais		Normais		Anormais					
\bar{X}	DP	\bar{X}	DP	\bar{X}	DP	\bar{X}	DP	\bar{X}	DP	\bar{X}	DP					
Antes	193,0	4,1	7,0	1,5	193,7	5,4	6,2	2,4	191,2	8,9	8,8	2,6	190,8	8,2	9,2	2,8
7 horas	192,3	3,5	7,7	1,8	164,1	14,8	35,9	7,5	129,1	52,2	70,9	26,3	—	—	—	—
3 dias	193,6	3,8	6,6	1,6	154,3	17,2	45,7	9,9	123,7	47,0	76,3	27,0	70,5	68,6	129,5	35,3
7 dias	194,8	3,9	5,2	1,7	146,8	18,7	53,2	12,7	126,8	47,5	73,1	21,2	109,5	74,2	90,5	32,7
14 dias	192,3	4,8	7,7	1,9	129,0	47,5	71,0	26,8	105,0	61,5	75,0	27,0	70,0	99,0	130,0	56,1
28 dias	194,7	3,3	5,4	1,3	158,2	14,5	41,7	8,5	97,6	43,4	102,3	22,8	40,5	12,0	159,5	48,5
56 dias	194,0	4,0	6,0	1,6	155,0	11,5	44,9	9,9	92,4	36,6	87,6	18,1	99,0	12,7	99,0	24,3
84 dias	193,4	3,7	6,6	1,6	121,3	68,2	45,4	10,9	105,1	33,7	94,9	17,6	78,5	30,4	121,5	25,1

Tabela 3 — Porcentagens máximas e épocas de ocorrência de anormalidades morfológicas de espermatozoides de coelhos submetidos à irradiações e de testemunhas. São Paulo, 1975

Tipo de anormalidade	L O T E S											
	Testemunha		50 rad		200 rad		600 rad					
	% máxima	Época	% máxima	Época	% máxima	Época	% máxima	Época				
Cabeça estreita	1,7	14 d	2,9	56 d	6,9	28 d	2,7	56 d				
Cabeça estreita na base	1,9	56 d	3,5	28 d	3,2	84 d	9,0	56 d				
Cabeça piriforme	1,4	56 d	3,4	56 d	3,0	84 d	4,2	14 d				
Espermatozoides gigantes	3,6	14 d	20,8	84 d	16,7	7 d	19,0	14 d				
Espermatozoides abaxiais	2,6	28 d	6,5	7 h	4,8	84 d	5,5	28 d				
Defeitos da peça intermediária	0,5	84 d	1,4	14 d	3,2	84 d	4,2	28 d				
Defeitos do acrossoma	0,1	14 d	0,8	14 d	11,2	14 d	50,0	14 d				
Gotas citoplasmáticas proximais	0,5	antes	7,6	7 d	6,3	84 d	19,5	84 d				
Gotas citoplasmáticas distais	0,8	antes	3,2	28 d	9,3	84 d	7,0	3 d				
Caudas curvas	2,4	7 h	13,4	56 d	19,5	84 d	42,5	3 d				
Espermatozoides subdesenvolvidos	0,4	28 d	2,4	56 d	2,3	84 d	17,7	84 d				

Os gráficos 2 e 3 representam muito bem o efeito das irradiações sobre a morfologia espermática.

A inversão das linhas representativas dos resultados conseguidos com os animais irradiados mostra no gráfico 2, a progressiva diminuição de formas espermáticas normais após as irradiações, concomitantemente com o aumento de anormalidades, que se verifica no gráfico 3.

No lote testemunha as porcentagens de espermatozoides normais em ambos os métodos de investigação apresentaram valor mínimo de 92,0% na 2.^a semana e o máximo de 96,2% antes do início do experimento. Estes resultados encontram-se representados no gráfico 2, aproximadamente por uma reta situada bem acima das correspondentes aos lotes irradiados. As porcentagens de espermatozoides anormais do lote testemunha, verificadas no gráfico 3, assumem quase que também uma linha reta, com um valor máximo de 8,0% na 2.^a semana e o mínimo de 3,8% antes do início do experimento.

Os gráficos 2 e 3 elucidam também que quanto maior a dose de irradiação empregada, tanto mais elevadas são as porcentagens de ocorrência de formas espermáticas anormais.

No gráfico 3 verifica-se que o lote irradiado com 50 rad, com apenas 4,3% de formas anormais antes do tratamento, apresentou porcentagens variáveis de 15,8% após 7 horas da irradiação até o máximo de 37,1% ao se completar a 12.^a semana.

O lote de 200 rad, variou de 4,9% a 23,8% às 7 horas atingindo 42,2% na 12.^a semana. Os animais irradiados com 600 rad, possuíam 4,7% de formas anormais antes do tratamento, não doaram sêmen 7 horas após, e mostraram porcentagem mínima de anormalidades de 35,6% em uma semana e máxima de 61,6% em 12 semanas.

BRUCE e outros³ verificaram porcentagens máximas de anormalidades espermáticas em camundongos irradiados com 300 rad, 5 a 7 semanas após a exposição, caindo para níveis relativamente normais na 9.^a semana. Utilizando a mesma dosagem, OAKBERG & DIMINNO¹⁴ assinalaram aumento de 5 vezes os níveis normais com 22 a 28 dias e ainda 22% de anormalidades aos 50 a 56 dias, e apenas 7,0% de 57 a 63 dias.

Os resultados obtidos em coelhos não coincidem com os encontrados por BRUCE e outros³, em camundongos, tanto nas doses inferiores quanto na superior à utilizada por estes autores uma vez que, mesmo 12 semanas após, as porcentagens de anormalidades ainda tendiam a aumentar.

As porcentagens alcançadas em nosso experimento, na 4.^a semana, com o lote irradiado com 50 rad, correspondem também a 5 vezes mais às apresentadas antes das irradiações, o que confirma as observações de OAKBERG & DIMINNO¹⁴, que trabalharam com camundongos tratados com 300 rad. Neste mesmo período, porém, os valores alcançados em nosso lote de animais submetidos a 200 rad equivalem a 8 vezes a porcentagem registrada anteriormente à irradiação e os de 600 rad à cerca de 10 vezes. Na 8.^a semana (56 dias) o resultado de 24,5%, referente ao lote de 50 rad também se aproxima ao de 22,0%, anotado por OAKBERG & DIMINNO¹⁴ em camundongos, porém a partir desse período não mais coincidem, pois enquanto que estes autores notaram diminuição das anormalidades que baixaram para 7,0% de 57 a 63 dias, em nossos animais, as porcentagens continuaram aumentando até 84 dias.

No homem, MACLEOD e outros¹¹ verificaram esterilidade virtual durante 21 meses após a exposição accidental à irradiação nuclear com doses variáveis de 236 a 365 rad.

Em touros, GILLETTE e outros⁷ assinalaram a produção máxima de formas

anormais ao redor da 12.^a semana com exposição dos testículos a 200, 400 e 800 rad, enquanto que utilizando 50 rad, as alterações, somente se apresentaram 19 semanas após, não atingindo, porém, níveis elevados CASARETT¹, observou, em cães expostos a 400 rad, depressão acentuada das formas espermáticas normais aos 3 meses.

Já se conhece que o tempo gasto na formação do espermatozoide é relativamente constante para cada espécie animal, isto é, 64 dias no homem, 53 dias no touro, 40 dias no camundongo e no coelho e 30 dias no rato.

Estas diferenças de duração da espermatogênese próprias de cada espécie, devem ser consideradas quanto são analisadas em decorrências de irradiações.

No coelho, a espermatogênese se cumpre na proporção de 10 espermatozoides por minuto e por miligrama de tecido testicular (MIES F.^o 12) porém nem todo espermatozoide formado consegue ser ejaculado, uma vez que parte se perde durante o transporte pelas vias espermáticas. Além disso contrariamente ao que acontece com os gametas femininos a produção espermática a partir da puberdade prossegue normalmente durante a vida até o início da senilidade quando ocorre contínua atrofia dos túbulos seminíferos, diminuindo, então, sensivelmente os espermatozoides na ejaculação. Desto modo mesmo após as irradiações por nos executadas, a produção espermática continuou, muito embora com proporção relativa de formas anormais superior às normais, as quais, no entanto, continuaram a fazer parte das ejaculações, conforme vimos no gráfico 2.

Em nosso experimento, os animais não retornaram às porcentagens de anormalidades obtidas antes das irradiações. Segundo MILLS¹³, esta condição pode ter duração curta ou longa, dependendo da dose total de irradiação e a volta ao normal demanda aproximadamente 3

vezes o tempo dispendido com uma espermatogênese normal. Assim, podemos explicar porque mesmo com a dose mais baixa utilizada, ou seja 50 rad, ainda encontramos 37,1% de anormalidades na 12.^a semana (84 dias). Considerando que o ciclo espermatogênico completo, no coelho, é de aproximadamente 40 dias (MIES F.^o 12), é possível que os níveis normais de anormalidades espermáticas somente viessem a ser alcançados cerca de 120 dias após a exposição dos animais às irradiações. MACLEOD e outros¹¹ observaram níveis razoáveis de fertilidade 41 meses após, em homens expostos acidentalmente às irradiações, GILLETTE e outros⁷ assinalaram valores normais depois de 30 semanas em touros e CASARETT⁴ observou recuperação em cães somente um ano após.

As pesquisas de ESCHENBRENNER e MILLER⁵, FAZYLOV e POMERANTSEVA⁶, LEONARD⁹, MILLS¹³, OAKBERG e DIMINNO¹¹, e SHAVER¹⁷ elucidaram que as espermátidas e os espermatozoides são radioresistentes enquanto que as espermatogônias são radiosensíveis. Por este motivo, procuramos em nosso trabalho, analisar o sêmen em diferentes períodos subsequentes a irradiação, o que poderia revelar as alterações que ocorrem em toda a linhagem de células germinativas presente naquele instante.

Analisando ainda os gráficos 2 e 3, verificamos, nos coelhos irradiados com 50 rad, que a porcentagem de espermatozoides normais diminui gradativamente de 95,0% para 72,6% na 2.^a semana, com breve recuperação nos períodos posteriores e nova queda para 62,9% na 12.^a semana.

Fatos semelhantes ocorreram com os coelhos irradiados com 200 e 600 rad, alcançando queda gradual até a 4.^a semana, quando foram atingidas porcentagens de 58,8% e 49,5%, respectivamente, e 57,8% e 38,4% na 12.^a semana. Parece evidente que mesmo com 50 rad houve modificações marcantes na mor-

fologia espermática no decurso do seu amadurecimento. Como não encontramos informações sobre a duração de cada fase que completa o ciclo espermatogênico de 40 dias no coelho, comparamos genericamente nossos resultados com os dados indicados por LEONARD⁹ para camundongos, cujo ciclo também é de 40 dias, que permitiu evidenciar dano das espermatogônias do tipo B, aliás, a fase mais radiosensível, conforme o indicado por OAKBERG e DIMINNO¹⁴.

MILLS¹³ indicou a existência de contração na coluna celular espermatogênica 2 horas após a irradiação, devida à redução do número de espermatogônias encontrando-se ainda, aos 4 dias, espermatozoides e espermátidas inalteradas.

Oito dias depois, esclareceu o autor, desaparecem todos os espermátócitos primários e alguns secundários mostram mitoses anormais, enquanto que completadas 3 semanas restam poucas espermátidas com cabeças anormais, que desaparecem por completo 5 semanas, após, permanecendo apenas as células de Sertoli e novas espermatogônias começam então a se formar.

Os dados aqui registrados parecem coincidir com essas observações, embora os períodos de colheitas das amostras não sejam exatamente iguais aos descritos pelo autor. Já a fase de aspermia indicada por MILLS¹³ e CASARETT⁴, não tivemos oportunidade de verificar nos coelhos em nenhum dos tratamentos.

Com relação aos defeitos de contorno da cabeça do espermatozoide, isto é, formas estreitas, estreitas na base e piriformes, relacionadas na Tabela 3, as porcentagens máximas variaram de 2,9% a 9,0%, nos 3 lotes, desde a 2.^a até a 12.^a semana. MACLEOD e outros¹¹ assinalaram a presença de espermatozoides estreitos em semen humano, com variação de 2,0% a 7,3% em períodos de 1 a 41 meses após exposição acidental a irra-

diações. Segundo BRUCE e outros³ talvez o contorno anormal das cabeças dos espermatozoides seja consequência de um complemento cromossômico anormal. Deste modo, uma espermátida apresentando translocação cromossômica originária a cabeça espermática defeituosa e, conseqüentemente conteria material genético também anormal. Estes autores afirmam ainda que as cabeças espermáticas anormais, provenientes de animais irradiados ou não, possuem massa molecular sempre maior ou menor que a cabeça normal, concluindo que as formas anormais não possuem complemento cromossômico normal, uma vez que a grande fração da massa cefálica é composta de D. N. A.

Ainda na Tabela 3, verificamos que com as 3 doses de irradiação, houve sensível aumento nas porcentagens de espermatozoides gigantes em relação à dos animais testemunhas. Com efeito, os valores maiores foram atingidos na 1.^a semana (16,7%) nos coelhos irradiados com 200 rad e na 12.^a semana (20,8% e 19,0%) naqueles tratados com 50 rad e 600 rad. MACLEOD e outros¹¹, no homem registraram alta porcentagem de formas gigantes a partir de 21 dias até 4 meses, isto é, de 39,0% a 21,3%, alcançando o valor máximo de 46,5%, após 14 meses das irradiações enquanto OAKBERG e DIMINNO¹⁴ notaram 31,0% destas formas em camundongos após 7 semanas da irradiação.

Os defeitos concernentes à peça intermediária e às inserções abaxiais, podem ser considerados em conjunto por se constituírem geralmente de alterações das mitocôndrias, resultantes de espermiogênese imperfeita e, às vezes, relacionadas com imaturidade sexual.

De um modo geral, estas anormalidades não atingiram níveis muito altos conseqüentes às irradiações, conforme pode ser verificado na Tabela 3.

A dose de 50 rad parece não ter influído na porcentagem de defeitos do

acrossoma uma vez que o valor máximo obtido foi de 0,8% na 2.^a semana e, como se sabe, apenas acima de 5,0% há indicação de subfertilidade nos animais.

As doses de 200 e 600 rad, de outra parte, provocaram acentuado aumento destas anormalidades na 2.^a semana respectivamente de 11,2% e 50,0%, retornando depois gradualmente aos níveis normais até o final do experimento. Este comportamento coincide com o observado em casos de degeneração testicular inclusive naqueles artificialmente induzidos pelo aumento da temperatura dos testículos, em que os defeitos do acrossôma são acentuados no início do processo, mas acabam praticamente por desaparecer na fase de regeneração.

As gotas citoplasmáticas proximais são consideradas como anormalidades secundárias que ocorrem depois dos espermatozoides terem abandonado o epitélio germinativo, durante sua passagem através dos dutos mesonéfricos ou quando já armazenados no epididimo. Estas gotas são constituídas de restos de citoplasma das espermatíidas e normalmente, deslocam-se ao longo da peça intermediária durante a passagem ou estocagem dos espermatozoides no canal epididimário.

Em condições normais a porcentagem máxima admitida para não comprometimento da fertilidade do animal é de 3,0% e sua baixa incidência pode ser verificada no lote testemunha. (Tabela 3). Os dois picos mais elevados para os animais tratados com 50 rad foram alcançados, respectivamente, com 1 e com 12 semanas (7,6% e 7,3%), com 200 rad isto ocorreu na 4.^a e 12.^a semana (6,5% e 6,3%) e com 600 rad aos 3 dias e 12.^a semana (14,0% e 19,5%).

Este quadro assemelha-se ao apresentado nos processos de degeneração testicular, em bovinos, nos quais as porcentagens máximas são verificadas no início da degeneração e início da regeneração, segundo RAO¹⁶. A frequência

de altas porcentagens de gotas citoplasmáticas proximais pode indicar também severas disfunções epididimárias com consequente emissão de espermatozoides imaturos. Na literatura consultada não encontramos referências quanto à presença destas gotas consequente a irradiações.

Relativamente à presença de gotas citoplasmáticas distais, é digno de nota que desde a 1.^a até a 12.^a semana o lote irradiado com 200 rad sempre apresentou porcentagens mais elevadas que os tratados com 50 e 600 rad.

A presença de gotas citoplasmáticas distais nos ejaculados não tem sido levada muito em conta pelos pesquisadores porquanto elas podem aparecer tanto nos casos de distúrbios da espermiogênese como em animais com fertilidade normal. Sabemos ainda que elas são relativamente constantes na maioria dos espermatozoides colhidos da cauda do epididimo, apesar de não encontrarmos referências sobre esta anormalidade no semen assim obtido de camundongos por BRUCE e outros³.

As porcentagens encontradas de espermatozoides com caudas de disposições anormais, englobam simples curvaturas, caudas em ângulo reto, caudas enoveladas na ponta ou ao redor da cabeça do espermatozoide. Estas anomalias parecem ser atribuídas às condições não fisiológicas durante a ejaculação, provocando movimentos retrógrados ou em círculo dos espermatozoides.

No entanto, o aumento de caudas anormais pode ser consequência de disfunção epididimária que ocasiona alterações na disposição normal das fibrilas. Verificamos que o efeito das irradiações sobre a disposição das caudas dos espermatozoides foi imediato logo 7 horas após em todos os lotes tratados. As porcentagens máximas dessas anormalidades, porém, foram atingidas em 3 dias (42,5%) para os animais tratados com 600 rad, em 8 semanas (13,4%) para o

lote de 50 rad e em 12 semanas (19,5%) para o de 200 rad. OAKBERG e DIMINNO¹⁴ submetendo camundongos a 300 rad, evidenciaram também a ocorrência de caudas muito enroladas sem contudo fazer qualquer alusão quanto à sua frequência.

Na categoria de espermatozoides subdesenvolvidos, constatamos a presença de espermátócitos e espermátidas. As porcentagens destas anormalidades, considerando o lote testemunha, variaram de 0,5% como valor mínimo a 0,4% como máximo. Os lotes tratados com 50 rad e 200 rad apresentaram porcentagens máximas de 2,4% e 2,3% respectivamente na 3.^a e 12.^a semana. O valor mais elevado (17,7%) foi obtido na 12.^a semana com o lote de 600 rad. A única informação que tivemos oportunidade de compilar sobre espermatozoides subdesenvolvidos é encontrada no trabalho de MACLEOD e outros¹¹, que, examinando o sêmen de 8 homens, 1, 4, 9, 14, 21, e 41 meses após exposição acidental a irradiações, assinalaram, respectivamente, 11,0%, 37,0%, 3,0%, 7,0%, 2,0% e 2,0% destas anormalidades.

CONCLUSÕES

Dentro da metodologia utilizada no presente trabalho, a avaliação das características morfológicas dos espermatozoides relacionadas com a irradiação de corpo total, com raios-X em coelhos, permite as seguintes conclusões.

1 — O aumento das porcentagens totais de formas anormais e consequente diminuição das porcentagens de espermatozoides normais estão diretamente relacionadas com as doses de raio-X empregadas, isto é, quanto maior a dose tanto mais elevadas são as porcentagens de formas espermáticas anormais.

2 — As variações nas porcentagens de espermatozoides normais caracterizadas por quedas graduais seguidas de breves recuperações, e de novas quedas, em períodos determinados, indica que as lesões provocadas pelo raio-X ocorrem ao nível das células primitivas da linha espermátogênica.

3 — As anormalidades presenciadas pelo método de Williams, de acordo com os maiores valores observados foram, pela ordem, as seguintes:

3—1 — Espermatozoides gigantes: 56,5%.

3—2 — Espermatozoides com cabeças estreitas, estreitas na base e cabeças piriformes: 38,8%.

3—3 — Defeitos da peça intermediária e espermatozoides abaxiais: 25,6%.

3—4 — Espermatozoides subdesenvolvidos: 22,4%.

4 — As anormalidades verificadas pelo método do Formol Salino, de acordo com a maior incidência foram, pela ordem as seguintes:

4—1 — Disposição anormal das caudas dos espermatozoides: 75,4%.

4—2 — Defeitos do acrossoma: 62,0%.

4—3 — Gotas citoplasmáticas proximais: 33,4%.

4—4 — Gotas citoplasmáticas distais: 19,5%.

5 — Nenhuma das doses utilizadas provocou azoospermia nos animais irradiados.

BARNABE, V. H.; BARNABE, R. C.; ESTON, V. R. DE; MUCCILO, R. G. *Effects on sperm morphology of irradiated rabbits*. Rev. Fac. Med. vet. Zootec. Univ. S. Paulo, 13(2):349-66. 1976.

SUMMARY: A comparative research was made on the effects of total irradiation with different dosis of X-rays on the sperm morphology of rabbits.

Forty adult male rabbits of the White New Zealand breed were used as experimental animals, divided in four groups of 10 animals each, being one group used as control and the others irradiated respectively with 50,200 and 600 rad.

A 4 MeV linear accelerator was used as radiation source.

Semen samples evaluations were made before irradiation and in subsequent periods of 7 hours, 3 days and 1, 2, 4, 8 and 12 weeks.

Sperm morphology was examined by counting 200 cells in each of 241 smears stained by Williams's method and in 241 formol saline preparations in phase contrast microscope. Averages and standard deviations of these data are presented in tables 1 and 2. Percentages of main abnormalities and the period in which they occurred, are presented in table 3. Mean percentages of normal sperm and spermatid abnormalities are shown in figures 2 and 3.

As determined at successive intervals after irradiation, a decrease in number of normal and an increase in abnormal sperm were observed. The level of sperm abnormalities was more sensitive accordingly to higher dosis of X-rays irradiation.

UNTERMS: X-ray*; Sperm morphology*; Rabbits*.

REFERENCIAS BIBLIOGRÁFICAS

- 1 — BARNABE, V. H. *Irradiação de coelhos — *Oryctolagus cuniculus* (Linnaeus, 1758). Efeitos sobre a morfologia espermática*. São Paulo, 1975. 78 p. [Tese — Instituto de Biociências da Universidade de São Paulo].
- 2 — BLOOM, W., ed. *Histopathology of irradiation from external and internal sources*. New York, McGraw-Hill, 1948. 808 p.
- 3 — BRUCE, W. R.; FURRER, R.; WYROBEK, A. J. Abnormalities in the shape of murine sperm after acute testicular X-irradiation. *Mutation Res.*, 23:331-6, 1974.
- 4 — CASARETT, G. W. Long-term effects of irradiation on sperm production of dogs. In: CARLSON, W. D. & GASSNER, F. X., eds. *Effects of ionizing radiation on the reproductive system*; proceedings of an international symposium held at Colorado State University, Fort Collins, Colorado. New York, Pergamon Press, 1964. p. 137-46.
- 5 — ESCHENBRENNER, A. B. & MILLER, E. Effects of long-continued total body gamma irradiation on mice, guinea pigs, and rabbits. V. Pathological observations. In: ZIRKLE, R. E., ed. *Biological effects of external X and gamma radiation*. New York, McGraw-Hill, 1954. v. 1, p. 169-225.
- 6 — FAZYLOV, U. T. & POMERANTSEVA, M. D. Mutagenic effects of different kinds of radiation on germ cells of male mice. VI. Genetic radiosensitivity of gonocytes of embryos and newborn. *Sov. Genet.*, 7:1154-59, 1971.
- 7 — GILLETTE, E. L.; HOPWOOD, M. L.; CARLSON, W. D.; GASSNER, F. X. The effect of testicular X-irradiation on bull semen. In: CARLSON, W. D. & GASSNER, F. X., eds. *Effects of ionizing radiation on the reproductive system*; proceedings of an international symposium held at Colorado State University, Fort Collins, Colorado. New York, Pergamon Press, 1964. p. 267-77.
- 8 — LAGERLOF, N. Morphologische Untersuchungen über Veränderungen im Spermabild und in den Hoden Bullen mit verminderter oder aufgehobener

- Fertilität. *Acta path. microbiol. scand.* (suppl. 19), 1934.
- 9 — LEONARD, A. Effects des radiations sur les gonades. In: ESTON, T. E. & ESTON, V. R., eds. *Efeitos biológicos das radiações*; seminário internacional. São Paulo, Centro de Medicina Nuclear, 1970. p. 37-109.
- 10 — LORENZ, E. & HESTON, W. E. Effects of long-continued total-body gamma irradiation on mice, guinea pigs, and rabbits. I. Preliminary experiments. In: ZIRKLE, R. E., ed. *Biological effects of external X and gamma radiation*. New York, McGraw-Hill, 1954, v. 1, p. 1-11.
- 11 — MacLEOD, J.; HOTCHKISS, R. S.; SITTERSON, B. W. Recovery of male fertility after sterilization by nuclear radiation. *J. Amer. med. Ass.*, 187: 637-41, 194.
- 12 — MIES F., A. *Reprodução dos animais e inseminação artificial*. 3a. ed. Porto Alegre, Livraria Sulina Editora, 1975. v. 1, p. 102; v. 2, p. 412-3.
- 13 — MILLS, E. E. D. Gonadal irradiation. *S. Afr. med. J.*, 48:543-5, 1974.
- 14 — OAKBERG, E. F. & DIMINNO, R. L. X-ray sensitivity of primary spermatocytes of the mouse. *Int. J. Radiat. Biol.*, 2:196-209, 1960.
- 15 — PIMENTEL GOMES, F. *Curso de estatística experimental*. 2a. ed. Piracicaba, 1963. (Edições Didáticas).
- 16 — RAO, A. R. *Changes in the morphology of sperm during their passage through the genital tract in bulls with normal and impaired spermatogenesis*. 1971. 99 p. (Thesis — Royal Veterinary College Stockholm).
- 17 — SHAVER, S. L. Irradiation injury and repair in the germinal epithelium of male rats. *Amer. J. Anat.*, 92:433-49, 1953.
- 18 — WILLIAMS, W. W. Technique of collecting semen for laboratory examination with a review of several diseased bulls. *Cornell Vet.*, 10:87-94, 1920.

Recebido para publicação em 31 8 76
Aprovado para publicação em 13-9-76