

doi: <http://dx.doi.org/10.11606/issn.1679-9836.v97i5p509-514>

## Tratamento conservador na síndrome de Boerhaave - relato de caso

### *Conservative treatment in Boerhaave's syndrome – case report*

Camila Maria Nascimento Firme<sup>1</sup>, Diego Laurentino Lima<sup>2</sup>, Raquel Nogueira Cordeiro<sup>3</sup>,  
Geraldo José Paraíso Wanderley<sup>4</sup>, Marconi Roberto Lemos Meira<sup>5</sup>

Firme CMN, Lima DL, Cordeiro RN, Wanderley GJP, Meira MRL. Tratamento conservador na síndrome de Boerhaave – relato de caso / *Conservative treatment in Boerhaave's syndrome – case report*. Rev Med (São Paulo). 2018 set.-out.;97(5):509-14.

**RESUMO:** A Síndrome de Boerhaave, ruptura esofágica espontânea, é uma doença de difícil diagnóstico, por não apresentar manifestações clínicas específicas e seus achados de sinais e sintomas sugerirem outros diagnósticos diferenciais. É uma síndrome que apresenta elevadas taxas de mortalidade e o principal fator para esse desfecho desfavorável é o atraso entre a perfuração do esôfago e o tratamento adequado. Exames de imagem são fundamentais para elucidação diagnóstica, contribuindo para o tratamento precoce. Diversas modalidades de tratamento estão descritas na literatura, dentre elas, o tratamento cirúrgico, endoscópico ou manejo conservador. A cirurgia ainda é considerada padrão-ouro no tratamento da maioria dos casos. Contudo, apesar de poucos casos descritos na literatura, o manejo conservador, sem necessidade de cirurgia em um primeiro momento, pode ser indicado para determinados grupos de pacientes, com sucesso. Relatamos um caso de paciente com diagnóstico de Síndrome de Boerhaave tratado conservadoramente, com excelente resultado. O tratamento conservador da perfuração esofágica é uma boa alternativa para determinados perfis de paciente e deve ser bem indicado para que se obtenha êxito.

**Descritores:** Esôfago/lesões; Ruptura espontânea/terapia; Ruptura espontânea/diagnóstico; Doenças do esôfago; Ruptura; Cirurgia torácica.

**ABSTRACT:** The Boerhaave syndrome (spontaneous esophageal rupture) is difficult to diagnose because it does not present specific clinical manifestations, and its symptoms can suggest other diseases. It presents high mortality rates and the main factor for this adverse ending is the delay between the esophageal perforation and the proper treatment. Imaging is primordial for the diagnostic elucidation, which contribute for the early treatment. Many forms of treatment are well described in the literature: endoscopic, surgical, or conservative. Surgery is still considered the goldstandard in most of the cases. However, despite the few cases described in the literature, the conservative management, without the need of surgery, can be successfully indicated for a determined group of patients. We report a case of a patient with Boerhaave syndrome treated conservatively with success. The conservative treatment of the esophageal perforation is a good alternative for some patients e must have a precise indication to be successful.

**Keywords:** Esophagus/injuries; Rupture, spontaneous/therapy; Supture, spontaneous/diagnosis; Esophageal diseases; Rupture; Thoracic surgery.

1. Cirurgiã Geral no Hospital dos Servidores do Estado de Pernambuco (HSE), Recife, Pernambuco, Brasil. <https://orcid.org/0000-0003-4446-1960>. Email: [camilafirme@gmail.com](mailto:camilafirme@gmail.com).
  2. Residente Cirurgia Geral no Hospital Dos servidores do Estado de Pernambuco (HSE), Recife, Pernambuco, Brasil. <https://orcid.org/0000-0003-1257-117X>. Email: [dilaurentino@gmail.com](mailto:dilaurentino@gmail.com).
  3. Acadêmica de Medicina da Faculdade Pernambucana de Saúde, Recife, Pernambuco, Brasil. <https://orcid.org/0000-0002-0238-8374>. Email: [raquelnogueiracordeiro@gmail.com](mailto:raquelnogueiracordeiro@gmail.com).
  4. Chefe da Residência Médica em Cirurgia Geral do Hospital dos Servidores do Estado (HSE), Recife, Pernambuco, Brasil. <https://orcid.org/0000-0002-6185-6756>. Email: [wanderleygeraldo@hotmail.com](mailto:wanderleygeraldo@hotmail.com).
  5. Chefe do Departamento de Cirurgia Geral do Hospital dos Servidores do Estado (HSE), Recife, Pernambuco, Brasil. <https://orcid.org/0000-0003-4331-9129>. Email: [mmeira1@hotmail.com](mailto:mmeira1@hotmail.com).
- Endereço para correspondência:** Diego Laurentino Lima. Rua Desembargador João Paes, 421, Apt. 1101. Bairro: Boa Viagem. Recife, PE. CEP: 51021-360. Email: [dilaurentino@gmail.com](mailto:dilaurentino@gmail.com)

## INTRODUÇÃO

A perfuração esofágica espontânea, conhecida posteriormente como síndrome de Boerhaave, foi descrita pela primeira vez em 1724. Boerhaave relatou o achado de ruptura do esôfago distal, com ar na cavidade abdominal e no mediastino<sup>1</sup>. A Síndrome de Boerhaave, denominada em homenagem ao médico Europeu, é definida como a ruptura espontânea do esôfago causada por um aumento súbito da pressão intraesofágica, relacionada com repetidos episódios de vômitos ou esforço severo. É considerada como a perfuração mais grave do trato gastrointestinal, com elevada letalidade, em que um atraso no tratamento maior que 24h após a perfuração dobra a taxa de mortalidade<sup>2</sup>.

Após o diagnóstico, o tratamento da Síndrome de Boerhaave deve ser individualizado para cada caso. Apesar dos avanços na área da cirurgia torácica, o manejo da perfuração esofágica ainda permanece problemático e controverso<sup>3</sup>. Atualmente, o manejo da doença pode ser através de tratamento cirúrgico, endoscópico, ou tratamento conservador.

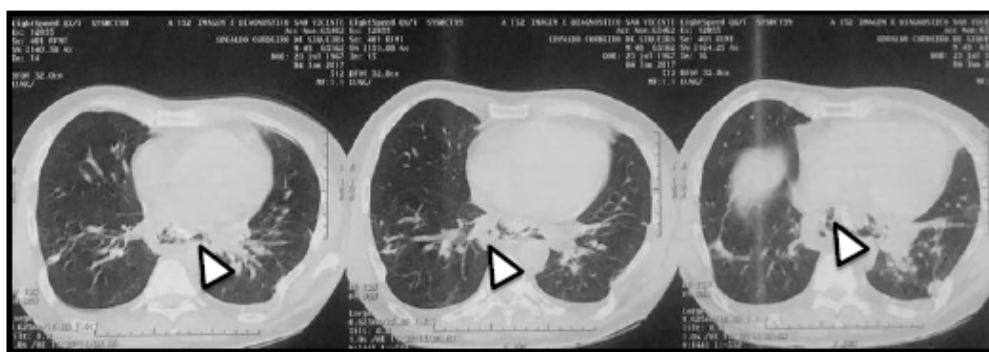
O Manejo conservador geralmente consiste na exclusão esofágica com a colocação de uma sonda nasogástrica (descompressiva), nutrição enteral através de outra sonda distal, reposição intravenosa de perda de líquidos e eletrólitos, administração de antibióticos de amplo espectro, inibidores da bomba de prótons e drenagem mediastinal e pleural percutânea. O tratamento conservador é indicado para um número restrito de pacientes, especialmente quando apresentam poucos sintomas e o

conteúdo extravasado retorna para o lúmen esofágico, sem comunicação do mesmo com o espaço pleural<sup>4</sup>.

## RELATO DO CASO

Paciente 49 anos, masculino, natural do município de Serra Talhada, interior do estado de Pernambuco, Brasil, motorista, etilista crônico. Foi atendido no Serviço de Pronto Atendimento (SPA) da cidade de origem com queixa de episódios eméticos há 24 horas do internamento, evoluindo com hematêmese e melena no dia do internamento. Houve relato também de tosse seca e dor em região epigástrica com característica de compressão, com irradiação para dorso, que piorava durante inspiração. Os sintomas iniciaram há 24 horas da admissão do paciente no SPA, após ingestão de bebida alcoólica. Familiares relataram recorrência de episódios eméticos sempre que o paciente fazia uso de grande quantidade de bebida alcoólica.

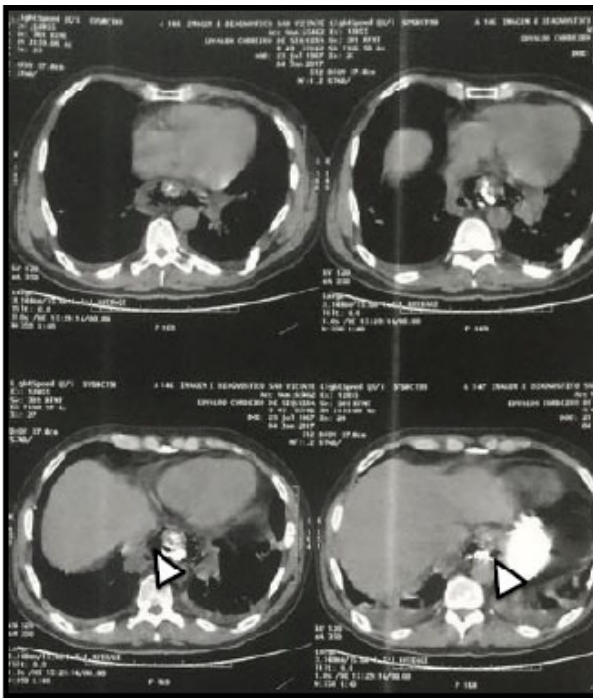
Paciente foi submetido a endoscopia digestiva alta 2 dias depois com achado de esofagite erosiva Grau 3 de Los Angeles, além de hérnia hiatal e pangastrite enantemática leve, sem outros achados relevantes. No mesmo dia, foi realizada Tomografia Computadorizada de tórax e abdome com contraste oral que evidenciou pequeno retro-pneumoperitônio, com densificação de planos gordurosos adjacentes e focos gasosos em 1/3 distal do esôfago; extravasamento do contraste oral nesse segmento, sugestivo de laceração esofágica; outros achados: pequeno derrame pleural bilateral e aumento das dimensões do corpo e cauda do pâncreas, podendo corresponder a pancreatite aguda (Baltazar B) (Figuras 1 e 2).



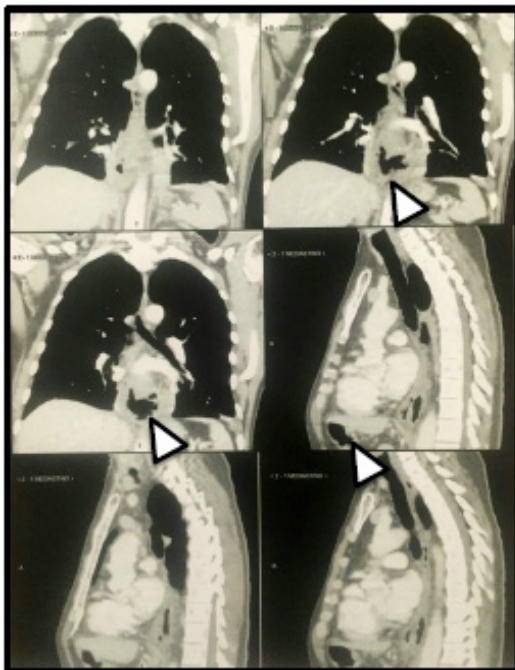
**Figura 1** - Tomografia computadorizada de tórax (janela Pulmonar). Cortes axiais demonstrando focos gasosos peri-esofagianos (setas)

Foi iniciado antibióticoterapia com Ceftriaxone 2g/dia 24 horas após a admissão do paciente e associado Clindamicina 2400mg/dia após exames de imagem. Paciente foi mantido em dieta via oral zero desde a chegada ao SPA, sendo iniciado nutrição parenteral total 48 horas após a admissão. O mesmo permaneceu

hemodinamicamente estável durante todo internamento, não sendo encaminhado para unidade de terapia intensiva. Realizados novas Tomografias Computadorizadas de tórax e abdômen 4 dias após os primeiros exames de imagem que evidenciaram os mesmos achados anteriores, além de calcificação focal na cabeça do pâncreas.



**Figura 2** - Tomografia computadorizada de tórax com contraste oral (janela Mediastinal). Cortes axiais demonstrando extravasamento de contraste para o interior dos focos gasosos peri-esofágicos (setas)



**Figura 3** - Tomografia Computadorizada de Tórax (janela Mediastinal) - Cortes coronais e sagitais, demonstrando coleção gasosa indicando pneumomediastino adjacente ao terço inferior do esôfago (setas)

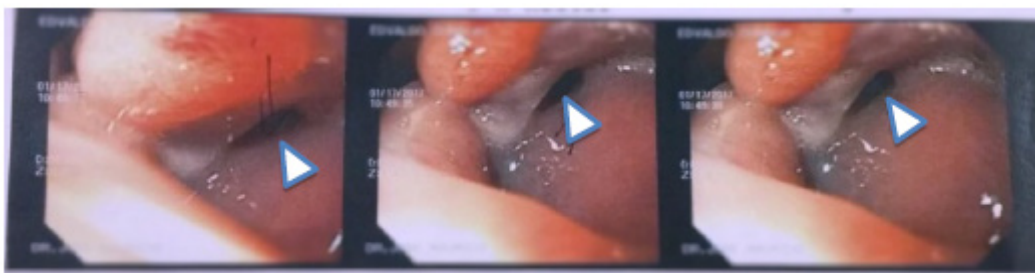
Paciente apresentou boa evolução clínica, hemodinamicamente estável, com exames laboratoriais em melhora (Tabela 1), em uso de antibióticoterapia, sendo transferido para capital do estado 6 dias após a entrada no SPA. Optado por manter conduta conservadora, foram realizados novos exames de imagem nesse hospital, que revelaram diminuição da quantidade de gás no segmento retrocardíaco esofágico em relação a outra tomografia, pequeno aumento do derrame pleural; áreas de atelectasias passivas em parênquima pulmonar em ambos os lobos inferiores (Figura 3).

Com a boa resposta ao tratamento conservador, foi orientado início de dieta enteral para o paciente, após 16 dias da lesão esofágica, sendo solicitada passagem de sonda nasoenteral por endoscopia digestiva alta (Figura 4).

**Tabela 1** - Exames laboratoriais

	1ºDIH	2ºDIH	4ºDIH	16ºDIH
<b>Hemoglobina</b>	12,9	11,1	10,1	10,9
<b>Hematócrito</b>	39	34	28,1	33,8
<b>Leucócitos</b>	7.800	5.300	7.870	9.210
<b>Plaquetas</b>	256.000	203.000	297.000	520.000
<b>Uréia</b>	41,1		18,7	24,5
<b>Creatinina</b>	1,04		0,6	0,7
<b>Amilase</b>	121		83	
<b>Lipase</b>			63	
<b>INR</b>	2,11	1,33		
<b>Bilirrubina total</b>	0,78			
<b>Bilirrubina direta</b>	0,31			
<b>AST</b>	25,2		17	
<b>ALT</b>	28,1		24	
<b>Sódio</b>	140		136,5	143
<b>Potássio</b>	3,9		3,8	4,8

DIH: Dia de internamento Hospitalar



**Figura 4** - Endoscopia digestiva alta - setas mostram o trajeto da laceração em parede lateral direita de esôfago distal

Iniciada dieta enteral após passagem de sonda e desmame de dieta parenteral. Paciente apresentou boa aceitação de dieta enteral, sem queixas de náuseas ou vômitos, sem dor torácica. Evoluiu com melhora clínica e laboratorial na enfermaria de cirurgia geral, sendo iniciada dieta líquida oral de prova, 19 dias após a laceração esofágica. Realizado nova tomografia de tórax com contraste oral, que mostrou esôfago afilado em seu terço médio, com ectasia a montante, mas sem perfurações; ausência de derrame pleural; normalidade das estruturas vasculares do mediastino e das vias aéreas; ausência de linfonodomegalias ou de consolidações pulmonares. Paciente apresentou boa aceitação de dieta oral, sendo retirada sonda nasoenteral e liberada alta hospitalar 28 dias após procurar o SPA. Realizou acompanhamento ambulatorial, recebendo alta após 6 meses. Hoje segue assintomático, realizando suas atividades rotineiras habituais. Paciente não é mais usuário de bebida alcoólica.

## DISCUSSÃO

A Síndrome de Boerhaave é uma doença de manifestação clínica variável, levando muitas vezes a um diagnóstico tardio e a sérias complicações. A apresentação atípica e a raridade desta entidade, normalmente conduzem à demora no diagnóstico e requer exames especializados para identificar a fistula esofágica<sup>5</sup>. A mortalidade do paciente está diretamente relacionada ao diagnóstico e tratamento nas primeiras 48h da laceração. O nosso paciente deu entrada no SPA com dor torácica aguda associada a hematêmese e melena, quadro clínico atípico da Síndrome<sup>6</sup>, direcionando a conduta para o protocolo de hemorragia digestiva, sendo solicitada Endoscopia digestiva alta para diagnóstico e tratamento de uma provável Úlcera Péptica Perfurada. Como não houve achado relevante para o sangramento com o exame endoscópico, a equipe cirúrgica do primeiro atendimento prosseguiu investigação com Tomografia Computadorizada, sendo indetectado o retropneumoperitônio.

Assim como não há um protocolo para o manejo ideal desses pacientes, o estabelecimento do tempo para que o início do tratamento seja considerado precoce ou tardio

também não é consenso. Alguns cirurgiões acreditam que os danos iniciais acontecem nas primeiras 6 a 12 horas após a lesão<sup>7</sup>. A maioria dos cirurgiões aceitam o intervalo de tempo limite de 24 horas<sup>4</sup>. O tratamento da Síndrome deve ser iniciado durante a investigação diagnóstica, quando há suspeita, incluindo proibição de ingestão de água e alimentos, em alguns casos sem deglutir saliva, reposição de perdas volumétricas, correção de distúrbios de eletrólitos e início de antibióticos de amplo espectro por via endovenosa para evitar o choque séptico<sup>4</sup>. No caso do paciente em questão, devido à suspeita de úlcera péptica perfurada, excluindo hipóteses diagnósticas como infarto agudo do miocárdio, a conduta correta do mesmo ocorreu nas primeiras 24h do início dos sintomas, sendo considerado pela literatura como tratamento precoce, contribuindo para o sucesso do tratamento conservador. Mesmo sem o diagnóstico de perfuração esofágica, as medidas iniciais foram tomadas com estabilização hemodinâmica, dieta enteral zero e antibioticoterapia venosa, como mostrado nos casos-bem-sucedidos com manejo conservador.

O tratamento cirúrgico é considerado padrão-ouro pela maioria dos autores<sup>8,9,10</sup>. Cho et al.<sup>8</sup> avaliaram o resultado do reparo cirúrgico primário independente do intervalo de tempo entre o início dos sintomas e o tratamento; desde julho de 1997 a julho de 2007, 10 pacientes com síndrome de Boerhaave foram tratados com reparo primário. O intervalo entre a ruptura e o tratamento inicial foi inferior a 24 horas em cinco pacientes (50,0%) e mais de 24 horas nos outros cinco pacientes (50,0%). Foi demonstrado o sucesso da abordagem cirúrgica nos pacientes que receberam tratamento precoce (menos de 24h), sem mortalidade operatória. Outros autores também advogam a abordagem cirúrgica precoce, como Schipper et al.<sup>6</sup>, que propõe tratamento cirúrgico, toracotomia aberta com ressecção e desbridamento, hemifunduplicatura e drenagem pleural/mediastinal, em pacientes diagnosticados no início (<48 horas), independentemente da presença de sepse ou não, e em pacientes diagnosticados após 48 h que permanecem ou se tornam sépticos sob tratamento conservador.

Czopnik et al.<sup>11</sup> descreveram um relato de caso semelhante ao caso apresentado neste trabalho, em que

um paciente, masculino, etilista crônico, 47 anos, foi diagnosticado com a Síndrome de Boerhaave. O diagnóstico seguiu-se entre 24-48h do início dos sintomas, sendo indicado procedimento cirúrgico precoce. Foi realizada abordagem mediastinal através de laparotomia com acesso trans hiatal; fechamento primário da lesão, drenagem da cavidade pleural, gastrostomia para via alimentar com exclusão pilórica, evitando retardo no esvaziamento gástrico. Czopnik et al.<sup>11</sup> demonstraram o sucesso da abordagem cirúrgica em seu paciente, concluindo que a cirurgia de emergência nesses pacientes é o tratamento de escolha para todas as perfurações esofágicas. Concluiu também que o prognóstico é reservado, e a taxa de mortalidade é cerca de 90% em casos não tratados e em torno de 40% nos casos tratados cirurgicamente, com a cirurgia adequada.

Não obstante a maioria dos estudos direcionarem a abordagem cirúrgica precoce como o melhor tratamento desde os primeiros relatos da Síndrome de Boerhaave, o manejo conservador vem sendo relatado com bons resultados, quando optado em casos bem selecionados. Poucos relatos de tratamento conservador podem ser encontrados na literatura. Esses são geralmente descrições do tratamento de um único paciente, as vezes alguns poucos pacientes, que foram admitidos em um centro de referência várias horas ou poucos dias após a ruptura, sem sintomas específicos de infecção mediastinal e pleural, com sintomas mínimos de sepse<sup>4</sup>. Apesar da indicação para um número restrito de pacientes, alguns relatórios sugerem que, em determinados casos, a terapia conservadora é apropriada e consegue resultados comparáveis ou melhores que os do tratamento cirúrgico.

A proporção de pacientes com perfurações esofágicas considerados adequados para o manejo não-operatório é difícil estimar<sup>12</sup>, assim como não há um protocolo de indicação padrão dessa abordagem. Cameron et al.<sup>13</sup> relataram, em 1979, os seguintes critérios para a terapia conservadora: (1) a ruptura do esôfago é limitada ao mediastino; (2) a cavidade está bem drenada para o esôfago; e (3) o paciente deve apresentar sintomas mínimos e nenhuma evidência de sepse clínica. Eles também relataram taxas de mortalidade de 38% em pacientes tratados cirurgicamente e de apenas 9% em pacientes tratados de forma conservadora.

Doze anos depois, Shaffer et al.<sup>14</sup> argumentaram que esses eram critérios muito conservadores e sugeriram diretrizes alternativas para o uso seletivo do tratamento não-operatório: (1) pacientes clinicamente estáveis; (2) detecção precoce da ruptura, antes da maior contaminação ter ocorrido e (3) conteúdo esofágico está bloqueado no mediastino ou loculado na cavidade pleural. No caso do nosso paciente, a estratégia não-cirúrgica foi optada em um primeiro momento e foi mantida após sua transferência para nosso serviço. Recebemos um paciente com diagnóstico e tratamento precoce da síndrome, assintomático,

hemodinamicamente estável e sem sinais de sepse, sem grande contaminação mediastinal pelos exames de imagem, estando de acordo com os casos relatados na literatura atual.

Em 1975, Larrieu et al.<sup>15</sup> publicaram o caso de um paciente masculino de 57 anos, alcoólatra, admitido no hospital com hipótese diagnóstica de úlcera duodenal perfurada, relatando hemorragia digestiva e varios episódios eméticos. Diagnosticado com síndrome de Boerhaave após exames de imagem com enfisema subcutâneo e pneumomediastino e confirmação com esofagograma (gastrografia).

O tratamento foi não-operatório com bom desfecho, e o próprio autor descreve que é “incomum que um paciente com ruptura espontânea do esôfago tenha curso clinicamente benigno que não exija nenhum tipo de tratamento cirúrgico como drenagem mediastinal ou pleural nem toracotomia”. O sucesso do tratamento conservador foi atribuído a antibioticoterapia (cefalotina associada a gentamicina) e ao fato do estomago do paciente estar vazio no momento da perfuração, diminuindo a contaminação<sup>15</sup>.

Matsuda et al.<sup>12</sup> relataram o caso de um paciente de 41 anos com queixa de hematêmese e dor epigástrica grave, diagnosticado com Síndrome de Boerhaave por endoscopia digestiva alta solicitada diante da suspeita de perfuração do trato gastrointestinal (úlceras pépticas perfuradas), semelhante ao nosso caso apresentado. Matsuda et al.<sup>12</sup> optaram pelo tratamento conservador baseado nos seguintes fatores: condição hemodinamicamente estável do paciente, sem sinais de sepse, diagnóstico precoce e laceração esofágica bloqueada. O tratamento conservador seguiu sem intercorrências, com sucesso.

Em relação aos antibióticos utilizados nos casos relatados com tratamento conservador na literatura, todos apresentam amplo espectro. Matsuda et al.<sup>12</sup> descreve o uso do Imipenem, Anwuzia-Iwegbu et al.<sup>16</sup>: Tazocin e metronidazol, Sato et al.<sup>17</sup> utilizaram Imipenem e Cilastatina. No caso do nosso paciente relatado, a antibioticoterapia utilizada foi a ceftriaxona, cefalosporina de terceira geração, com boa cobertura para germes Gram-Positivos e melhor para Gram-negativos, além da clindamicina, uma glicosamina com boa cobertura para anaeróbios. Esse esquema de antibióticos se mostrou eficiente para o paciente em questão, apesar de não possuir cobertura para *P. Aeruginosa*, sem necessidade do uso do carbapenêmico. Takishima et al.<sup>18</sup> analisaram cinco casos de ruptura esofágica espontânea, porém apenas três foram diagnosticados com Síndrome de Boerhaave, e relataram que as culturas bacterianas do líquido pleural drenado de todos os casos eram positivas, com três casos com infecção mista de bactérias Gram-positivas e Gramnegativas. Este resultado bacteriológico pode corroborar a validade do uso de antibióticos de amplo espectro. Ademais, Takishima et al.<sup>18</sup> também concluíram que quanto maior o intervalo de tempo entre o diagnóstico e o tratamento adequado, maior a chance de ser encontrada flora polimicrobiana.

## CONCLUSÃO

Atualmente, existe uma visão comum de que o tratamento não-cirúrgico pode ser aplicado a perfurações em fase inicial causadas por instrumentos ou por um corpo estranho; contudo, existem relatos na literatura de casos

de síndrome de Boerhaave tratados conservadoramente com bom prognóstico a curto e longo prazo. Porém, ainda são necessários estudos para definição de quais pacientes seriam indicados para essa modalidade de tratamento.

**Grau de participação:** Informamos para devido fins que o artigo foi confeccionado em conjunto pelo grupo de autores com o grau de participação seguinte: Firme *CM, Lima DL, Cordeiro RN* - Coleta de dados; *CM, Lima DL, Cordeiro RN* - Orientação organizacional e sobre a essência, argumentação e relevância do trabalho; *Wanderley GJP, Meira MRL* - Análise, pesquisa dos artigos, leitura e exclusão de pesquisas não pertinentes ao envolvimento do tema escolhido; *Lima DL, Firme C, Cordeiro RN* - Leitura e escrita do conteúdo; *Meira MRL, Wanderley G* - Revisão do texto quanto a integridade e veracidade quanto as fontes utilizadas. Dessa forma, o grupo de autores certifica participação conjunta na confecção do artigo, esperando contribuir no tema em questão.

## REFERÊNCIAS

- Derbes VJ, Mitchell RE Jr. Hermann Boerhaave's Atrocis, nec descripti prius, morbi historia, the first translation of the classic case report of rupture of the esophagus, with annotations. *Bull Med Libr Assoc.* 1955;43(2):217-40.
- Brinster CJ, Singhal S, Lee L, Marshall MB, Kaiser LR, Kucharczuk JC. Evolving options in the management of esophageal perforation. *Ann Thorac Surg.* 2004;77(4):1475-83. doi: 10.1016/j.athorasur.2003.08.037.
- Carrott, P, Low D. Advances in the management of esophageal perforation. *Thorac Surg Clin.* 2011;21(4):541-55. doi: 10.1016/j.thorsurg.2011.08.002.
- Rokicki M, Rokicki W, Rydel M. Boerhaave's syndrome – over 290 Yrs of surgical experiences. Surgical, endoscopic and conservative treatment. *Polish J Surg.* 2018;88(6). doi: 10.1515/pjs-2016-0078.
- Godinho M, Wiesel EHB, Marchi E, Módena SF, Paula RA. Ruptura espontânea do esôfago - síndrome de Boerhaave. *Rev Col Bras Cir.* 2012;39(1):83-4. doi: 10.1590/S0100-69912012000100017.
- De Schipper JP, Pull ter Gunne AF, Oostvogel HJ, van Laarhoven CJ. Spontaneous rupture of the oesophagus: Boerhaave's syndrome in 2008. *Dig Surg.* 2009;26(1):1-6. doi: 10.1159/000191283.
- Kollmar O, Lindemann W, Richter S, Steffen I, Pistorius G, Schilling MK. Boerhaave's syndrome: primary repair vs. esophageal resection - case reports and meta-analysis of the literature. *J Gastrointest Surg.* 2003;7(6):726-34. doi: 10.1016/S1091-255X(03)00110-0.
- Cho, S, Jheon, S, Ryu, KM, Lee, KB. Primary esophageal repair in Boerhaave's syndrome. *Dis Esophagus.* 2008;21(7):660-3. doi: 10.1111/j.1442-2050.2008.00833.x.
- Teh E, Edwards J, Duffy J, Beggs D. Boerhaave's syndrome: a review of management and outcome *Interact Cardiovasc Thorac Surg.* 2007;6(5):640-3. doi: 10.1510/icvts.2007.151936.
- Sulpice L, Dileon S, Rayar M, Badic B, Boudjema K, Bail JP, et al. Conservative surgical management of Boerhaave's syndrome: experience of two tertiary referral centers. *Int J Surg.* 2013;11(1):64-7. doi: 10.1016/j.ijvs.2012.11.013.
- Czopnik P, Aporowicz M, Niepokój-Czopnik A, Szajerka T, Domosławski P. Barogenic rupture of esophagus (Boerhaave syndrome) as diagnostic and therapeutic challenge requiring rapid and effective interdisciplinary cooperation – case report. *Pol Przegl Chir.* 2017;89(6):37-9. doi: 10.5604/01.3001.0010.6750.
- Matsuda A, Miyashita M, Sasajima K, Nomura T, Makino H, Matsutani T. et al. Boerhaave syndrome treated conservatively following early endoscopic diagnosis: a case report. *J Nippon Med Sch.* 2006;73(6):341-5. Doi: 10.1272/jnms.73.341.
- Cameron JL, Kieffer RF, Hendrix TR, Mehigan DG, Baker RR. Selective Nonoperative Management of Contained Intrathoracic Esophageal Disruptions. *Ann Thorac Surg.* 1979;27(5):404-8.
- Shaffer HA Jr, Valenzuela G, Mittal RK. Esophageal perforation a reassessment of the criteria for choosing medical or surgical therapy. *Arch Intern Med.* 1992;152(4):757-61. doi: 10.1001/archinte.1992.00400160069013.
- Larrieu AJ, Kieffer R. Boerhaave syndrome: report of a case treated nonoperatively. *Ann Surg.* 1975;181(4):452-4.
- Anwuzia-Iwegbu, C, Omran, YA, Heaford, A. Against all odds. Conservative management of Boerhaave's syndrome. *BMJ Case Rep.* 2014;2014. doi: 10.1136/bcr-2013-200485.
- Sato T, Obinata I, Takahashi S, Sasagawa M, Wanifuchi T, Sato I, et al. Spontaneous esophageal rupture successfully treated by conservative therapy: report of two cases. *Surg Today.* 2002;32(5):421-5. doi: 10.1007/s005950200067.
- Takishima T, Matsuzaki H, Mieno H. Spontaneous esophageal rupture - problems in diagnosis and therapy. *J Jpn Assoc Acute Med.* 1994;5(7):663-72. doi: 10.3893/jjaam.5.663.

Submetido em: 10.10.18

Accito em: 26.10.18