

Tratamento cirúrgico funcional da dor

Surgical functional treatment of pain

Manoel Jacobsen Teixeira⁽¹⁾, William Gemio Jacobsen Teixeira⁽²⁾,
Erich Talamoni Fonoff⁽³⁾

Teixeira MJ, Teixeira WGJ., Fonoff, ET. Tratamento cirúrgico funcional da dor. Rev Med (São Paulo). 2004 jul.-dez.;83(3-4):114-40.

RESUMO: Vários são os procedimentos cirúrgicos funcionais destinados ao tratamento da dor resultante de afecções músculo-esqueléticas. A descompressão de estruturas nervosas tronculares ou radiculares angustiadas em decorrência de afecções inflamatórias, degenerativas, oncológicas, deformidades ósseas ou fraturas ou oncológicas do aparelho locomotor pode proporcionar alívio da dor mononeuropática. Os procedimentos neurocirúrgicos funcionais ablativos são indicados em casos de dor por nocicepção; sua indicação é restrita em doente que apresentam perspectivas de sobrevida prolongada. A simpatectomia é pouco eficaz em casos de síndrome complexa de dor regional do tipo II; as neurtomias dos ramos recorrentes posteriores das raízes espinais são úteis no tratamento da cervicálgia, dorsálgia e lombálgia de natureza miofascial; a coagulação, por radiofrequência, dos discos intervertebrais é indicada em doentes que apresentam lombálgia decorrente de discopatias; a lesão do trato de Lissauer é indicada em casos de dor neuropática e de espasticidade; a mesencefalotomia, as talamotomias e a psicocirurgia são indicadas em casos rebeldes aos tratamentos convencionais. As cordotomias, as rizotomias e as mielopatias não são indicadas em doentes com dor músculo-esquelética. Os procedimentos endocrinológicos incluindo a hipofisectomia são úteis no tratamento da dor decorrente de metástases ósseas especialmente do carcinoma de mama, próstata ou endométrio. A estimulação elétrica do sistema nervoso central geralmente não proporcionam alívio nos doente que apresentam dor músculo-esquelética, exceto, em casos de síndrome pós-laminectomia. A infusão de fármacos analgésicos no compartimento espinal ou no compartimento ventricular é eficaz no tratamento da maioria dos casos.

DESCRITORES: Dor/fisiopatologia. Dor/cirurgia. Procedimentos neurocirúrgicos. Simpatectomia. Eletronarose.

⁽¹⁾ Médico neurocirurgião, responsável pelo Centro de Dor do Hospital das Clínicas da Faculdade de Medicina da Universidade de São Paulo e diretor da Liga de Dor do Centro de Acadêmico Oswaldo Cruz da Faculdade de Medicina da Universidade de São Paulo e do Centro Acadêmico XXXI de Outubro da Escola de Enfermagem da Universidade de São Paulo.

⁽²⁾ Aluno de graduação do Curso de Medicina da Faculdade de Medicina da Universidade de São Paulo e membro da Liga de Dor do Centro Acadêmico Oswaldo Cruz da Faculdade de Medicina da Universidade de São Paulo e do Centro Acadêmico XXXI de Outubro da Faculdade de Enfermagem da Universidade de São Paulo.

⁽³⁾ Médico neurocirurgião, doutorando pelo Departamento de Neurologia do Hospital das Clínicas da Faculdade de Medicina da Universidade de São Paulo.

Endereço para correspondência: Manoel J. Teixeira. Av. Dr. Enéas de Carvalho Aguiar, 255 - 5º andar, sala 5084. CEP: 05403-010. São Paulo, SP.

INTRODUÇÃO

Os procedimentos neurocirúrgicos são indicados para o tratamento da dor refratária à farmacoterapia, terapia física, psicoterapia, e bloqueios anestésicos. A interrupção dos núcleos e vias nociceptivas centrais pode ser eficaz no controle da dor nociceptiva e neuropática paroxística, a lesão das estruturas envolvidas no comportamento psíquico é indicada para casos em que haja aberrações psicocomportamentais, a estimulação elétrica do sistema supressor é indicada no tratamento da dor neuropática quando há preservação parcial da sensibilidade e o implante de câmaras ou de bombas para infusão de drogas analgésicas, modulatórias da dor e miorelaxantes no compartimento liquorico é indicada para o tratamento de doentes que melhoraram mas apresentaram efeitos colaterais ou tolerância a tais fármacos^{241,246}.

PROCEDIMENTOS NEUROCIRÚRGICOS

Procedimentos neurorestaurativos

São procedimentos ideais para o tratamento das neuropatias. Consistem da remoção de agentes que distorcem a estrutura nervosa ou da restauração da continuidade dos elementos do sistema nervoso periférico (SNP).

Descompressão de estruturas nervosas

A exérese de hérnias discais, deformidades ósseas e lesões expansivas e a ampliação das vias de trânsito de raízes ou troncos nervosos por osteotomias, secção de ligamentos e transposições nervosas contribuem para melhorar a dor em casos de neuropatias dolorosas, mesmo quando não há melhora da sensibilidade. São indicadas em casos de síndrome do túnel do carpo, do tarso, do canal de Guyon e do interósseo anterior, neuropatia do nervo safeno interno, síndromes radiculares por discoartrose e hérnias discais^{65,223}.

Os procedimentos que visam a correção das alterações estruturais e anatômicas da coluna vertebral freqüentemente vinculam-se a cirurgias para correção do canal estreito, espondilose, listese e hérnias discais dentre outros. O tratamento cirúrgico

é necessário em casos de comprometimento da cauda eqüina, déficit motor progressivo ou dores incoercíveis frente a tratamento clínico adequado. Tratamento conservador, durante mais de 6 semanas é recomendado nestes casos. Os doentes candidatos a (discectomia devem apresentar predominantemente ciatalgia e não lombalgia), dor com distribuição em território radicular específico, anormalidades motoras (déficit motor e déficits sensitivos, anormalidades de reflexos, agravamento da dor com manobras específicas, exames de imagem e eletrofisiológicos compatíveis com o quadro clínico e revelando hérnia a extrusa ou expulsa. Quando a indicação segue tais critérios os resultados rotulados são bons em mais de 80% dos casos. Os resultados das discectomias, laminectomias ou microdiscectomias (flavectomias) não diferem. A cirurgia para tratamento de hérnia de disco não é isenta de morbidade; aracnoidite, discites, manutenção de restos herniários, lesões radiculares, instabilidades vertebrais podem agravar a condição prévia. Os procedimentos percutâneos são menos agressivos. A administração de quimopapaína, enzima proteolítica extraída de papaia promove nucleólise do núcleo pulposo, mas associa-se a adversidades, particularmente a anafilaxia; deve ser evitado em casos de rotura do ligamento longitudinal posterior. A nucleotomia percutânea automática que consiste de aspiração do material discal com guilhotina capaz de promover cortes com alta freqüência. Tal método proporciona resultados bons em mais de 55% dos casos e deve ser evitado em casos de rotura do ligamento longitudinal posterior. A coagulação do disco intervertebral é técnica simples e eficaz no tratamento da dor discal. Os métodos percutâneos não devem ser utilizados no tratamento de hérnias extrusas; sua indicação restringem-se aos casos de protusões discais (discos contidos). Entretanto, as protusões são passíveis de tratamento conservador; raramente necessitam de intervenções operatórias para seu controle. A infiltração radicular ou peridural com anestésicos locais ou corticosteróides é matéria controversa¹¹⁹.

Descompressão neurovascular das raízes de nervos cranianos

É indicada para o tratamento da neuralgia essencial destes do nervo trigêmeo, intermediário e

glossofaríngeo^{200,240}. Em 1959, Gardner e Miklos⁶¹ descreveram a técnica de descompressão neurovascular do nervo trigêmeo. Jannetta, em 1967⁹⁹, pela primeira vez, utilizou o microscópio cirúrgico para a descompressão neurovascular da raiz trigeminal por via transtentorial. Esta técnica é indicada para o tratamento da neuralgia essencial destes nervos cranianos^{200,240}. Os doentes são operados sob anestesia geral e sob decúbito lateral e com a cabeça fletida ântero-lateralmente. A raiz do nervo trigêmeo, glossofaríngeo ou intermédio é acessada por craniectomia sub-occipital retromastóidea e com o uso de microscópio cirúrgico. As veias acoladas à raiz são coaguladas e as artérias dissecadas e separadas das estruturas nervosas por meio da interposição de fragmentos de teflon, dacron ou nailon²⁴⁰ (Figura 1).

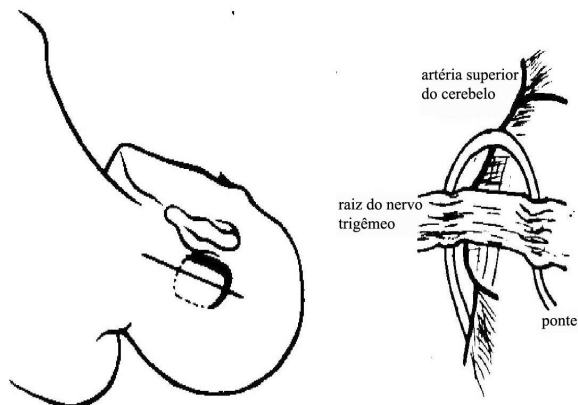


Figura 1 - Representação artística do posicionamento de paciente para microcirurgia de descompressão neurovascular do nervo trigêmeo, à esquerda. À direita temos uma representação de visão microcirúrgica da raiz do nervo trigêmeo sendo comprimido por um ramo vascular arterial.

A ocorrência de seqüelas sensitivas ou motoras decorrentes de cirurgias descompressivas neurovasculares é variável. O comprometimento funcional ou anatômico do nervo facial e estado-acústico é descrita em alguns casos^{25,109,265,269}.

Neurólise mecânica e ressecção de neuromas

A ressecção dos neuromas e a neurólise química não alivia a dor no coto de amputação²⁶⁴. A neurólise do plexo braquial melhora a sintomatologia de poucos casos de neuropatia actínica por avulsão de raízes do plexo braquial^{175,270,271} e o dos nervos

periféricos em casos de neuralgia traumática e isquêmica^{34,226}. Em casos de neuropatia actínica, a descompressão e a revascularização das estruturas plexulares^{41,81} pode resultar em lesão adicional dos nervos ou de estruturas vasculares¹⁰⁶; além disto, a cicatrização é freqüentemente inadequada nestes casos²⁴³. A neurólise pode contribuir para a melhora funcional de doentes com neuropatias traumáticas tronculares²²³.

Procedimentos neurocirúrgicos funcionais ablativos

Os procedimentos neurocirúrgicos percutâneos realizados sob sedação são mais seguros que os a céu aberto²²⁹. A realização de anestesia geral, muitas vezes necessária para a execução destes últimos, pode colocar em risco a vida e a função dos doentes quando as condições clínicas e nutricionais estão comprometidas. Além disto não permite que os doentes participem informando quantificando os resultados²⁴¹. Excessão feita às simpatectomias, os agentes químicos (álcool, fenol, solução salina hipertônica) não devem ser utilizados com finalidade neurolítica devido às complicações relacionadas com o seu uso. Os meios físicos como o frio (criocoagulação) ou calor (radiofreqüência) são mais seguros para a interrupção de vias e centros nervosos^{63,241}.

Tratamento cirúrgico dos tumores e amputações

Admite-se que as medidas antineoplásicas controlam a dor de até 3/4 dos doentes casos. A cirurgia radical visando à cura da doença oncológica ou à remoção das anormalidades anatômicas e funcionais geradas pela neoplasia pode resultar em melhora sintomática da dor em casos de doença localizada^{38,67,139}. A cirurgia paliativa é indicada em casos de doença avançada quando o efeito expansivo dos tumores ou a doença iatrogênica focalizada geram ou agravam a dor e sediam-se em regiões em que a remoção total ou parcial do agente causal é simples e segura¹³⁹. A correção das deformidades ósseas e das instabilidades causadas pelas fraturas patológicas pode aliviar a dor e melhorar a funcionalidade dos doentes. A descompressão da medula espinal e das raízes nervosas, o tratamento da hidrocefalia e a remoção das lesões expansivas encefálicas primárias e secundárias melhoram a dor, a qualidade de vida e prolongam a vida dos doentes¹³⁹.

A amputação da região afetada foi empregada, no passado, para o tratamento de casos da dor neuropática rebelde e incapacitante. Os resultados obtidos não são satisfatórios em casos de avulsão de raízes nervosas^{18,243,270} e de neuropatia actínica²⁶⁷. Estes procedimentos podem induzir à instalação da síndrome de dor fantasma^{177,181}. A ressecção da pele e o deslocamento cutâneo podem proporcionar benefício transitório em casos de neuralgia pós-herpética²⁵¹.

Simpatectomias

As simpatectomias são indicadas para o tratamento da dor visceral da cavidade abdominal, pélvica e torácica^{114,137}, da dor isquêmica¹³⁷ e da causalgia⁸⁸. São contraindicadas em casos de distrofia simpático-reflexa¹⁹⁰.

Proporcionam resultados iniciais excelentes em 77% a 82% dos doentes com causalgia^{17,24,105,167,266}. Devem ser indicadas apenas quando há melhora significativa e temporária da dor após bloqueios da cadeia simpática com anestésicos locais¹²⁵. Proporcionam alívio imediato da dor em queimor em 97% dos casos de dor relacionada à compressões nervosas, traumatismos e vasculopatias. Há, entretanto, há recidiva em 61% dos casos¹¹⁸. Não influencia as parestesias e outras qualidades da dor. Não é eficaz em casos de dor no coto de amputação^{3,7,101,177}, dor mielopática, dor por lesão da cauda equina^{6,37}, dor por avulsão de raízes^{18,239,247} e neuralgia pós-herpética²⁶⁴.

A simpatectomia do gânglio estrelado pode ser realizada segundo várias técnicas^{17,24,167,266}. A simpatectomia química consiste da punção, seguida de injeção, de 5 a 10ml de álcool ou fenol no gânglio estrelado, na região do tecido areolar que cobre a face anterior de apófise transversa da sétima vértebra cervical. A cirurgia a céu aberto consiste da exposição do gânglio estrelado na fossa supraclavicular e da remoção da metade distal desta estrutura¹⁷. A técnica toracoscopia, consiste da introdução de um toracoscópio na cavidade pleural, da exposição do gânglio estrelado e da sua ressecção. A simpatectomia química do segundo e terceiro gânglios simpáticos lombares é realizada segundo método percutâneo. Consiste da punção seguida da

administração de 5 a 10 ml de álcool ou fenol, no quadrante ântero-lateral da segunda a quarta vértebras lombares sob controle radioscópico. A técnica a céu aberto consiste da exposição, por via extra-peritoneal, da cadeia simpática lombar e da ressecção dos gânglios que a compõem^{17,167,266} (Figura 2).

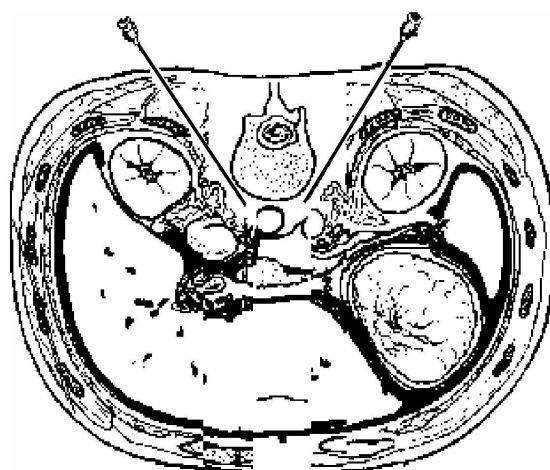


Figura 2 - Representação de seção abdominal transversa no segmento do plexo celíaco e o posicionamento e trajeto das agulhas de punção para injeção de fármacos na região pré-vertebral juxta-aórtica. Procedimento de simpatectomia celíaca.

A complicação mais comum da simpatectomia cervical é a síndrome de Claude Bernard-Horner¹⁷. A síndrome de dor pós-simpatectomia é uma complicação que pode manifestar-se em 20% a 44% dos casos de simpatectomia²⁵⁵. Inicia-se abruptamente, 10 a 14 dias após o ato operatório, e é caracterizada pela ocorrência de dor em peso ou câimbra, localizada geralmente na área da desnervação simpática¹⁷; na maioria dos casos, cessa espontaneamente em poucas semanas.

A neurectomia pré-sacral consiste da interrupção do nervo hipogástrico inferior visando ao tratamento da dor visceral pélvica; pode ser realizada a céu aberto ou segundo técnica percutânea. Esta última consiste da punção, por uma agulha introduzida na região da crista ilíaca e dirigida para a face anterior do promontório visando a atingir o espaço pré-sacral, onde 5 a 10ml de álcool absoluto ou fenol a 5% são

administrados. Quando a neoplasia invade estruturas somáticas neurais ou músculo-esqueléticas, o procedimento é ineficaz. Punção dos vasos ilíacos e traumatismo do plexo lombossacral são complicações possíveis com tal método²⁴¹.

A neurólise do plexo celíaco é um procedimento extremamente eficaz no tratamento da dor visceral inflamatória ou neoplásica do abdômen rostral, especialmente das afecções pancreáticas, gástricas, hepáticas, esofágicas caudais e duodenais e as sediadas na pelve renal, glândula suprarrenal e nas estruturas retroperitoniais¹³⁷. Consiste da punção, a céu aberto durante o ato da laparotomia ou percutânea, sob controle tomográfico ou radioscópico, do quadrante ântero-lateral da primeira vértebra lombar e da injeção, no tecido areolar perivertebral, de 20 a 30 ml de álcool absoluto ou fenol. Hipotensão postural, diarreia e derrame pleural transitórios podem ocorrer, sendo geralmente controlados, com medidas sintomáticas⁸².

A simpatectomia torácica percutânea é utilizada para o tratamento da dor visceral do tórax. Consiste da administração percutânea de agentes líticos ao longo da cadeia simpática torácica⁸⁸.

Neurotomias dos nervos somáticos

Com raras exceções, são ineficazes no tratamento da maioria dos doentes com dor por desafe-rentação^{163,240}. As neurotonias são indicadas para o tratamento da neuralgia occipital¹²³, neuralgia gê-nito-femoral²⁴⁴, ílio-inguinal²⁴⁴, do nervo fêmoro-cutâneo⁶⁵, do nervo ciático menor⁶⁵ e do nervo pudendo⁶⁵. Não são eficazes no tratamento da dor por avulsão de raízes, dor no coto de amputação e da neuralgia pós-herpética^{28,44,240,264}. A neurotomia dos ramos recorrentes posteriores das raízes espinais é eficaz para o tratamento das dores secundárias às síndromes dolorosas miofasciais paravertebrais, lombares, dorsais e cervicais rebelde aos procedimentos fisiátricos²⁴⁵. Podem ser realizadas a céu aberto ou percutâneamente, por radiofreqüência²⁴⁴.

Várias técnicas de neurotomia e neurectomia do nervo trigêmeo foram propostas. Avulsão, esmagamento, interposição de material orgânico entre os cotos seccionados, neurólise mecânica e rebatimento retrógrado dos cotos nervosos amputados, proporcionam devido ao fenômeno de

regeneração nervosa, benefício temporário nos doentes²⁷⁶. A neurectomia do nervo trigêmeo é indicada para confirmação diagnóstica, para o tratamento de doentes idosos debilitados ou com neuralgia bilateral, quando há anestesia de uma hemiface secundária à rizotomia contra lateral²⁴⁰.

A neurotomia percutânea dos nervos occipitais é um procedimento útil para casos de neuralgia do nervo occipital. Consiste de punção percutânea dos nervos occipitais na base da escama do osso occipital, junto da artéria occipital, e de sua lesão, por radiofreqüência¹²³.

A neurotomia do nervo pudendo é indicada para o tratamento da neuralgia do nervo pudendo e da dor perineal. Consiste da introdução percutânea de um eletródio na região perineal posterior e da estimulação, seguida de lesão, por radiofreqüência, do tronco do nervo. O procedimento realizado bilateralmente pode resultar em incontinência urinária²⁴².

A neurotomia do nervo gê-nito-femoral está indicada em casos de neuralgia do nervo gê-nito-femoral e a do íleo-inguinal para o tratamento de neuralgia íleo-inguinal. São realizadas por acesso ao retroperitônio similar ao utilizado durante a simpatectomia lombar²⁴⁴.

A neurotomia do nervo fêmoro-cutâneo é indicada no tratamento da meralgia parestésica. O nervo é acessado por incisão medial à espinha íliaca ântero-superior²²³.

A neurotomia do nervo ciático menor é indicada em casos de neuralgia desta estrutura. O nervo é acessado por incisão na região glútea e região proximal da face posterior da coxa, após dissecação do músculo glúteo mínimo²⁴².

A neurotomia dos nervos recorrentes posteriores consiste da punção, com um eletródio, do nervo recorrente posterior ao longo de sua trajetória, ou seja, na sua emergência nas raízes nervosas no forâmen da conjugação, ao longo da borda externa e na base da faceta articular e de sua lesão por radiofreqüência²⁴⁵.

Nucleólise térmica discal

Em casos de discoartrose ocorre proliferação de fibras sensitivas que expressam substância P através do ânulo fibroso. A técnica de coagulação por radiofreqüência dos nervos proliferados no ânulo

fibroso e do material do núcleo pulposo para indução de contração do tecido colágeno e do material discal pode proporcionar melhora da lombalgia em 78% a 80% dos casos e da funcionalidade em 62,5% a 72%. Estas porcentagens de melhora mantêm-se em acompanhamentos durando mais de 6 meses quando a discografia reproduz a dor do doente, o exame neurológico não mostra evidências de sofrimento radicular, quando não há compressão nervosa evidente por radiofrequência. O procedimento consiste de posicionar os doentes em decúbito ventral horizontal, da realização de discografia para verificar anormalidades do ânulo fibroso e da coagulação discal a 80°C durante 15 min com eletródio circular ativado por radiofrequência.

Rizotomias

São indicadas no tratamento da dor decorrente de neuralgias paroxísticas ou decorrente de neoplasias em áreas restritas do corpo, especialmente as localizadas na face, crânio, região cervical, torácica e perineal. A rizotomia do nervo trigêmeo, glossofaríngeo e intermediário é eficaz no tratamento da dor resultante de neuralgias essenciais e do câncer da face, faringe, loja amigdaliana, base da língua e orelha interna²⁴⁰. A rizotomia cervical, torácica e sacral é eficaz em casos selecionados de dor neuropática periférica paroxística oligossegmentar restrita às regiões superficiais do corpo e a poucos dermatômeros²⁰⁴. Nos membros, as rizotomias podem causar ataxia sensitiva²⁵⁹. A rizotomia sacral, não deve envolver bilateralmente as segundas raízes sacrais em doentes com integridade funcional da bexiga, devido ao risco de instalação de quadro de bexiga neurogênica²⁴¹. As rizotomias não são eficazes no tratamento da dor fantasma, dor no coto de amputação^{28,264}, neuralgia pós-herpética^{44,240}, neuropatia actínica¹⁰⁶, dor mielopática ou por lesão de cauda eqüina⁶, avulsão de raízes nervosas^{18,239,247}, dor facial atípica, anestesia dolorosa da face²⁶⁴ etc. A rizotomia intercostal pode beneficiar alguns doentes com neuralgia intercostal^{204,259}.

As rizotomias espinais e do nervo trigêmeo e glossofaríngeo a céu aberto raramente são indicadas atualmente. A do nervo intermediário ainda é realizada a céu aberto segundo técnica microcirúrgica. Os procedimentos percutâneos são os mais empregados

para tal finalidade²⁴⁰.

Segundo Van Nouhuys²⁶⁰, foi Korteweg, em 1899, quem pela primeira vez, realizou a rizotomia do trigêmeo. Segundo Teixeira²⁴⁰, Frazier, seguindo a orientação de Spiller, em 1901, realizou a rizotomia segundo técnica que consistia na ressecção do arco zigomático e de sua recolocação ao final do procedimento. Dandy, em 1925⁴⁵, descreveu a técnica da secção da raiz sensitiva do nervo trigêmeo via craniectomia suboccipital. A mortalidade ocorre em 0,3% a 1,9% dos casos²²⁵. Paralisia facial é descrita em até 11% dos casos, anestesia da córnea em 10%, ceratite neuroparalítica ocorre em 1,3% a 15,1%, úlcera de córnea em 3,7%, comprometimento da função visual em 0,4% a 5% e lesões dos nervos motores oculares, em 0,4% a 2,5%, parestesias leves em 10,3% a 57% e anestesia dolorosa em 2,8% a 26%^{110,164, 225,240}. Há recorrência da dor em 5,3% a 19,2% dos doentes^{16,110,225,261}. Kirschner, em 1931¹⁰⁴, foi o primeiro a empregar a eletrocoagulação do gânglio de Gasser com a finalidade de tratar a neuralgia do trigêmeo. Devido às numerosas complicações a eletrocoagulação foi substituída pelas lesões gradadas por radiofrequência. A rizotomia do nervo trigêmeo consiste da introdução de um eletródio à mão livre, por via anterior, através do forâmen oval, no interior do gânglio de Gasser, sob controle radioscópico. Após a punção, os doentes são despertados e questionados sobre a localização da sensação parestésica evocada pela estimulação das estruturas trigeminais. Baseando-se nestas informações, o eletródio é mobilizado até que a sensação parestésica localize-se no território da dor. Durante períodos de 60 segundos lesões térmicas são repetidas com intensidades crescentes, até que hipalgesia ou analgesia com preservação da sensibilidade táctil segmentar seja obtida por geradores de radiofrequência (Micromar-Diadema-SP®). A monitorização da temperatura quantifica o grau da lesão induzida. As rizotomias percutâneas por radiofrequência são realizadas sob anestesia geral ou sob sedação. Medicação pré-anestésica (lorazepam, flunitrazepam) proporciona amnésia e agentes anestésicos de curta duração (propofol) ou neuroleptoanalgesia (fentanila, droperidol) são recomendados para a realização do procedimento²⁴⁰. Quando doente suporta o desconforto, as lesões são realizadas sem anestesia geral; caso contrário, doses adicionais de agentes anestésicos são administradas.

Quando o déficit sensitivo induzido não se localiza no território adequado, o eletródio é reposicionado e são produzidas novas lesões por radiofrequência^{80,240} (Figura 3). Ocorre dormência facial em praticamente todos os casos. Parestesias são observadas em 8% a 10,9% dos doentes e, disestesias dolorosas, em 0,5% a 5% dos casos^{218,228,240}. Há recidiva da dor em 5% dos doentes, em média, no primeiro ano, em 10%, no segundo e, progressivamente, em 5% dos casos a cada ano^{218,228}.

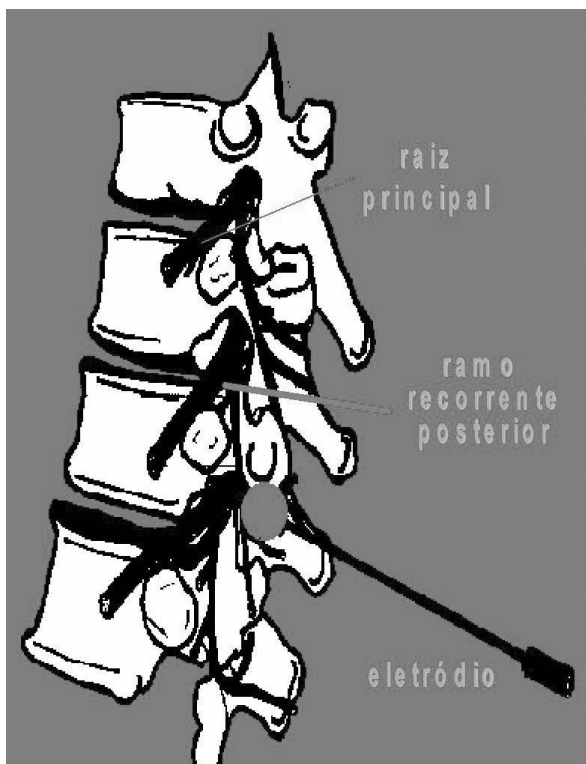

Figura 3 - Visão lateral de representação de 4 segmentos de coluna lombar, durante um procedimento de neurotomia dos nervos recorrentes posteriores, na face adjacente externa das facetas articulares.

A rizotomia do nervo glossofaríngeo é realizada de modo similar e após punção do buraco jugular²⁰⁰. Bradicardia e hipotensão arterial podem ocorrer durante a intervenção. A ocorrência de bradicardia e hipotensão arterial indicam necessidade de interrupção da lesão^{39,97,112,200}. Disfonia e disfagia e deglutição são referidos em alguns casos^{109,112,248}. A recidiva da dor é rara^{192,265}. Sequelas sensitivas motoras comprometendo a deglutição e a fonação podem decorrer do procedimento^{192,265}. A mortalidade é de 5%¹⁹².

A rizotomia do nervo trigêmeo por compressão com balão de Fogarty, consiste da punção do gânglio de Gasser, após anestesia troncular, com uma agulha que conduz o balão que é insuflado durante 60 segundos com 0,6 a 0,8 ml de agente de contraste iodado⁴² (Figura 4).

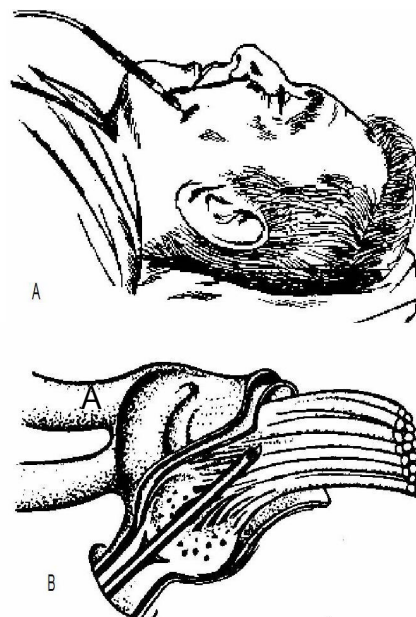


Figura 4 - Rizotomia percutânea por radiofrequência do nervo trigêmeo. (a) Eletrodo implantado via forâmum oval via percutânea. (b) Eletrodo no interior do gânglio de Gasser.

Em 1981, Hakanson⁶⁶ descreveu a neurólise pelo glicerol da raiz trigeminal. Este método proporciona alívio inicial da dor em 84% a 98,7% dos casos e melhora em 1,3%. Há recorrência em 17,8% dos doentes acompanhados durante 2 a 48 meses e necessidade de novo tratamento em 6,6%. O resultado final é satisfatório em 86% das vezes. Sensação de dormência associada à hipoestesia ocorre em 60% dos doentes lesões herpéticas em 50%, disestesia em 18,6% e ceratite em 3,3%²³⁰.

A rizotomia do nervo intermediário é realizada após exposição desta estrutura nervosa pela craniectomia retromastóidea, obedecendo à mesma tática descrita para a realização da descompressão neuro-vascular. O nervo intermediário é seccionado junto ao tronco encefálico²⁴⁰.

Lesão do trato de Lissauer e do corno posterior da medula espinal

Consiste da lise, por radiofrequência, do trato de Lissauer e da substância cinzenta do corno posterior da medula espinal, onde há hiperatividade neuronal em casos de dor por desaferentação ou espasticidade. Em 1942, por Hyndman⁹⁶ introduziu a técnica de secção do trato de Lissauer com finalidade de ampliar a área de analgesia induzida pela cordotomia e, em 1946, Pool¹⁷⁶, realizou lesão da substância gelatinosa do corno posterior da substância cinzenta da medula espinal (CPME) e do trato de Lissauer para o tratamento da dor. Hitchcock, em 1970⁷⁶, demonstrou que a tratotomia e a nucleotomia do trato espinal do nervo trigêmeo são úteis para o tratamento da dor facial por desaferentação. Em 1987, Hitchcock e Teixeira⁷⁹ descreveram a técnica da nucleotratotomia trigeminal pontina estereotáxica. Sindou, em 1972²¹⁶, descreveu a técnica de secção mecânica da porção ventrolateral da junção mielorrádicular das raízes espinais e a empregou em doentes com dor neuropática resultante da infiltração neoplásica das estruturas nervosas do SNP. Em 1974, Nashold et al.¹⁵⁷ descreveram a técnica da lesão por radiofrequência da zona de entrada das raízes nervosas ou seja, do trato de Lissauer e das lâminas superficiais do CPME. Esse procedimento reduz a hiperatividade das vias nociceptivas dos tratos ascendentes da medula espinal porque destrói os neurônios hiperexcitados das lâminas I, II, III, IV, V e VI do CPME^{168,188} e o trato de Lissauer que estão envolvidos nos mecanismos de facilitação e de inibição da atividade dos neurônios do CPME, assim como as vias ascendentes que trafegam pelo quadrante posterolateral da medula espinal²⁴³; modifica o balanço entre as vias excitatórias e inibitórias dos circuitos neuronais segmentares desaferentados^{153,156,188}.

É realizada para o tratamento da dor no membro fantasma, da dor resultante de neuropatias plexulares actínicas, oncopáticas e traumáticas, neuralgia pós-herpética, dor mielopática e por lesão da cauda equina e da espasticidade. Em casos de avulsão de raízes nervosas foram verificados resultados imediatos excelentes e bons em 64,7% a 100% dos doentes e, regulares, em 8,3% a 24%^{67,98,138,194,270}. Durante período de acompanhamento variando entre 5 a 108 meses, ocorre declínio dos resultados bons e excelentes para 50% a 81% e elevação do número de resultados regulares para 9,5% a 40%^{37,55,60,98,155,156}. A melhora inicial é mantida após o tratamento na maioria dos doentes com

dor associada à neuropatia actínica²⁵⁰. Há melhora em 75% a 100% dos doentes com neuralgia pós-herpética, imediatamente após o procedimento^{55,58,59,100}. Com o passar do tempo ocorre recorrência parcial ou completa da dor em até 50% dos doentes em 6 meses, em 38%, em 1 ano e, em 26%, em 18 meses⁵⁵. A dor recorrente após a cirurgia nestes casos apresenta características diferentes da original em 50% dos casos. O queimor original é substituído por dolorimento, latejamento ou sensação de frio⁵⁵. Os resultados são maus em casos de distrofia simpático-reflexa²⁵⁰. Em casos de dor fantasma^{98,190,197}, ocorre melhora imediata em 50% a 100% dos doentes logo após o procedimento e, a longo prazo, em 50% a 66,6%. O resultado parece ser mais insatisfatório no tratamento da dor no coto de amputação²⁵⁰. Saris et al.¹⁹⁸ não observaram melhora da dor no coto em seus casos; houve melhora em 29% dos doentes, quando a dor fantasma esteve também presente. Quanto mais longo o tempo decorrido entre a intervenção cirúrgica e a amputação, melhor foi o resultado. Notaram alívio da dor em 50% dos doentes quando a dor durou mais de 15 anos, em 40% quando a dor teve duração de 6 a 15 anos e, em apenas 31% dos doentes, com história inferior a 6 anos. Quando o doente tem idade superior a 50 anos e a amputação é resultante de doença oncológica ou isquemia, o resultado é pior que o observado em casos de amputação traumática¹⁹⁸. Com raras exceções¹⁹⁴, a maioria dos autores, não observou resultados satisfatórios no tratamento da neuropatia periférica traumática com esta técnica^{98,150,243}. Sami e Moringlane¹⁹⁴ observaram que o resultado era excelente, imediatamente após a cirurgia, em doentes com neuropatia periférica; os resultados do acompanhamento a longo prazo, entretanto, não foram apresentados. A lesão do trato de Lissauer e do CPME beneficia cronicamente 45,5% a 80% dos doentes com dor mielopática traumática e proporciona bom resultado inicial em 8,5% a 100%. Há melhora significativa da dor mielopática segmentar em 80% dos doentes, da dor unilateral em 90% e da dor distal e sacral em apenas 32%⁵⁵. Há também alívio da dor gerada por estimulação das zonas de gatilho¹⁵¹. Os resultados são considerados insatisfatórios em menos de 41% dos doentes^{55,189,194}. Não foi observada melhora significativa em doentes com esclerose múltipla¹⁹⁴. Thomas e Jones²⁵⁰ não verificaram melhora da dor e sim piora dos déficits neurológicos em 50% dos doentes durante o período pós-operatório. Powers et al.¹⁷⁸ não observaram melhora da dor segmentar em 2 e da

dor fantasma em 5 de 9 doentes tratados por esta técnica. Beneficia imediatamente 71% dos doentes com dor por lesão da cauda eqüina; a longo prazo, apenas 29% dos doentes é beneficiado⁹⁸. Não há melhora dos doentes com dor por traumatismo da cauda eqüina decorrente de laminectomia para exérese de hérnia discal lombar. Menos de 10% dos doentes com fibrose lombo-sacral beneficiou-se com esta técnica^{178,199}. Resultados insatisfatórios também foram observados em casos de dor monorradicular^{107,152,155,227}. Powers et al.¹⁷⁸ observaram que, de 4 doentes com neuralgia intercostal, 2 apresentaram melhora significativa e 2 não melhoraram.

Para o procedimento espinal, há necessidade de anestesia geral e de laminectomia visando a expor a zona de penetração, na medula espinal, das raízes correspondentes à inervação das áreas onde a dor é referida assim como dos dermatômeros rostrais e caudais vizinhos. A dura-máter é aberta na linha mediana e a exposição da zona de entrada da raiz é realizada com o emprego de microscópio cirúrgico. Em casos de avulsão de raízes do plexo braquial, a disposição das raízes contralaterais e a linha de penetração das raízes homolaterais constituem os reparos anatômicos para localizar os locais da punção, da medula espinal. A localização dos dermatômeros é realizada mediante estimulação elétrica monopolar das raízes motoras. Eletrodios são implantados na medula espinal e dirigidos com inclinação de 25 graus de fora para dentro e de trás para frente, no plano transversal, penetrando 2 mm na profundidade em cada segmento de referência da dor, a seguir, lesões térmicas por radiofrequência serem realizadas a cada 2 mm. Em casos de mielopatia traumática, são realizadas na zona de entrada das 3 raízes situadas acima do segmento anatomicamente anormal²⁴³ (Figura 5).

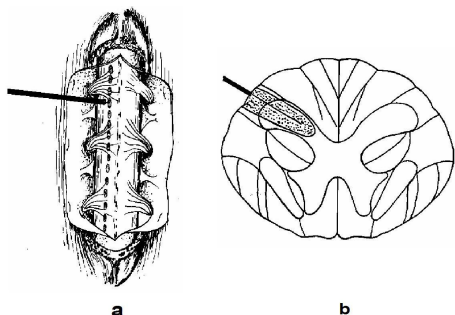


Figura 5 - Lesão do trato de Lissauer e do corno posterior da substância cinzenta da medula espinal. (a) Após laminectomia o eletrodio é introduzido no ponto de penetração das radículas sensitivas na medula espinal; (b) Eletrodio no interior do trato de Lissauer e do CPME.

Segundo Olivecrona¹⁶⁵, foi Sjöqvist, em 1937, quem realizou, pela primeira vez, a secção do trato descendente do nervo trigêmeo, na junção entre o terço médio e o terço inferior da oliva. Este procedimento alivia a dor facial em 62% a 100% dos casos. Devido à lesão do corpo restiforme e do nervo vago, muitos doentes apresentam ataxia e déficit do nervo recorrente¹⁶⁵. A taxa de recorrência varia entre 26% e 83,3% dos casos¹⁶⁶. Crue et al.⁴³, Todd et al.²⁵⁴ e Hitchcock⁷⁶ descreveram a tratotomia trigeminal esterotáxica e Fox⁵⁴, a tratotomia percutânea à mão livre. A nucleotratotomia do trato espinal do nervo trigêmeo⁷⁶ e a nucleotratotomia trigeminal pontina estereotáxica⁷⁹ são eficazes para o tratamento da dor facial por desaferentação (síndrome de Wallemborg, dor por neuropatias trigeminais)^{56,116,147,151,153,194,217,250,271}. Resultados imediatos excelentes dos casos de neuralgia pós-herpética no território do nervo trigêmeo foram observados em 57% a 100% dos doentes submetidos a tal procedimento^{14,55,98,204,243}. Durante o período de acompanhamento, durante 6 a 72 meses, a dor mantém-se ausente em 25% a 50% dos doentes e a melhora, em 31% a 50%^{18,55,98}. Os resultados parecem ser menos satisfatórios quanto maior for o número de divisões comprometidas¹⁸. Há evidências de que a dor paroxística seja mais facilmente controlada que a dor em peso constante⁵⁵. Há melhora da neuropatia trigeminal actínica na maioria dos doentes tratados^{18,76,98}. Proporciona melhora da sintomatologia em mais de 50% dos doentes com anestesia dolorosa da face⁷⁶. Os resultados são insatisfatórios nos doentes com dor em peso²⁹.

A nucleotratotomia estereotáxica do trato espinal do nervo trigêmeo é realizada com os doentes sob anestesia local, na posição sentada ou deitada. Consiste da fixação do aparelho de estereotaxia de Hitchcock (Micromar - Diadema, São Paulo) ao segmento cefálico, seguida da realização de estereotomografia e reconstrução de imagens da transição bulbo-espinal e fusão delas com imagens de atlas de estereotaxia. O alvo estereotáxico é posicionado 4 mm a 6,5 mm lateralmente em relação à linha mediana, de acordo com a da dor estar sediada no território da terceira ou da primeira divisões do nervo trigêmeo, respectivamente. Um eletrodio é introduzido na transição occipitocervical e dirigido, de baixo para cima e de fora para dentro, com inclinação de 20 graus em relação aos planos transversal e sagital. A localização é confirmada mediante

estimulação monopolar. Quando a estimulação elétrica causa desconforto no local da dor referida, são realizadas lesões por radiofrequência (Micromar - Diadema, São Paulo) de modo a coagular o tecido neural com o diâmetro de 2 mm²⁴³ (Figura 6). Este procedimento é marcadamente eficaz no tratamento da neuralgia pós-herpética trigeminal, outras dores por desaferentação localizadas na face e da dor por câncer orofacial.

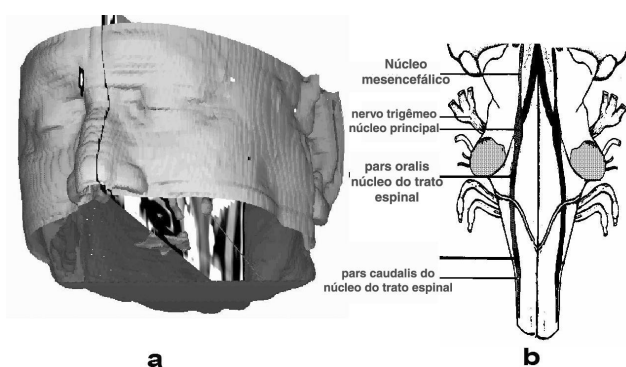


Figura 6 - Núcleotratotomia trigeminal via estereotáxica. (a) Reconstrução tomográfica do tronco encefálico com trajeto do eletródio de lesão por radiofrequência. (b) Representação do tronco encefálico mostrando as divisões do núcleo do nervo trigêmeo.

A extensão e a intensidade do déficit sensitivo pré-operatório amplia-se sistematicamente, após a lesão do trato de Lissauer e do CPME^{57,156,249}. Déficit motor, geralmente discreto, ocorre em aproximadamente em 10% dos doentes submetidos à lesão do trato de Lissauer e do CPME espinhal¹⁰. Síndrome cordonal posterior discreta e transitória homolateral à lesão é observada inicialmente em 2/3 dos casos; é permanente em 10% a 30% deles^{76,77,158,204}. Parestesias na região dos dermatômeros vizinhos, hiperestesia na área de transição entre a região normal e a comprometida são também observados¹⁵⁵. Há maior risco de lesão dos tratos longos em casos de avulsão devido à atrofia da medula espinhal em consequência da cicatrização do tecido traumatizado¹⁴⁹. Há maior possibilidade de comprometimento da função neurológica quando a lesão é realizada nos segmentos torácicos da medula espinhal^{18,55,59,98}. Numerosas complicações neurológicas foram descritas após este procedimento indicado para o tratamento da síndrome

pós-laminectomia lombar, incluindo-se, entre elas, a hipoestesia na região genital e nos membros inferiores, déficits motores, incontinência esfíncteriana e impotência sexual¹⁹⁹.

Quando a nucleotratotomia trigeminal é realizada a céu aberto, a extensão e a magnitude das lesões são maiores do que quando se emprega a técnica estereotáxica. Referem-se, principalmente, ao comprometimento dos funículos posteriores e tratos espinotalâmicos. São permanentes, mas não incapacitantes, em 40% dos doentes tratados pela nucleotratotomia trigeminal a céu aberto e, em 20%, dos doentes tratados pela técnica estereotáxica^{98,178,188,201,270}. As complicações gerais observadas são também mais numerosas com a nucleotratotomia trigeminal a céu aberto, destacando-se os acidentes vasculares encefálicos, infartos do miocárdio, infecções respiratórias e das vias urinárias, meningites, septicemias, lesão dos núcleos e tratos dos funículos posteriores e incontinência urinária^{18,19,98}. Isto sugere que o procedimento percutâneo seja mais seguro, principalmente quando indicado em doentes idosos ou debilitados.

A lesão do trato de Lissauer e do CPME é mais eficaz e segura quando indicada no tratamento de doentes com áreas de desaferentação extensas, como em casos de avulsão de raízes do plexo braquial, neuropatia plexular actínica, dor segmentar em doentes paraplégicos com mielopatia ou com lesão de cauda equina e cone medular²⁴³.

A nucleotratotomia trigeminal pontina é procedimento eficaz no tratamento da dor facial por desaferentação que não apresentou melhora após a nucleotratotomia caudal¹⁰³; proporciona melhora em aproximadamente 60% dos doentes com dor facial atípica⁷⁹. Consiste da fixação do equipamento de estereotaxia ao segmento cefálico dos doentes e da realização de estereotomografia e da delimitação do quarto ventrículo cerebral. Após fusão das imagens radiográficas com as dos atlas de estereotaxia, o alvo é delimitado e a indução de lesões por radiofrequência na porção oral do núcleo do trato espinhal do nervo trigêmeo é realizada⁷⁹.

Cordotomias

Com a finalidade de reduzir a transferência das informações nociceptivas resultantes da hiperatividade

neuronal segmentar do CPME para as unidades rostrais no neuro-eixo, a cordotomia anterolateral foi proposta para tratamento da dor causada por câncer e por neuropatias^{27,120,131,263,264}. Enquanto os resultados do tratamento da dor neuropática e não oncológica são desapontadores²³¹, ocorre melhora expressiva dos doentes com dor oncológica que acomete unilateralmente segmentos distais aos cervicais rostrais. Consistem da interrupção do trato espinotalâmico no quadrante ântero-lateral da medula espinal oposto ao lado em que a dor é referida. A cordotomia posterior é pouco eficaz^{15,176}. Foi indicada com sucesso questionável e casos de avulsão de raízes nervosas^{10,267} e neuralgia pós-herpética²⁶⁴. É ineficaz em casos de neuropatia actínica¹⁰⁶. Proporciona melhora inicial, mas não a longo prazo, em 75% a 91% dos doentes com dor fantasma e no coto de amputação^{28,264}. Foi proposta para o tratamento da dor resultante da lesão da medula espinal e das raízes nervosas^{27,120,131,169,263,264}. Alivia a dor aguda em pontada, dolorimento e câimbra e a dor evocada por estímulo da zona de gatilho, mas não a dor constante, em queimor ou o desconforto, referido nos membros inferiores ou na região perineal²⁶⁴. Pode melhorar também a dor articular gerada por lesões da cauda eqüina mas não da medula torácica²⁶⁴. Na casuística de Tasker e Dostrovsky²³⁷, após a cordotomia ocorreu alívio da dor mielorradicular intermitente lancinante em 70% dos doentes e melhora da dor constante em 47%. Ocorreu melhora da dor em 70% dos doentes com lesão do cone medular e da cauda eqüina e, em apenas 40% nos casos de lesões situadas nas porções rostrais da medula espinal. Resultados semelhantes foram observados por outros autores^{46,163,170,175,205}.

A cordotomia cervical percutânea é realizada sob anestesia local. Após procedimento perimielográfico ou estereotomomieliográfico, para delimitação da medula espinal e do ligamento denteado, efetua-se introdução, por via lateral, de um eletródio no quadrante ântero-lateral da medula espinal entre a primeira e segunda vértebras cervicais. Após avaliação da localização com estimulação elétrica, realiza-se a lise do trato espinotalâmico por radiofreqüência¹¹⁹ (Figura 7).

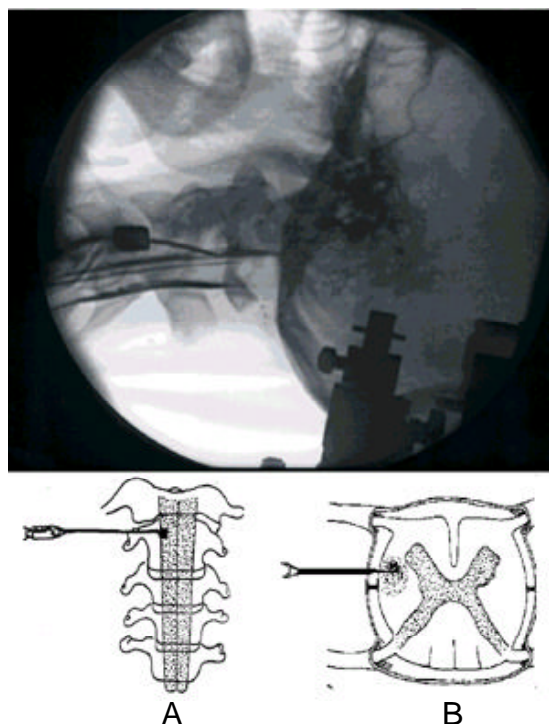


Figura 7- Cordotomia cervical percutânea por radiofreqüência. A figura superior mostra punção cervical cervical (C₁, C₂), seguida de perimielografia e de penetração do eletródio em um ponto situado logo adiante do ligamento denteado. Eletródio penetrado no interior do trato espinotalâmico, vista antero-posterior (a) e (b) em corte axial.

O procedimento a céu aberto consiste de laminectomia e da exposição do primeiro e segundo segmentos cervicais da medula espinal cervical ou do segundo e terceiro segmentos da medula espinal dorsal e da secção do quadrante ântero-lateral desta estrutura nervosa^{236,241}.

Quando há indicação de cordotomia bilateral, intervalo de pelo menos três semanas, é recomendado entre ambos os procedimentos. Eventualmente, dor contralateral à original pode manifestar-se após a cirurgia unilateral, sendo, muitas vezes, necessária a indicação do procedimento contralateral. Déficits motores, esfinterianos e sexuais ocorrem em menos de 10% dos casos. A cordotomia causa dor mielopática em cerca de 1/5 dos doentes acompanhados a longo prazo²⁶⁴. Síndrome de paralisia respiratória durante o sono é rara. Manifesta-se após cordotomias bilaterais, especialmente quando a analgesia atinge dermatômeros braquiais^{236,241}. A cordotomia cervical deve ser evitada em doentes com insuficiência respiratória.

Mielotomias

Consistem da interrupção das fibras espinoreticulotalâmicas que cruzam a linha mediana em direção aos quadrantes ântero-laterais da medula espinal e se dirigem às estruturas supra-segmentares⁷⁷. Estão indicadas em casos de dor oncológica bilateral pelvipérineal ou nos membros inferiores em doentes em que a cordotomia cervical bilateral apresenta risco^{173,202}. Resulta em analgesia suspensa bilateral. São indicadas também para o tratamento da dor mielopática⁹⁰, dor por avulsão do plexo braquial¹⁷² e neuralgia pós-herpética²⁰². A mielotomia transversa, realizada 2 a 3 segmentos acima daquele em que a lesão está presente em casos de dor por lesões raquimedulares, pode aliviar temporariamente a dor radicular e no território de transição²⁶⁴.

O procedimento pode ser realizado após laminectomia torácica e lombar rostral, seguida da divisão sagital da medula espinal ou percutaneamente, segundo técnica estereotáxica. Esta consiste da fixação do aparelho de estereotaxia ao crânio e da realização de perimielografia crânio-cervical ou estereotomografia. Após a delimitação do contorno da medula cervical, introduz-se um eletródio na linha mediana na porção central da transição entre ambas as estruturas nervosas. A estimulação gera sensação de calor ascendente do períneo para regiões dorsais do corpo⁷⁷. A interrupção, por radiofrequência, das vias espinotalâmicas extraleminiscais que se projetam na formação reticular do tronco encefálico, permite alívio da dor com preservação da sensibilidade discriminativa superficial¹⁷² (Figura 8).

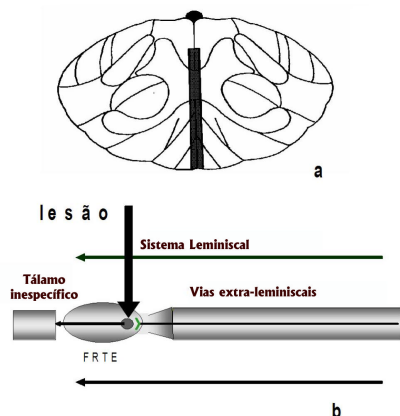


Figura 8 - Mielotomia extraleminiscal cervical estereotáxica por radiofrequência. (a) Secção da medula cervical com representação da lesão mediana; (b) Representação esquemática das vias extraleminiscais.

Mesencefalotomia

Visa a interromper as vias espinoreticulotalâmicas que estão envolvidas na sensação parestésica e disestésica nos doentes com dor neuropática. Spiegel et al.²²² foram os primeiros a realizar a mesencefalotomia para o tratamento da dor central. Há melhora prolongada em 77,8% dos doentes com dor neuropática que se submetem a mesencefalotomia ou talamotomia basal durante períodos de tempo que variam de 2 meses a 8 anos. A mesencefalotomia proporciona melhora em 70% nos doentes com anestesia dolorosa da face, em 50% dos doentes com síndrome talâmica, em 69% dos doentes com avulsão de raízes do plexo braquial e, em 50% dos casos de dor fantasma e no coto de amputação^{13,159,235}. Alguns questionavam seu valor em casos de avulsão de raízes nervosas^{10,238} e de anestesia dolorosa da face¹²⁹. A mesencefalotomia alivia inicialmente ou parcialmente a dor central encefálica de 65% dos doentes. A longo prazo, há alívio de 20% a 66,7% dos casos e melhora de 30%^{207,208,209,210,221}. A mortalidade é de 7,4%^{209,220}. Os melhores resultados são obtidos quando as lesões são realizadas no plano da comissura posterior, onde com grande frequência, geram alterações oculomotoras, contrastando com as lesões realizadas no plano do colículo superior onde estas complicações ocorrem em somente 23% a 54% dos casos^{78,206,207,208,209}. Tasker²³⁵ observou alívio da dor em 50% de seus 10 casos com dor central submetidos à tratotomia mesencefálica. Em 9, ocorreu melhora temporária. Nenhum apresentou complicações sérias. Outros não notaram eficácia de tal método^{74,191}. Davis e Stokes⁴⁷ consideram que a possibilidade de alívio da dor central pela lesão mesencefálica situa-se em torno de 50%. Nashold et al.¹⁴⁸ concluíram que “a dor central da síndrome talâmica, síndrome bulbar lateral, disestesia pós-cordotomia, dor fantasma por arrancamento das raízes do plexo braquial e a neuralgia pós-herpética, pode ser aliviada em 50% dos casos com a mesencefalotomia estereotáxica”.

O procedimento consiste da fixação, sob anestesia local, de um aparelho de estereotaxia ao segmento cefálico dos doentes. Após a realização de estereotomografia ou estereorressonância magnética, os alvos anatômicos são identificados. Através de uma perfuração localizada na região frontal ou occipital um eletródio é introduzido e dirigido para o alvo determinado. Através dele é realizado o registro da

atividade celular encefálica profunda e, a seguir, a estimulação elétrica para delinear a estrutura a ser tratada operatoriamente; por radiofrequência, lesões térmicas são a seguir induzidas²⁴¹.

Sonolência e dissinergia da motricidade ocular, temporários, são as complicações mais comuns com tal procedimento. A mesencefalotomia apresenta como complicação mais freqüente a paresia do olhar conjugado para cima que se manifesta de modo permanente em aproximadamente 30% dos doentes. Disestesias ocorrem em 4,3 a 50% dos casos^{48,78}.

Talamotomia

As primeiras talamotomias estereotáxicas consistiram da lesão dos núcleos sensitivos e dorso-mediano para aliviar a dor facial atípica⁴⁷. Em 1947, Spiegel et al.²²² desenvolveram a talamotomia basal para interromper as vias ascendentes nociceptivos na região de entrada do tálamo. As lesões devem ser amplas e localizadas no núcleo centro-mediano, parafascicular, limitans e núcleos intralaminares do tálamo, ou seja nos núcleos talâmicos inespecíficos envolvidos no componente disestésico da dor ou seja devem envolver as vias e unidades paleoespinotálâmicas. É eficaz em casos de dor por nocicepção e por desaferentação em amplas regiões do organismo, especialmente quando localizada no segmento crânio-cervical e braquial e em doentes em que há contra-indicações para a realização de cordotomias. No passado a talamotomia do núcleo dorso-mediano e núcleos anterior do tálamo com a finalidade de modificar as anormalidades emocionais associadas à dor foram amplamente utilizadas por vários autores. Entretanto, devido às complicações, especialmente da esfera mental, esta técnica foi abandonada.

Consiste da fixação de um aparelho de estereotaxia ao segmento cefálico e da realização de exame estereotomográfico ou de estereorressonância magnética para delineação espacial das estruturas encefálicas e de fusão das imagens com as dos atlas de estereotaxia. Os alvos determinados são estimulados e lesados por radiofrequência.

A talamotomia alivia temporariamente a dor neuropática (neuropatias periféricas, mielopatias e encefalopatias)^{108,131,172,207} em 40% a 70% dos casos^{143,181} e a dor causada por câncer em 90%. Os resultados, entretanto, freqüentemente são insatisfatórios a longo prazo^{163,221}. Quando as lesões são

pequenas, há melhora em menos de 30% dos casos. Os melhores resultados parecem ser observados em casos de lesões bilaterais. Em 1981, Hitchcock e Teixeira⁷⁸, num estudo comparativo entre lesões no núcleo centro-mediano e talamotomia basal, concluíram que a talamotomia propicia alívio imediato da dor em todos doentes com dor por lesão encefálica, em 2/3 dos casos de neuralgia pós-herpética, em todos com dor pós-cordotomia, dor pós-toracotomia e dor decorrente de mielopatia por esclerose múltipla. A taxa final de melhora foi de 82,4%, tendo ocorrido complicações em 48% dos casos geralmente temporárias. Em 18% dos casos ocorrem complicações permanentes, especialmente após a talamotomia basal. Anormalidades cognitivas ocorreram em 36% dos casos e, anormalidades oculomotoras em 52%. Em 16% dos casos, foram permanentes. É questionável seu valor em casos de avulsão de raízes nervosas^{10,277}. É pouco eficaz em casos de anestesia dolorosa da face^{170,171}. Há melhora da dor fantasma e no coto de amputação em 50% dos casos²². Proporciona alívio significativo e imediato da maioria dos doentes com lesão da cauda equina e cone medular¹⁵⁵. Há melhora imediata de 0 a 100% dos casos de dor central encefálica imediatamente após talamotomia do núcleo centro-mediano, dorso-mediano ou núcleo ventral pósterolateral^{68,73,162,233}. A melhora é permanente em 50% dos casos após a talamotomia^{144,161} e em 2/3 dos casos quando a talamotomia do núcleo centro-mediano e parafascicular é associada à mesencefalotomia²³⁴. A talamotomia dos núcleos intralaminares proporciona melhora inicial de aproximadamente 100% dos doentes¹⁹⁵ que se mantém em 25% a 50% dos doentes a longo prazo (Figura 9).

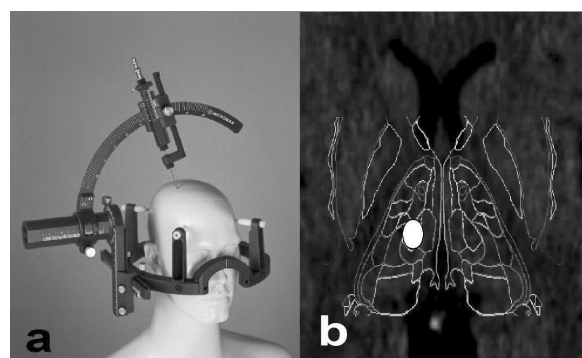


Figura 9 - Tálamo-mesencefalotomia. (a) Aparelho estereotáxico montado em manequim com posicionamento do eletródio; (b) Imagem axial estereotomográfica do tálamo delineando, por programa de computação gráfica, os núcleos talâmicos inespecíficos.

Pagni¹⁶⁹ considera que, em casos de dor de origem não oncológica a cirurgia estereotáxica visando à lesão de estruturas encefálicas profundas “é ainda o único caminho para aliviar, pelo menos temporariamente, o sofrimento decorrente da lesão do sistema nervoso central, em casos em que todos os outros procedimentos mais simples tenham sido eficazes”. Segundo Davis e Stokes⁴⁷, qualquer procedimento que interrompa a veiculação dos impulsos sensitivos para o tálamo, no mesencéfalo, ou no tálamo, apresenta 50% da possibilidade de fracasso imediato ou tardio. A combinação de lesões em várias regiões anatômicas do tálamo, abole os aspectos afetivos e físicos da dor talâmica. Concluíram também que a talamotomia propicia melhora imediata da dor talâmica em 75% dos doentes. Entre 6 meses a 1 ano após a cirurgia, 50% a 60% dos doentes apresenta recorrência do fenômeno doloroso.

Sonolência e dissinergia da motricidade ocular, temporários, são as complicações mais comuns com tal procedimento⁷⁸.

Cirurgias psiquiátricas

Segundo Meyerson¹³³, Egas Moniz, em 1936, descreveu a lobotomia pré-frontal para o tratamento das psicoses. Segundo Davis e Stokes⁴⁷, somente muitos anos mais tarde, Freeman e Watts empregaram este método para tratar a dor. Estes autores acreditavam que a redução dos aspectos emocionais da dor era mais efetivo para aliviar a dor do que a redução da percepção e da discriminação sensitiva; havia persistência da dor mas esta perdia o caráter incomodativo²⁶⁴. Além da indiferença, à dor outros aspectos do comportamento são modificados pela lobotomia²⁶⁴. Para tornar o método mais seletivo e não interferir no comportamento, foram desenvolvidos procedimentos que consistiram da ressecção do córtex cerebral¹⁴⁶. Le Beau¹¹³ descreveu as topectomias que consistiam da remoção do córtex frontal (áreas 9, 10 e 46 de Brodmann) e observou que ocorria redução da ansiedade e das respostas exageradas à dor sem indução de alterações da memória e da iniciativa, indiferença ou transtornos afetivos. As ressecções corticais frontais em doentes com dor talâmica rebelde geralmente proporcionam resultados modestos⁶.

A hipotálamotomia póstero-medial¹⁹⁶, a cingulotomia¹¹ e a capsulotomia anterior¹³³ são indicados em doentes que apresentam componentes ansiosos,

depressivos e obsessivos incapacitantes não controlados com medicação psicotrópica e psicoterapia⁷¹. Os procedimentos obedecem aos princípios da cirurgia estereotáxica. As complicações são raras, especialmente após a cingulotomia¹⁶³; esta proporciona bons resultados em casos de dor mielopática^{163,264}, lesão da medula espinal e da cauda equina^{163,264} e avulsão de raízes nervosas¹⁵⁹.

Procedimentos endocrinológicos

A hipofisectomia passou a ser utilizada para o tratamento da dor decorrente de neoplasia por Luft e Olivercrona em 1953¹²⁴. A hipofisectomia microcirúrgica por via transfrontal ou trans-esfenoidal microcirúrgica, estereotáxica transnasal por radiofrequência²⁴¹, por agentes químicos^{135,139} ou por radiação ionizante é indicada para o tratamento da dor decorrente de neoplasias hormônio-dependentes²⁵² e não dependentes como também da dor por desaferentação²⁴¹. Ablação hormonal, privação do efeito neurotransmissor do hormônio antidiurético nas unidades nociceptivas, liberação da atividade do sistema nociceptivo tonicamente inibido por algum fator hipofisário, são as justificativas para a melhora da dor após a hipofisectomia¹³⁹ (Figura 10).

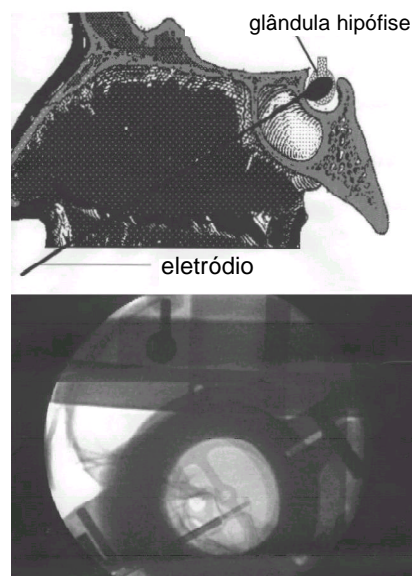


Figura 10 - Hipofisectomia por radiofrequência. Representação (superior) de eletródio introduzido por estereotaxia no interior da sela turca para a execução da lesão térmica por radiofrequência. Controle radiológico intraoperatório do posicionamento de eletródio de lesão (inferior).

A orquiectomia proporciona melhora expressiva em considerável número de casos de dor por metástases de neoplásia prostática²³. A ooforectomia e a adrenalectomia não mais são indicadas para o tratamento da dor.

Estimulação elétrica do sistema nervoso

A estimulação elétrica gerada por peixes elétricos foi utilizada, com finalidade terapêutica, há quase 3000 anos²¹¹. A eletroterapia ganhou grande importância entre os métodos de tratamento da dor, quando geradores de eletricidade foram desenvolvidos, principalmente após a segunda metade do século XVIII²⁴³. A estimulação elétrica do sistema nervoso periférico e central com eletródios implantados, visa à ativação das vias supressoras da dor e ao bloqueio eletrofisiológico das unidades nociceptivas.

Estimulação do sistema nervoso periférico

Baseados na teoria de comporta¹³², Wall e Sweet, em 1967²⁶², realizaram estimulação elétrica dos nervos periféricos com eletródios implantados, observando alívio da dor durante tempo prolongado. A estimulação elétrica das estruturas do SNP inibe neurônios que, da medula espinal, projetam-se nas estruturas supra-segmentares^{115,140,253}, bloqueia a atividade espontânea dos neuromas de amputação e a condução dos potenciais de ação das fibras nervosas de vários calibres do SNP e ativa circuitos inibitórios centrais^{53,243}. Vias nervosas que utilizam encefalina e b-endorfina, parecem estar envolvidas na analgesia gerada pela estimulação de mecanorreceptores de baixo limiar^{69,154}. O resultado da estimulação das estruturas do SNP, mediante técnica transcutânea⁴⁹ ou com eletródios implantados ao longo das fibras nervosas³⁹ é freqüentemente satisfatório nas fases iniciais do tratamento^{229,232}.

A estimulação elétrica do sistema nervoso periférico consiste da implantação de um eletródio sobre troncos nervosos periféricos que se distribuem ao longo do território desferentado e de um gerador de pulsos, com parâmetros modulados por radiofrequência, no tecido celular subcutâneo regional. Está indicada em casos de dor mononeuropática²⁴¹. Usualmente, o benefício é

temporário em doentes com dor por desferentação²²⁴; a estimulação de nervos periféricos alivia a dor em até 60% dos casos de neuropatia periférica traumática¹¹¹. É um procedimento seguro e simples, mas apresenta a desvantagem do elevado custo¹²⁷.

Estimulação da medula espinal

A estimulação elétrica da medula espinal, com finalidade de proporcionar alívio da dor^{32,64,122,153,189,206,211}, foi proposta por Shealy et al. em 1967²⁰⁶. A estimulação da medula espinal parece ativar também os circuitos inibitórios corticotalâmicos^{52,130,199} e as unidades celulares do sistema supressor do tronco encefálico¹¹⁵. Estas originam tratos descendentes, que inibem a atividade das unidades nociceptivas segmentares da medula espinal¹⁷⁹ abole as respostas evocadas por estímulos que atuam em sistemas multissinápticos da medula espinal e do tronco encefálico, ativa circuitos inibitórios corticotalâmicos^{40,52,115,130,136,205,206} e as unidades supressoras da dor sediadas no tronco encefálico¹¹⁵ que originam tratos descendentes que inibem a atividade das unidades nociceptivas na medula espinal¹⁷⁹. A atuação sobre as unidades neuronais segmentares da medula espinal parece decorrer da excitação antidrômica das fibras do funículo posterior^{40,130,205,206} ou ortodrômica das vias de condução sensitivas específicas da medula espinal²⁰⁶. A participação das vias encefalinérgicas e endorfinérgicas no mecanismo de analgesia induzida pela estimulação da medula espinal é discutível^{178,253}. É também controverso o papel representado pelas vias que utilizam noradrenalina, dopamina, somatostatina, colecistoquinina, peptídeo vasoativo intestinal, neurotensina e substância P no mecanismo de ação da estimulação elétrica da medula espinal^{134,253}. Os benefícios observados com a estimulação elétrica da medula espinal diminuem rapidamente com o passar dos meses¹⁸⁷. Por esta razão, o entusiasmo dos autores, em relação a este método de tratamento, reduziu-se paulatinamente durante a primeira década em que foi difundida sua utilização¹⁶⁰. Com a descrição de técnicas percutâneas foi possível a prática de testes terapêuticos antes que implantes permanentes fossem realizados. Estes permitem prever o resultado do tratamento a longo prazo, antes que o implante definitivo seja instituído²¹¹.

Este procedimento resulta em melhora imediata

de 40% a 60% dos doentes de dor por avulsão plexular, que é mantida entre 6 a 28 meses, em menos de 20% dos casos^{5,20}. Em casos de neuralgia pós-herpética, somente 2 dos 4 doentes de Tasker e Dostrovsky²³⁷ apresentaram melhora imediata após a estimulação e nenhum melhorou a longo prazo. Na casuística de Teixeira (1990)²⁴³, de 9 doentes tratados, em 4 houve alívio imediato da dor, em 2, melhora significativa e, em 3, ausência de modificação. Durante o período de acompanhamento, que variou entre 8 e 18 meses, ocorreu recidiva da dor em 2 doentes no primeiro e no décimo meses. Três doentes mantiveram a melhora Inicial, sendo o desconforto controlado com doses baixas de medicação psicotrópica durante 8 a 14 meses. Um doente manteve-se assintomático durante 18 meses após a operação. Esses dados coincidem com os de outros autores^{211,237}. Em casos de distrofia simpático-reflexa há melhora permanente ou por longo período de tempo em cerca de 50% dos doentes tratados pela estimulação medular^{12,32,193,237}. Tasker e Dostrovsky²³⁷ observaram melhora imediata em 60% dos doentes e, melhora persistente, em apenas 20%. A estimulação elétrica da medula espinal beneficia 39% a 56% dos doentes com dor fantasma e ou no coto de amputação¹⁰⁸. Há melhora imediata de 40% a 60% dos doentes com avulsão de raízes nervosas^{60,83,88,267,277}. Após período de acompanhamento, variando entre 6 e 28 meses, a melhora significativa da dor é mantida em menos de 20% dos casos^{60,277}. É eficaz para o tratamento da dor mielopática segmentar e nas regiões parcialmente desafiadas²³; os resultados iniciais são satisfatórios em menos de 50% dos casos. Após o primeiro ano, apenas 20% dos doentes mantém o quadro algíco controlado⁴. Pode também melhorar a dor segmentar de alguns casos⁹. Maus resultados são observados em casos de secção completa da medula espinal e da cauda equina^{19,35}. Em casos de lesão completa da cauda equina e do cone medular a melhora com a estimulação elétrica é precária²⁴³.

A técnica de estimulação elétrica medular epidural percutânea é realizada sob anestesia local. Através de uma agulha peridural, um eletródio multipolar (Meditronic Inc., Minneapolis - EUA) é introduzido e, sob controle radioscópico, é aplicado sobre a dura-máter que cobre a face posterior da medula espinal. A localização do eletródio é controlada mediante radioscopia e por meio de estimulação elétrica bipolar, realizada após conexão do eletródio com gerador de radiofrequência (Micromar-Diadema-São Paulo). É considerada ideal a posição do eletródio quando ocorrem

parestesias no território em que a dor é referida evocadas com mínima intensidade de estimulação. Os eletródios são sepultados no tecido celular subcutâneo e exteriorizados por contra-abertura. O tegumento fechado por planos. Quando é empregada a técnica de estimulação medular a céu aberto, os doentes são mantidos com anestesia geral e operados em decúbito ventral horizontal. Após laminectomia, o espaço peridural é dissecado, e um eletródio quadripolar (Meditronic Inc., Minneapolis, EUA) é implantado e fixado no espaço peridural. Sua extremidade distal é exteriorizada por contra-abertura. A técnica de implante a céu aberto é utilizada apenas quando, por razões técnicas, o implante percutâneo não pode ser realizado, tal como ocorre em doentes que se submeteram a amplas laminectomias e a punção do espaço peridural do que pode tornar impossível^{211,243}. Há evidências de que a estimulação dos tratos nervosos no quadrante anterolateral da medula espinal também possa proporcionar analgesia³⁴. Quando há melhora persistente após período de testes com estimulação elétrica da medula espinal, com gerador externo, com intensidade suficiente para acarretar parestesias não desagradáveis no território da dor, durante 2 ou mais semanas, as conexões externas são removidas e, mediante cabo, o eletródio é conectado com gerador implantado no tecido celular subcutâneo da face anterior do tórax ou abdômen. Estes são programados para estimular a medula espinal episodicamente, com intensidade necessária para provocar parestesias suportáveis no segmento em que a dor é referida. Quando a estimulação elétrica, durante a fase de testes, não beneficia o doente, os eletródios são removidos²⁴³ (Figura 11).

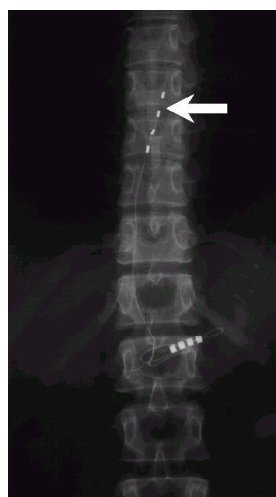

Figura 11 - Estimulação elétrica epidural. Eletródio epidural posicionado sobre a dura-máter que cobre o trato grácil e cuneiforme na coluna torácica (seta branca).

O caráter pouco agressivo da estimulação do sistema nervoso central, torna essa a técnica de escolha para doentes com preservação da função neurológica e, especialmente, no tratamento de algumas entidades, em que há zonas restritas de desafferentação, tal como ocorre em casos de distrofia simpático-reflexa, radiculopatia isolada e mielopatia sem comprometimento total da função da medula espinal²⁴³. Os maus resultados observados com a técnica de estimulação epidural em neuropatias sensitivas graves indicam que, provavelmente, há necessidade da preservação das vias sensitivas discriminativas da medula espinal que, por mecanismos de degeneração transináptica, degeneram-se em casos de lesões graves para que o método seja eficaz^{14,20,186,277}. Em doentes idosos e em mau estado geral, também deve ser a primeira alternativa utilizada. A técnica de estimulação, em que pese o custo relativamente alto dos dispositivos implantados, apresenta, em virtude de não acarretar complicações e não requerer internação hospitalar prolongada, pois pode ser realizada em regime ambulatorial apresenta menor custo a longo prazo⁷⁷.

Estimulação elétrica do encéfalo

Estimulação encefálica profunda

Heath⁷ observou alívio significativo da dor pela estimulação elétrica da região septal anterior e da região lateral e medial das colunas do fórnix em doentes com psicopatologia. Mazars et al.¹²⁷ foram os primeiros a postular que a estimulação dos núcleos talâmicos sensitivos específicos resulta em alívio prolongado da dor. Em 1966, Ervin⁵¹ relatou melhora da dor em 1 doente após a estimulação do núcleo caudado. A estimulação elétrica encefálica com finalidade analgésica passou a receber maior atenção após a publicação do trabalho de Reynolds¹⁸⁰, que observou que estímulos aplicados na substância periaquedutal mesencefálica em ratos gerava analgesia. Demonstrou-se, a seguir, que a estimulação da substância cinzenta periventricular na região posterior do terceiro ventrículo era também eficaz no tratamento da dor^{184,185}. A estimulação da substância cinzenta periventricular exerce efeito inibidor sobre a atividade dos neurônios nociceptivos e não nociceptivo do núcleo ventral póstero-lateral e ventralpóstero-

medial²⁷⁴ do tálamo e a núcleo ventral póstero-lateral do tálamo inibe os neurônios nociceptivos do corno posterior da medula espinal²⁴⁰. Foi demonstrado, também que a estimulação da cápsula interna^{3,92,145,206}, substância cinzenta periventricular, substância cinzenta periaquedutal mesencefálica²⁶⁸, septo^{72,203}, região parabraquial pontomesencefálica¹⁰³, núcleos talâmicos específicos e inespecíficos^{126,238} e outros alvos^{87,203} pode também ser útil no tratamento da dor neuropática. A estimulação elétrica da região parabraquial do mesencéfalo alivia a dor crônica de origem oncológica^{102,103}. O efeito é antagonizado por agentes anticolinérgicos. A estimulação elétrica do núcleo de Kolliker-Fuse, associado à região parabraquial, inibe a atividade neuronal do corno posterior da medula espinal⁸² e é antagonizado pela reserpina e alivia a dor²⁷⁴. O alvo localiza-se lateralmente ao loco cerúleo e incluiu o núcleo pendúnculo-pontino, rostralmente, e a região parabraquial, caudalmente^{274,275}. Ainda não foi esclarecido o mecanismo pelo qual há melhora da dor com a estimulação encefálica profunda²¹. Alguns autores demonstraram que há liberação de neurotransmissores morfínicos no líquido cefalorraquidiano após a estimulação da substância periaquedutal mesencefálica e da substância cinzenta periventricular^{86,90,91,95,133}. Outros não confirmaram esses achados^{62,272}. A somatostatina, a colecistoquinina, o peptídeo vaso-ativo intestinal, a neurotensina e as monoaminas parecem não ter sua concentração modificada após estimulação da substância cinzenta periventricular^{8,25}. A importante participação das vias serotoninérgicas e noradrenérgicas na supressão da dor induzida pela estimulação da substância cinzenta periventricular (SCPV) e periaquedutal mesencefálica (SCPA), em animais⁹⁴, não foi confirmada no ser humano^{84,182}. A estimulação da cápsula interna parece não modificar a concentração dos neurotransmissores neuromoduladores^{10,95}. Verificou-se que a estimulação dos núcleos sensitivos do tálamo reduz a atividade dos neurônios que originam as fibras espinotalâmicas em animais de experimentação⁶².

Ainda não há consenso sobre o papel de estimulação elétrica encefálica no tratamento da dor^{180,214}. Há numerosas evidências clínicas, demonstrando que a estimulação da substância periaquedutal mesencefálica e da substância cinzenta periventricular alivia a dor de origem somática⁸⁶, mas não a dor por desafferentação²¹⁹ e que a estimulação dos núcleos talâmicos específicos e, principalmente, da cápsula

interna seja eficaz para o tratamento de grande número de casos de dor por desaferentação^{238,258}. Segundo Young e Rinaldi²⁷⁴, não está estabelecido que a estimulação dos núcleos talâmicos deve ser usada para tratar a dor neuropática e a estimulação da SCPA ou da SCPV para a dor nociceptiva. Vários doentes obtêm alívio da dor de ambas origens com estimulação de SCPA ou SCPV, enquanto outros requerem estimulação da SCPA-SCPV e do tálamo⁸⁷.

Foram descritos casos isolados de melhora de doentes com dor mielopática e dor causada por lesão da cauda equina tratados pela estimulação dos núcleos talâmicos sensitivos²⁹, lemnisco medial²² e substância periaquedutal mesencefálica^{28,33}. A estimulação do tálamo, da cápsula interna e do lemnisco medial beneficia cerca de 1/3 dos doentes^{14,15,31,38}. A estimulação elétrica dos núcleos sensitivos específicos do tálamo proporciona melhora inicial de 50% a 72% dos casos de avulsão de raízes^{86,92,212} e, a longo prazo, em 36%^{92,212}. Quando ocorre avulsão de mais de 2 raízes nervosas e as áreas de anestesia são amplas, a estimulação talâmica não é eficaz²¹². A estimulação de alvos múltiplos, tais como cápsula interna, lemnisco medial e núcleos talâmicos sensitivos resulta em melhora inicial de 65% dos doentes e, recidiva em 50% dos casos, a longo prazo¹⁵⁹. Há relato de casos isolados de doentes que melhoraram com a estimulação elétrica da SCPV. A estimulação dos núcleos talâmicos sensitivos resulta em alívio ou melhora significativa da dor em cerca de 30% dos casos^{161,182}. A estimulação dos núcleos talâmicos inespecíficos é um excelente método de tratamento da neuralgia pós-herpética²¹². Há poucos relatos sobre o uso deste procedimento em doentes com distrofia simpático-reflexa^{143,206,212}. Há melhora da anestesia dolorosa da face com estimulação da substância cinzenta periventricular e do lemnisco medial^{86,143,215}; a estimulação dos núcleos talâmicos inespecíficos proporciona resultados satisfatórios de 30% a 40% destes doentes^{86,92,216}. A estimulação dos núcleos talâmicos sensitivos proporciona melhora significativa em 25% a 50% dos casos de dor fantasma e no coto de amputação^{86,92,127,212,249}. A estimulação do lemnisco medial produz melhora em 75% dos doentes e, a da cápsula interna, em 50%⁸⁶. A estimulação dos núcleos talâmicos inespecíficos não é adequada para o tratamento desta síndrome⁸⁶. Foram descritos casos isolados de melhora de doentes com lesão medular

tratados pela estimulação dos núcleos talâmicos sensitivos²⁰⁴, lemnisco medial¹⁴³ e SCPA²¹⁵. A estimulação do tálamo, da cápsula interna e do lemnisco medial beneficia cerca de 1/3 dos doentes^{86,92,206,212,273}. A estimulação do lemnisco medial alivia a dor em 50% dos casos de síndrome talâmica e da dor por lesão cortical³. Melhora em 40% dos doentes com é observada em casos de dor talâmica tratados pela estimulação encefálica^{141,142,143}. Há alívio da dor em cerca de 40% dos doentes com dor central encefálica tratados com a estimulação da cápsula interna^{86,144,145}. A estimulação do complexo ventro-basal do tálamo alivia a dor em até 80% dos casos de dor por lesão cerebral^{117,213,234}. Alguns autores^{1,2,87,95,234} observaram melhora da dor central encefálica com a estimulação elétrica da SCPA.

Recomenda-se intervalo mínimo de, pelo menos, 6 meses entre o início da síndrome dolorosa e a estimulação encefálica, a fim de serem excluídos os casos que apresentam resolução espontânea da dor ou que melhoram após a aplicação de outros métodos terapêuticos. A avaliação psicológica rigorosa também deve ser realizada nos candidatos à estimulação encefálica¹²¹. Doentes psicóticos devem ser excluídos desta modalidade de tratamento²⁷⁴. Da mesma forma, doentes com dor e forte componente emocional devem ser encorajados a permanecer por período de tempo mais longo em tratamento psicotrópico antes de se tornarem candidatos à estimulação encefálica. A interrupção do uso de narcóticos é recomendada antes do implante de eletrodos em casos de estimulação SCPA e SCPV^{85,88,93,94,95,183}. Entretanto, alguns doentes mantêm o uso de morfínicos sem comprometer o resultado do procedimento²⁷⁴. Hosobuchi⁸⁷ recomenda o teste de saturação da morfina, que consiste do aumento progressivo das doses de morfina por via intravenosa até aliviar a dor ou ocorrer depressão respiratória. Quando há melhora da dor, são os doentes considerados candidatos à estimulação.

O ato operatório consiste de, sob anestesia local, da fixação do aparelho de estereotaxia de Hitchcock (Micromar - Diadema, São Paulo) ao segmento cefálico. É realizada trepanação sobre a sutura coronária, a 2 cm da linha mediana, no lado contralateral àquele em que a dor era referida. Mediante fusão de imagens dos atlas de estereotaxia com as imagens de estereotomografia, são realizados os cálculos das coordenadas estereotáticas. Pelo

orifício de trepanação, um eletródio de platina iridiada (Meditronic Inc., Minneapolis, EUA) é introduzido para permitir a estimulação elétrica das estruturas nervosas. Quando, após período de teste com estimulação proporcionada por gerador externo, ocorre melhora, as conexões externas são seccionadas e o eletródio é conectado, por meio de um cabo, a um gerador de pulsos (Figura 12).

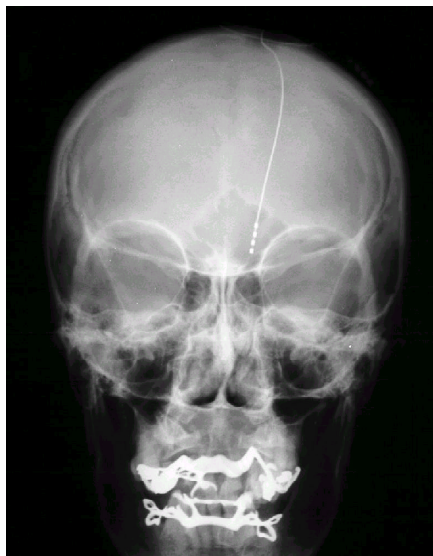

Figura 12 - Estimulação elétrica cerebral profunda. Radiografia na incidência antero-posterior de paciente com implante de eletródio implantado nos núcleos talâmicos específicos.

Aproximadamente 20% dos doentes apresenta complicações após a estimulação cerebral profunda, porém em apenas 4% são permanentes. Em menos de 1% há incapacidade ou morte²⁷⁴.

Estimulação cortical

Foi descrita por Tsubokawa et al.²⁵⁷ e desenvolvida por eles e outros autores^{89,256} que demonstraram que a estimulação cortical do giro pré-central proporciona melhora imediata em considerável número de casos de dor neuropática. A recorrência ocorre em 30% dos doentes. A melhora da dor por desaferentação está relacionada, provavelmente, à supressão da atividade talâmica pelos neurônios da área motora²⁵⁶.

Consiste da realização, sob o controle estereotomográfico, de uma trepanação da região do vértex contralateral ao lado da dor e da aplicação de um eletródio em placa sobre o espaço epidural que cobre o giro pré-central. O controle do posicionamento é

realizado pelo registro da atividade sensitiva gerada pela estimulação elétrica do córtex cerebral ou pelo potencial evocado originado pela estimulação do nervo mediano contralateral. Após período de testes, com duração de uma a duas semanas, um gerador de pulsos é implantado no tecido celular subcutâneo da região peitoral (Figura 13).

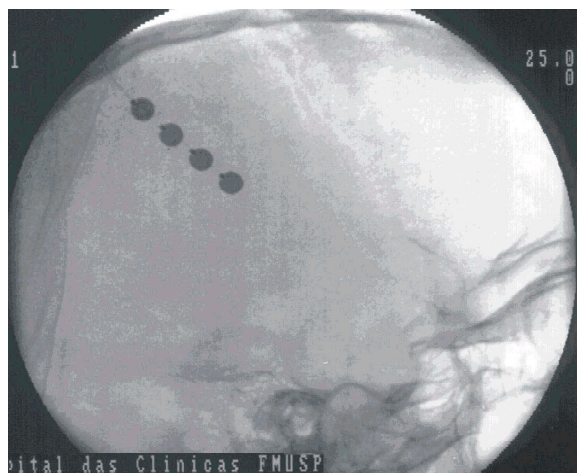


Figura 13 - Estimulação elétrica do córtex motor. Radiografia na incidência de perfil mostrando fita de eletródios posicionada sobre o giro pré-central.

Dispositivos para a administração de fármacos analgésicos no SNC

A implantação de dispositivos providos de câmaras carregáveis com agentes analgésicos, conectados por cateteres com o compartimento peridural e subaracnóideo espinal ou ventricular encefálico é um procedimento indicado para o tratamento da dor gerada por neoplasias, dor somática não oncológicas, síndromes dolorosas oriundas de afecções traumáticas, degenerativas e inflamatórias e funcionais do aparelho locomotor e neuropatias, quando a administração sistêmica ou através de cateteres epidurais de agentes analgésicos alivia o desconforto, mas resulta em desenvolvimento de tolerância, perda da efetividade ou na ocorrência de adversidades²⁴². Tal procedimento é eficaz em 80% dos doentes com lesão da medula espinal e cauda equina^{10,36}. O sulfato ou cloridrato de morfina, a meperidina, a metadona, o tramadol, a fentanila, a sufentanila, a alfentanila, a buprenorfina, a clonidina, a somatostatina, a calcitonina e o baclofeno são os agentes mais utilizados¹⁵⁹. A infusão espinal é ideal para o tratamento da dor no tronco, membros

inferiores e períneo e a infusão ventricular para casos de dor localizada no segmento craniano, cervical e braquial. As câmaras necessitam ser puncionadas para que os agentes analgésicos sejam injetados periodicamente. As bombas contém reservatórios que, são carregados, periodicamente a intervalos de tempo longos. O analgésico é ejetado por ação manual, êmbolos a gás ou dispositivos eletrônicos²⁴⁶.

As cirurgias para implante dos dispositivos são realizadas sob anestesia local ou geral. Consistem da implantação, por punção percutânea, no compartimento subaracnóideo, de catéter com a extremidade posicionada na região do nono segmento espinal dorsal em casos de dor nos membros inferiores e no tronco e do quarto segmento dorsal em casos de dor acometendo os membros superiores e a região cervical. O catéter raquidiano é conectado com a bomba implantada no tecido celular subcutâneo que cobre o gradeado torácico ou no tecido celular subcutâneo dos hipocôndrios. O implante no interior do ventrículo cerebral é realizado após trepanação frontal²⁴⁶ (Figura 14).

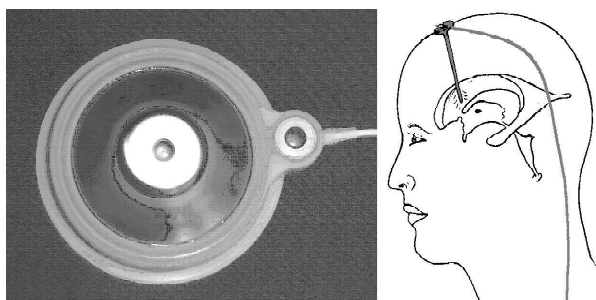


Figura 14 - À esquerda, sistema implantável de infusão de fármacos analgésicos no SNC. À direita, representação da porção proximal de sistema de infusão de fármacos no espaço ventricular.

Teixeira MJ, Teixeira WGJ., Fonoff, ET. Surgical functional treatment of pain. Rev Med (São Paulo). 2004 jul.-dez.;83(3-4):114-40.

ABSTRACTS: Many functional neurosurgical procedures are useful in patients with musculoskeletal pains. The surgical decompression of roots or nerve trunks are indicated in cases of stenosis of the pathways of these structures due to inflammatory, degenerative or oncologic lesions fractures or bone deformities or oncologic lesions. Sympathectomies are not very effective in cases of type II complex regional pain syndromes; facet rhizotomies are efficient in cases of cervicalgia, dorsalgia and lombalgia due to myofascial pain syndromes, thermal disc nucleolysis are efficient in cases of lombalgia due to discal pains; DREZ is useful in the treatment of neuropathic pains and spasticity; mesencephalotomies, thalamotomies and psychosurgeries are efficient in difficult cases. Endocrinological ablative procedures including hypofisectomies are efficient in cases of bone pains resulting from secondaries of prostate, breast and endometrium. Except for post-laminectomies pains or neuropathic pains, the stimulation of the central nervous system are not appropriate for treatment of musculoskeletal pains. The infusion of morphine is a very effective method for treatment of the majority of muscle skeletal pain.

KEYWORDS: Pain/surgery. Pain/physiopathology. Neurosurgical procedures. Sympathectomy. Electronarcosis.

CONCLUSÃO

Os procedimentos cirúrgicos visando à eliminação dos agentes causais ou agravantes da dor, à restauração anatômica de estruturas orgânicas ou à interrupção das vias nociceptivas ou neuroestimulação de sistemas supressores da dor ou a infusão de fármacos no sistema nervoso central estão indicados quando a dor for rebelde aos procedimentos conservadores. As neurtomias, rizotomias, mielotomias, cordotomias, mesencefalotomias e talamotomias devem ser realizadas para o tratamento da dor por nocicepção quando os métodos conservadores não forem satisfatórios. Exceção feita à causalgia, em que a simpatectomia freqüentemente alivia a dor permanentemente e às neuralgias essenciais da face, a interrupção das vias sensitivas no SNP e no sistema nervoso central, geralmente, não beneficia os doentes com dor neuropática. A cingulotomia e a hipotalamotomia são eficazes no tratamento das anormalidades psicoafetivas incontroláveis clinicamente. A hipofisectomia é útil no tratamento da dor óssea resultante de metástases de neoplasia de mama, próstata e endométrio e a orquiectomia, em casos da metástases de câncer de próstata. A estimulação elétrica dos nervos periféricos, medula espinal, mesencéfalo e tálamo é indicada no tratamento da dor por desafferentação. O implante de bombas e de câmaras para a administração de fármacos é recomendado em casos de doentes se beneficiaram com a infusão de medicação analgésica através de cateteres peridurais ou sub-aracnóideos.

REFERÊNCIAS

1. Adams JE. Naloxone reversal of analgesia produced by brain stimulation in the human. *Pain*. 1976;2:161-6.
2. Adams JE. Technique and technical problems associated with implantation of neuroaugmentative devices. *Appl Neurophysiol*. 1977-1978;40:111.
3. Adams JE, Hosobuchi Y, Fields HL. Stimulation of internal capsule for relief of chronic pain. *J Neurosurg*. 1974;41:740-4.
4. Addison RG. Chronic pain syndrome. *Am J Med*. 1984;54:58.
5. Aimone LD, Gerbhart GF. Spinal monoamine mediation of stimulation-produced antinociception from the lateral hypothalamus. *Brain Res*. 1987;403:290-300.
6. Amâncio EJ. Dor central encefálica [Tese]. São Paulo: Escola Paulista de Medicina; 1994.
7. Appenzeller O, Bicknell JM. Effects of nervous system lesions on phantom experience in amputees. *Neurology (Minn)*. 1969;19:141-6.
8. Armour D. Surgery of spinal cord and its membranes. *Lancet*. 1927;1:691-7.
9. Aronin N, Difiglia M, Liotta AS, Martin JB. Ultrastructural localization and biochemical features of immunoreactive leu-enkephalin in monkey dorsal horn. *J Neurosci*. 1981;1:561-77.
10. Bach S, Noreng MF, Tjelliden NV. Phantom limb pain in amputees during the first 12 months following limb amputation after preoperative lumbar epidural blockade. *Pain*. 1988;33:297-301.
11. Ballantine HT, Cosgrove GR. Cingulotomy psychosurgery. In: *Gildenberg PL, Tasker RR, editors. Textbook of stereotactic and functional neurosurgery*. New York: McGraw-Hill; 1996. p.1965-70.
12. Barolat G, Schwartzmann R, Woo R. Epidural cord stimulation in the management of reflex sympathetic dystrophy. *Appl Neurophysiol*. 1987;50:442-3.
13. Basbaum AI. Effects of central lesions on disorders produced by multiple dorsal rhizotomy in rats. *Exp Neurol*. 1974;42:490-501.
14. Basbaum AI, Fields HL. Endogenous pain control systems: brain stem spinal pathways and endorphin circuitry. *Annu Rev Neurosci*. 1984;7:309-38.
15. Bedbrook GM. Injuries of the thoracolumbar spine with neurological symptoms. In: *Vinken PJ, Bruyn GW, editors. Handbook of clinical neurology*. Amsterdam: North-Holland Publishing Company; 1976, v.25. p.437-66.
16. Benedetti A, Merli GA, Frugoni P. Recurrence of trigeminal pain after retrogasserian rhizotomy. *Minerva Neurochir*. 1979;13:201-3.
17. Berguer R, Smit R. Transaxillary sympathectomy (T2 to T4) for relief of vasospastic/sympathetic pain of upper extremities. *Surgery*. 1981;89:764-9.
18. Bernard ES, Nashold Jr BS, Caputi F. Clinical review of nucleus caudalis dorsal root entry zone lesions for facial pain. *Appl Neurophysiol*. 1988;51:218-24.
19. Bernard ES, Nashold Jr BS, Caputi F, Moosy JJ. Nucleus caudalis DREZ lesions for facial pain. *Br J Neurosurg*. 1987;1:81-92.
20. Berson BS, Berntson GG, Zip FW, Torello MW, Kirk WT. Vasopressin-induced antinociception: an investigation into its physiological and hormonal basis. *Endocrinology*. 1983;11:337-43.
21. Bloedel JR. The substrate for integration in the central pain pathways. *Clin Neurosurg*. 1976;16:194-228.
22. Blumenkopf B. Neuropharmacology of the dorsal root entry zone. *Neurosurgery*. 1984;15:900-3.
23. Blumenkopf B. Neurochemistry of the dorsal horn. *Appl Neurophysiol*. 1988;51:89-103.
24. Boas RA, Hatangdi VS, Richards EG. Lumbar sympathectomy, a percutaneous chemical technique. In: *Bonica JJ, Albe-Fessard D, editors. Advances in pain research and therapy*, v.1. New York: Raven Press; 1976. p.685-9.
25. Bohm E, Strang RR. Glossopharyngeal neuralgia. *Brain*. 1962;85:371-88.
26. Bonney G. Prognosis in traction lesions of the brachial plexus. *J Bone Joint Surg*. 1959;41B:4-35.
27. Botterell EH, Callaghan GC, Jousse AT. Pain in paraplegia; clinical management and surgical treatment. *Proc R Soc Med*. 1954;47:281-8.
28. Bowsher D. Role of the reticular formation in response to noxious stimulation. *Pain*. 1976;2:361-78.
29. Brodie MS, Proudfit HK. Hypoalgesia induced by the local injection of carbachol into the nucleus raphe magnus. *Brain Res*. 1984;291:337-42.
30. Broton JG, Rosenfeld JP. Rostral trigeminal projections signal perioral facial pain. *Brain Res*. 1982;243:395-400.
31. Brown AG, Gordon G. Subcortical mechanisms concerned in somatic sensation. *Br Med Bull*. 1977;33:121-8.
32. Burke DC, Woodward JM. Pain and phantom sensation in spinal paraplegia. In: *Vinken PJ, Bruyn GW, Brackman R, editors. Handbook of clinical neurology*, v.26. Amsterdam: North-Holland, Publishing Company; 1976. p.489-99.
33. Burton C. Dorsal column stimulation. Optimization of application. *Surg Neurol*. 1975;4:171-6.
34. Campbell JN, Miles J. Evoked potentials as an aid to lesions making in the dorsal root entry zone. *Neurosurgery*. 1984;15:951-2.
35. Campbell JN, Solomon CT, James CS. The Hopkins experience with lesions of the dorsal horn (Nashold's operation) for pain form avulsion of the brachial plexus. *Appl Neurophysiol*. 1988;51:170-4.
36. Caneschi S, Migliore A. Risultati a distanza della neurtomia retrogasseriana. Osservazioni su 107 casi controllati direttamente. *Minerva Neurochir*. 1964;8:58-62.
37. Carmon A, Mor J, Goldberg J. Application of laser to psychophysiological study of pain in man. In: *Bonica JJ, Albe-Fessard DG, editors. Advances in pain research and therapy*, v.1. New York: Raven Press; 1976. p.375-9.
38. Cherny NI, Portenoy R. Practical issues in the management of cancer pain. In: *Wall PD, Melzack R, editors. Textbook of pain*. Edinburgh: Churchill Livingstone; 1994. p.1437-67.
39. Chung JM. Antinociceptive effects of peripheral nerve stimulation. *Contemp Sensory Neurobiol*. 1985;147-61.
40. Cioni B, Meglio M. Epidural recordings of electrical events produced in the spinal cord by segmental ascending and descending volleys. *Appl Neurophysiol*. 1986;49:315-26.
41. Correa CF, Teixeira MJ, Oliveira JR JO, Pimenta CAM. Sistemas implantáveis de infusão de drogas em doentes com dor oncológica de difícil controle. *Arq Bras Neurocirurg*. 1994;13:123-8.
42. Correa CF, Teixeira MJ, Oliveira Jr JO, Rogano LA. Microcompressão do gânglio de Gasser com balão Fogarty para o tratamento da neuralgia do trigêmeo. *Arq Bras Neurocirurg*. 1994;12:145-51.
43. Crue BL, Tood EM, Carregal EJA, Kilham O. Percutaneous

- trigeminal tractotomy. Case report utilizing stereotactic radiofrequency lesion. *Bull Los Angeles Neurol Soc.* 1967;32:86-92.
44. Cushing H. Major trigeminal neuralgias and their surgical treatment based on experience with 332 gasserian operations; varieties of facial neuralgia. *Am J Med Sci.* 1920;160:157-64.
 45. Dandy WE. Section of sensory root of the trigeminal nerve at the pons. Preliminary report of the operative procedure. *Bull Johns Hopkins Hosp.* 1925;36:105-6.
 46. Davis L, Martin J. Studies upon spinal cord injuries. Nature and treatment of pain. *J Neurosurg.* 1947;4:483-91.
 47. Davis RA, Stokes JW. Neurosurgical attempts to relieve thalamic pain. *Surg Gynecol Obstet.* 1966;23:371-84.
 48. Drake CG, Mckenzie KG. Mesencephalic tractotomy for pain. *J Neurosurg.* 1953;10:457-62.
 49. Eriksson MBE, Sjolund BH, Sundborg G. Pain relief from peripheral conditioning stimulation in patients with chronic facial pain. *J Neurosurg.* 1984;61:149-55.
 50. Erickson TC, Bleckwenn WJ, Woolsey CN. Observations on the post central gyrus in relation to pain. *Trans Am Neurol Assoc.* 1952;57.
 51. Ervin FR, Brown CE, Mark H. Striatum influence on facial pain. *Conf Neurol.* 1966;27:75-86.
 52. Evans FJ. The placebo response in pain reduction. In: Bonica JJ, editors. *Advances in neurology*, v.4. New York: New York University Press; 1974. p.289-96.
 53. Fan SG. Acupuncture analgesia. *Acta Neurochir Suppl.* 1987;38:82-5.
 54. Fox JL. Percutaneous trigeminal tractotomy for facial pain. *Acta Neurochir (Wien).* 1973;26:83-8.
 55. Friedman AH, Bullitt E. Dorsal root entry zone lesions in the treatment of pain following brachial plexus avulsion, spinal cord injury and herpes zoster. *Appl Neurophysiol.* 1988;51:164-9.
 56. Friedman AH, Nashold Jr BS. Dorsal root entry zone lesions for the treatment of postherpetic neuralgia. *Neurosurgery.* 1984;15:969-70.
 57. Friedman AH, Nashold BS Jr. DREZ Lesions for relief of pain related to spinal cord injury. *J Neurosurg.* 1986;65:465-9.
 58. Friedman AH, Nashold Jr BS, Ovelmen-Levitt J. Dorsal root entry zone lesions for the treatment of post-herpetic neuralgia. *J Neurosurg.* 1984;60:1258-62.
 59. Friedman AH, Nashold BS Jr, Ovelmen-Levitt J. Dorsal root entry zone lesions for the treatment of post-herpetic neuralgia. *J Neurosurg.* 1985;62:72-6.
 60. Garcia-March G, Sanchez-Ledesma MJ, Diaz P, Yague I, Anaya J, Gonçalves J, et al. Dorsal root entry zone lesions versus spinal cord stimulation in the management of pain from brachial plexus avulsion. *Acta Neurochir Suppl.* 1987;39:155-8.
 61. Gardner WJ, Miklos MV. Response of trigeminal neuralgia to "decompression" of sensory root. Discussion of cause of trigeminal neuralgia. *JAMA.* 1959;170:1773-6.
 62. Gehart KD, Yezierski RP, Fang ZR. Inhibition of primate spinothalamic tract neuron by stimulation in ventral posterior lateral (VPL) thalamic nucleus: possible mechanisms. *J Neurophysiol.* 1983;49:406-23.
 63. Gildenberg PL. The history stereotactic and functional neurosurgery. In: Gildenberg PL, Tasker RR, editors. *Textbook of stereotactic and functional neurosurgery.* New York: McGraw-Hill; 1996. p.5-19.
 64. Gilderberg PL, Murthy KSK. Modification of thalamic evoked activity by dorsal column stimulation. *Acta Neurochir Suppl.* 1977;24:159-61.
 65. Goldner JL, Hall RL. Nerve entrapment syndromes of the low back and lower extremities, In: Omer GE, Spinner M, Van Beek OM, editors. *Management of peripheral nerve problems.* Philadelphia: W.B. Saunders; 1998. p.554-84.
 66. Hakanson S. Trigeminal neuralgia treated by injection of glycerol into the trigeminal cistern. *Neurosurgery.* 1981;9:638-46.
 67. Han GS, YU LS. Mesolimbic neuronal circuitry involved in antinociception. *Pain Suppl.* 1987;4:533.
 68. Hankinson J, Pearce GW, Rowbotham GF. Stereotaxic operations for the relief of pain. *J Neurol Psychiatry.* 1960;23:352.
 69. Harris LS. Central neurohumoral systems involved with narcotic agonists and antagonists. *Fed Proc.* 1970;29:28-32.
 70. Head H, Holmes G. Sensory disturbances from cerebral lesions. *Brain.* 1911;34:102-254.
 71. Heath RG. *Studies in schizophrenia.* Cambridge: Harvard University Press; 1954.
 72. Heath RG, Mickle WA. Evaluation of 7 year experience with depth electrode studies in human patients. In: Ramey ER, O'Doherth DS, editors. *Electrical studies in the anesthetized brain.* New York: Harper & Row; 1960. p.214-47.
 73. Hécaen H, Talairach J, David M, Dell MB. Coagulations limitées du thalamus dans les algies du syndrome thalamique. *Rev Neurol (Paris).* 1949;81:917.
 74. Helfant MH, Leksell L, Strang RR. Experiences with intractable pain treated by stereotaxic mesencephalotomy. *Acta Chir Scand.* 1965;129:573.
 75. Hentz VR. Brachial plexus injuries. In: Omer GE, Spinner M, Van Beek OM, editors. *Management of Peripheral nerve problems.* Philadelphia: W. B. Saunders; 1998. p.445-58.
 76. Hitchcock E. Stereotactic trigeminal tractotomy. *Ann Clin Res.* 1970;2:131-5.
 77. Hitchcock ER. Stereotactic spinal surgery. In: Carrea R, IE Vay D, editors. *Neurological surgery.* Amsterdam: Excerpta Medica; 1978. p.271-80.
 78. Hitchcock EH, Teixeira MJ. Centre median thalamotomies and basal thalamotomies for treatment of pain. *Surg Neurol.* 1981;15:241-351.
 79. Hitchcock ER, Teixeira MJ. Pontine stereotactic surgery and facial nociception. *Neurol Res.* 1987;9:113-7.
 80. Hitchcock ER, Teixeira MJ, Pinto JV. The treatment of facial pain by percutaneous trigeminal rhizotomies. *J R Coll Surg Edinb.* 1983;28:74-9.
 81. Hoang P, Ford DJ, Burkle FD. Post-mastectomy pain after brachial plexus palsy: metastasis or radiation neuritis? *J Hand Surg.* 1986;11B:441-3.
 82. Hodge CJ Jr, Apkarian AV, Stevens RT. Inhibition of dorsal-horn cell responses by stimulation of the Kolliker-Fuse nucleus. *J Neurosurg.* 1986;65:825-33.
 83. Hood TW, Siegfried J. Epidural versus thalamic stimulation for the management of brachial plexus lesion pain. *Acta Neurochir Suppl (Wien).* 1984;33:451-7.
 84. Hosobuchi Y. Tryptophan reversal of tolerance to analgesia induced by central grey stimulation. *Lancet.* 1978;2:47.
 85. Hosobuchi Y. The current status of analgesic brain stimulation. *Acta Neurochir Suppl (Wien).* 1980;30:219.
 86. Hosobuchi Y. The majority of unmyelinated afferent axons in human ventral roots probably conduct pain. *Pain.* 1980;8:167-80.
 87. Hosobuchi Y. Combined electrical stimulation of the periaqueductal gray matter and sensory thalamus. *Appl Neurophysiol.* 1983;46:112-5.
 88. Hosobuchi Y. Motor cortical stimulation for control of central

- ceafferent pain. In: Hosobuchi Y, editor. Electrical and magnetic stimulation of the brain and spinal cord. New York: Raven Press; 1993. p.215-17.
89. Hosobuchi Y. Dorsal periaqueductal gray-matter stimulation in humans. *PACE*. 1987;10:213-6.
 90. Hosobuchi Y, Adams JE, Fields HL. Chronic thalamic and internal capsular stimulation for control of facial anaesthesia dolorosa and dysesthesia of thalamic syndrome. In: Bonica JJ, editor. *Advances in neurology*, v.4. New York: Raven Press; 1974. p.783-7.
 91. Hosobuchi Y, Adams JE, Linchitz R. Pain relief by electrical stimulation of the central gray matter in humans and its reversal by naloxone. *Science*. 1977;197:183-6.
 92. Hosobuchi Y, Adams J, Rutkin B. Chronic thalamic stimulation for the control of facial anesthesia dolorosa. *Arch Neurol*. 1973;29:153-69.
 93. Hosobuchi Y, Lamb S, Bascim D. Tryptophan loading may reverse tolerance to opiate analgesics in humans: a preliminary report. *Pain*. 1980;9:161-9.
 94. Hosobuchi Y, Rossier J, Bloom FE. Oral loading with L-tryptophan may augment the simultaneous release of ACTH and beta-endorphin that accompanies periaqueductal stimulation in humans. *Adv Biochem Psychopharmacol*. 1980;22:563-70.
 95. Hosobuchi Y, Rossier J, Bloom FE, Guillemin R. Stimulation of human periaqueductal gray for pain relief increases immunoreactive beta-endorphin in ventricular fluid. *Science*. 1979;203:279-81.
 96. Hyndman OR. Lissauer's tract section. A contribution to chordotomy for the relief of pain (preliminary report). *J Int Coll Surg*. 1942;5:394-400.
 97. Isamat F, Ferran E, Acebes JJ. Selective percutaneous thermocoagulation rhizotomy in essential glossopharyngeal neuralgia. *J Neurosurg*. 1981;55:575-80.
 98. Ishijima B, Shimoji K, Shimizu H, Talahashi H, Suzuki I. Lesions of spinal and trigeminal dorsal root entry zone for deafferentation pain. Experience of 35 cases. *Appl Neurophysiol*. 1988;51:175-87.
 99. Jannetta PJ. Arterial compression of the trigeminal nerve at the pons in patients with trigeminal neuralgia. *J Neurosurg Suppl*. 1967;26:159-62.
 100. Jones RJ. Treatment of acute herpes zoster using ultrasonic therapy. Report on a series of twelve patients. *Physiotherapy*. 1984;70:94-6.
 101. Kallio KE. Permanency of results obtained by sympathetic surgery in the treatment of phantom pain. *Acta Orthop Scand*. 1950;19:391-7.
 102. Katayama Y, Tsubokawa T, Hirayama T, Yamamoto T. Pain relief following stimulation of the pontomesencephalic parabrachial region in humans: brain sites for nonopiate-medicated pain control. *Appl Neurophysiol*. 1985;48:195-200.
 103. Khayat GF, Yu YJ, King RB. Response patterns to noxious and non-noxious stimuli in rostral trigeminal relay nuclei. *Brain Res*. 1975;97:47-60.
 104. Kirschner M. Zur Elektrochirurgie. *Arch Klin Chir*. 1931;167:761-8.
 105. Kleinert HE, Cole NM, Wayne L, Harevey R, Kutz JE, Atasoy E. Post-traumatic sympathetic dystrophy. *Orthop Clin North Am*. 1973;4:917-26.
 106. Kori SH, Foley KM, Posner JB - Brachial plexus lesions in patients with cancer; 100 cases. *Neurology (NY)*. 1981;31:45-50.
 107. Kozin F, Gernant HK, Bekerman C, McCarty DJ. The reflex sympathetic dystrophy syndrome. II. Roentgenographic and scintigraphic evidence of bilaterality and of periarticular accentuation. *Am J Med*. 1976;60:332-8.
 108. Krainick JV, Thoden U, Riechert T. Spinal cord stimulation in post-amputation pain. *Surg Neurol*. 1975;4:167-170.
 109. Laha RK, Jannetta PJ. Glossopharyngeal neuralgia. *J Neurosurg*. 1977;47:316-20.
 110. Latchaw JO Jr, Hardy RW Jr, Forsythe SB, Cook AF. Trigeminal neuralgia treated by radiofrequency coagulation. *J Neurosurg*. 1983;59:479-84.
 111. Law JD, Sweet J, Kirch WM. Retrospective analysis of 22 patients with chronic pain treated by peripheral nerve stimulation. *J Neurosurg*. 1980;52:482-5.
 112. Lazorthes Y, Verdier JC. Radiofrequency coagulation of the petrous ganglion in glossopharyngeal neuralgia. *Neurosurgery*. 1979;4:512-6.
 113. Le Beau J. Experience with topectomy for the relief of intractable pain. *J Neurosurg*. 1950;7:79.
 114. Leão M, Ribeiro MF, Teixeira MJ, Rodrigues JG, Correa CF, Amaral RVG. Tratamento da dor oncológica: relato de um caso. *Rev Bras Anestesiol*. 1994;44:287-91.
 115. Lee KH, Chung JM, Willis WD Jr. Inhibition of primate spinothalamic tract cells by TENS. *J Neurosurg*. 1985;62:276-87.
 116. Levy WJ, Nutkiewicz A, Dittmore QM, Watts C. Laser-induced dorsal root entry zone lesions for pain control; report of three cases. *J Neurosurg*. 1983;59:884-6.
 117. Levy RM, Lamb S, Adams JE. Deep brain stimulation for chronic pain. Long-term follow-up in 145 patients from 1972-1984. *Pain Suppl*. 1984;2:S115.
 118. Lin TY. Distrofia simpático-reflexa e causalgia. Estudo clínico e terapêutico [Dissertação]. São Paulo: Faculdade de Medicina da Universidade de São Paulo; 1995.
 119. Lipton S. Percutaneous cordotomy. In: Wall PD, Melzack R, editors. *Textbook of pain*. Edinburgh: Churchill Livingstone; 1984. p.632-8.
 120. Loeser JD, Ward AA, White IE. Chronic deafferentation of human spinal cord neuron. *J Neurosurg*. 1968;29:48-50.
 121. Long CJ. The relationship between surgical outcome and MMPI profiles in chronic pain patients. *J Clin Psychol*. 1981;37:744-9.
 122. Long DM, Erickson D, Campbell J, North R. Electrical stimulation of the spinal cord and peripheral nerves for pain control. A 10-year experience. *Appl Neurophysiol*. 1981;44:207-17.
 123. Lozano AM. Treatment of occipital neuralgia. In: Gildenberg PL, Tasker RR, editors. *Textbook of stereotactic and functional neurosurgery*. New York: McGraw-Hill; 1996. p.1729-33.
 124. Luft R, Olivercrona H. Experiences with hypophysectomy. *J Neurosurg*. 1953;10:301-16.
 125. MAILIS, A. Alterations of the three-phase bone scan after sympathectomy. *Clin J Pain*. 1994;10:146-55.
 126. Mazars G, Merienne L, Cioloca C. État actuel de la chirurgie de la douleur. *Neurochirurgie Suppl*. 1976;22:5-164.
 127. Mazars G, Roze R, Mazars Y. Résultats de la stimulation du faisceau spino-thalamique et leur incidence sur la physiologie de la douleur. *Rev Neurol*. 1960;103:136-8.
 128. Mazars G, Merienne L, Cioloca C. Control of dyskinesias due to sensory deafferentation by means of thalamic stimulation. *Acta Neurochir Suppl (Wien)*. 1980;30:239-43.
 129. Mazars G, Roze R, Pansini A. Stereotactic coagulation of the spinothalamic tract for intractable trigeminal pain. *J Neurol Neurosurg Psychiatry*. 1960;23:352.
 130. Melzack R. Phantom limb pain. Concept of a central biasing mechanism. *Clin Neurosurg*. 1971;18:188-207.
 131. Melzack R, Loeser JD. Phantom body pain in paraplegics: evidence for a central "pattern generating mechanism" for pain. *Pain*. 1978;4:195-210.

132. Melzack R, Wall PD. Pain mechanisms: a new theory. *Science*. 1965;150:971-9.
133. Meyerson BA. Neurosurgical treatment of mental disorders: Introduction and indications. In: Gildenberg PL, Tasker RR, editors. *Textbook of stereotactic and functional neurosurgery*. New York: McGraw-Hill; 1996. p.1955-63.
134. Meyerson BA, Brodin E, Linderoth B. Possible neurohumoral mechanisms in CNS stimulation for pain suppression. *Appl Neurophysiol*. 1985;48:175-80.
135. Miles J. Pituitary destruction. In: Wall PD, Melzack R, editors. *Textbook of pain*. Edinburgh: Churchill Livingstone; 1994. p.1159-70.
136. Mohrland S, Gebhart G. Effects of local electrical stimulation and morphine microinjection in the periaqueductal gray of the rat mesencephalon on neuronal activity in the medullary reticular formation. *Brain Res*. 1980;201:23-37.
137. Moore DC. Celiac (splanchnic) plexus block with alcohol for cancer of the upper intra-abdominal viscera. In: Bonica JJ, Ventafridda V, editors. *Advances in pain research and therapy*, v.2. New York: Raven Press; 1979. p.313-6.
138. Moosy JJ, Nashold BS Jr. Dorsal root entry zone lesion for conus medullaris root avulsions. *Appl Neurophysiol*. 1988;51:198-205.
139. Morica G. Neuro-adenolysis for the antalgic treatment of advanced cancer patients. In: Bonica JJ, Procacci P, Pagni CA, editors. *Recent advances in pain*. Springfield: Charles C Thomas; 1974. p. 313-20.
140. Morris R. Inhibition of nociceptive responses of laminae V - VII dorsal horn neuron by stimulation of mixed and muscle nerves, in the cat. *Brain Res*. 1987;401:365-70.
141. Mundinger F, Salomão JF. Deep brain stimulation in mesencephalic lemniscus medialis for chronic pain. *Acta Neurochir Suppl (Wien)*. 1980;30:245.
142. Mundinger F, Neumüller H. Programmed stimulation for control of chronic pain and motor diseases. *Appl Neurophysiol*. 45:102,1982.
143. Mundinger F, Salomão JF. Deep brain stimulation in mesencephalic lemniscus medialis for chronic pain. *Acta Neurochir Suppl (Wien)*. 1980;30:245-58.
144. Namba S. Electrical stimulation of the posterior limb of the internal capsule for the treatment of thalamic pain. *Appl Neurophysiol*. 1984;47:137.
145. Namba S, Nakao Y, Matsumoto Y, Ohmoto T, Nishimoto A. Electrical stimulation of the posterior limb of the internal capsule for treatment of thalamic pain. *Appl Neurophysiol*. 1984;47:137-48.
146. Narabayashi H. Recent studies of stereotaxic surgery. *Surg Neurol*. 1983;19:493-6.
147. Nashold Jr BS. Modification of DREZ lesion technique [letter]. *J Neurosurg*. 1981;55:1012.
148. Nashold Jr BS. Brainstem stereotaxic procedures. In: Schaltenbrand G, Walker AE, editors. *Stereotaxy of the human brain. Anatomical, physiological and clinical appli*. Stuttgart: Thieme; 1982.p.475-83.
149. Nashold BS Jr. Current status of the DREZ operation. *Neurosurgery*. 1984;15:942-4.
150. Nashold BS Jr. Introduction to Second International Symposium on Dorsal Root Entry Zone (DREZ) Lesions. *Appl Neurophysiol*. 1988;51:76-7.
151. Nashold BS Jr. Neurosurgical technique of the dorsal root entry zone operation. *Appl Neurophysiol*. 1988;51:136-45.
152. Nashold BS Jr. Deafferentation pain in man and animals as it relates to the DREZ operation. *Can J Neurol Sci*. 1988;15:5-9.
153. Nashold BS Jr, Bullitt E. Dorsal root entry zone lesions to control central pain in paraplegics. *J Neurosurg*. 1981;55:414-9.
154. Nashold BS Jr, Friedman H. Dorsal column stimulation for control of pain. Preliminary report on 30 patients. *J Neurosurg*. 1972;36:590-7.
155. Nashold Jr BS, Ostdahl RH. Dorsal root entry zone lesions for pain relief. *J Neurosurg*. 1979;51:59-69.
156. Nashold Jr BS, Ostdahl RH. Pain relief after dorsal root entry zone lesions. *Acta Neurochir Suppl (Wien)*. 1980;30:383-9.
157. Nashold Jr BS, Urban B, Zorub DS. "Phantom pain relief by focal destruction of the substantia gelatinosa of Rolando". In: Bonica JJ, Albe-Fessard DG, editors. *Advances in pain research and therapy*, v.1. New York: Raven Press; 1976. p.959-63.
158. Nashold BS Jr, Wilson WP, Slaughter DG. Sensations evoked by stimulation in the midbrain of man. *J Neurosurg*. 1969;30:14-24.
159. Nashold BS Jr, Wilson WP, Slaughter DG. Stereotaxic midbrain lesions for central dysesthesia and phantom pain. *J Neurosurg*. 1969;30:116-26.
160. Nathan PW, Wall PD. Treatment of post-herpetic neuralgia by prolonged electric stimulation. *Br Med J*. 1974;3:645-7.
161. Niizuma H. Follow-up results of centromedian thalamotomy for central pain. *Appl Neurophysiol*. 1982;45:324.
162. Obrador S, Dierssen G, Cebalos R. Consideraciones clinicas neurologicas y anatomicas sobre el llamado dolor talamico. *Acta Neurol Lat Am*. 1957;3:58.
163. Oleson TD, Liebeskind JC. Relationship of neural activity in the raphe nuclei of the rat to brain stimulation-produced analgesia. *Physiologist*. 1975;18:338.
164. Olivecrona H. The syndrome of painful anesthesia following section of the sensory root of the fifth nerve in tic douloureux. *Acta Chir Scand*. 1939;82:99-106.
165. Olivecrona H. Tractotomy for relief of trigeminal neuralgia. *Arch Neurol Psychiatry (Chicago)*. 1972;47:544-64.
166. Olivecrona H. La cirurgia del dolor. *Arch Neurocirurg*. 1947;4:1-10.
167. Oliveira LF, Ribeiro CRT. Sympathetic procedures for the treatment of persistent pain syndromes. In: Gildenberg PL, Tasker RR, editors. *Textbook of stereotactic and functional neurosurgery*. New York: McGraw-Hill; 1996. p.2009-13.
168. Olvelmen-Levitt J. Abnormal physiology of the dorsal horn as related to the differentiation syndrome. *Appl Neurophysiol*. 1988;51:104-16.
169. Pagni CA. Place of stereotaxic technique in surgery of pain. *Adv Neurol*. 1974;4:699-706.
170. Pagni CA. Central pain and painful anesthesia. *Prog Neurol Surg*. 1976;8:132-257.
171. Paoli F, Darcourt G, CORSA P. Note préliminaire sur l'action de l'imipramine dans états douloureux. *Rev Neurol*. 1960;102:503-4.
172. Papo I, Luongo A. High cervical commissural myelotomy in the treatment of pain. *J Neurol Neurosurg Psychiatry*. 1976;39:705-10.
173. Papo I. Spinal posterior rhizotomy and comissural myelotomy in the treatment of cancer pain. In: Bonica JJ, Ventafrida, editors. *Advances in pain research and therapy*. New York: Raven Press; 1979. p.439-48.
174. Penfield W, Welch K. The supplementary motor area of the cerebral cortex. *Arch Neurosurg Psychiatry (Chicago)*. 1951;66:289.
175. Pettit-Dutaillis D, Messimy R, Berges L. La psychochirurgie des algies irréductibles. Étude basée sur 57 cas. *Sem Hôp Paris*. 1953;29:3893-903.

176. Pool JL. Posterior cordotomy for relief of phantom limb pain. *Ann Surg.* 1946;124:386-91.
177. Postone N. Phantom limb pain. A review. *Int J Psychiatry.* 1987;17:57-70.
178. Powers SK, Barbaro NM, Levy RM. Pain control with laser-produced dorsal root entry zone lesions. *Appl Neurophysiol.* 1988;51:243-54.
179. Ray CD. Spinal epidural electrical stimulations for pain control. Practical details and results. *Appl Neurophysiol.* 1981;44:194-206.
180. Reynolds DV. Surgery in the rat during electrical analgesia induced by focal brain stimulation. *Science.* 1969;164:444-45.
181. Richardson DE. Thalamotomy for intractable pain. *Confin Neurol.* 1965;29:b139-45.
182. Richardson DE. Thalamic stimulation in the control of pain. *South Med.* 1980;J73:283-5.
183. Richardson DE. Analgesia produced by stimulation of various sites in the human beta-endorphin system. *Appl Neurophysiol.* 1982;45:1165-220.
184. Richardson DE, Akil H. Pain reduction by electrical brain stimulation in man, Part I. Acute administration in periaqueductal and periventricular sites. *J Neurosurg.* 1977;47:178-83.
185. Richardson DE, Akil H. Pain reduction by electrical brain stimulation in man, Part II. Chronic self-administration in the periventricular gray matter. *J Neurosurg.* 1977;47:184-94.
186. Richardson RR, Meyer PR, Cerullo LJ. Neurostimulation in the modulation of intractable paraplegia in traumatic neuroma pains. *Pain.* 1980;8:75-84.
187. Richardson RR, Siqueira E. Spinal epidural neurostimulation in acute and chronic intractable pain: initial and long-term results. *Neurosurgery.* 1979;5:344-8.
188. Richter HP, Schachenmayr W. Is the substantia gelatinosa the target in dorsal root entry zone lesions. An autopsy report. *Neurosurgery.* 1984;15:913-6.
189. Richter HP, Seitz K. Dorsal root entry zone lesions for the control of deafferentation pain: experiences in ten patients. *Neurosurgery.* 1984;15:956-9.
190. Roberts WJ. A hypothesis on the physiological basis for causalgia and related pains. *Pain.* 1986;24:297-311.
191. Roeder F, Orthner H. Erfahrungen mit stereotaktischen Eingriffen-III, Mitteilung; Ueber zerebrale Schmerzoperationen, insbesondere mediale Mesencephalotomie Bei thalamischer Hyperathie und bei Anesthesia dolorosa. *Conf Neurol.* 1961;21:51.
192. Rushton JG, Stevens JC, Miller R.H. Glossopharyngeal (vagoglopharyngeal) neuralgia. *Arch Neurol.* 1981;38:201-5.
193. Sakataw RK. Distrofia simpático reflexa: estudo clínico [Tese]. São Paulo: Escola Paulista de Medicina; 1984.
194. Samii M, Moringlane JR. Thermocoagulation of the dorsal root entry zone for the treatment of intractable pain. *Neurosurgery.* 1984;15:953-6.
195. Sano K. Intralaminar thalamotomy (thalamotomy) and postero-medial hypothalamotomy in the treatment of intractable pain. *Prog Neurol Surg.* 1977;8:50-103.
196. Sano K, Sakino H, Hashimoto I, Amano K, Sugiyama H. Posteromedial hypothalamotomy in the treatment of intractable pain. *Confin Neurol.* 1975;37:285-94.
197. Saris SC, Iacono RP, Nashold BS Jr. DREZ lesions for post-amputation pain. *J Neurosurg.* 1985;62:72-6.
198. Saris SC, Iacono RP, Nashold BS Jr. Successful treatment of phantom pain with dorsal root entry zone coagulation. *Appl Neurophysiol.* 1988;51:188-97.
199. Saris SC, Vieira JFS, Nashold BS Jr. Dorsal root entry zone coagulation for intractable sciatica. *Appl Neurophysiol.* 1988;51:206-11.
200. Schibuola CT. Resultados imediatos do tratamento cirúrgico da nevralgia do glossofaríngeo [Dissertação]. São Paulo: Faculdade de Medicina da Universidade de São Paulo; 1982.
201. Schvarcz JR. Stereotactic trigeminal tractotomy. *Confin Neurol.* 1975;37:73-7.
202. Schvarcz JR. Stereotactic extralemniscal myelotomy. *J Neurol Neurosurg Psychiatry.* 1976;39:53-7.
203. Schvarcz JR. Stereotactic trigeminal nucleotomy for dysesthetic facial pain. In: Bonica JJ, Albe-Fessard DG, editors. *Advances in pain research and therapy.* New York: Raven Press; 1979. v.3, p.331-6.
204. Schvarcz JR. Chronic stimulation of the septal area for relief of intractable pain. *Appl Neurophysiol.* 1985;48:191-4.
205. Shealy CN, Mortimer JT, Hagfors NR. Dorsal column electroanalgesia. *J Neurosurg.* 1970;32:560-4.
206. Shealy CN, Mortimer JR, Reswick JB. Electrical inhibition of pain by stimulation of the dorsal columns. Preliminary clinical report. *Anesth Analg.* 1967;46:489-91.
207. Shieff C, Nashold BS Jr. Thalamic pain and stereotactic mesencephalotomy. *Acta Neurochir Suppl (Wien).* 1988;42:239-42.
208. Shieff C, Nashold BS Jr. Mesencephalotomy for thalamic pain. *Neurol Res.* 1987;9:101-04.
209. Shieff C, Nashold BS Jr. Thalamic pain and stereotactic mesencephalotomy. *Acta Neurochir Suppl.* 1988;42:239-42.
210. Shieff C, Nashold BS Jr. Stereotactic mesencephalotomy. In: Friedman WA, editors. *Neurosurgery clinics of north america.* Philadelphia: Saunders; 1990. p.825-59.
211. Siegfried J. Introduction - historique. *Neurochirurgie Suppl.* 1976;5-10.
212. Siegfried J. Sensory thalamic neurostimulation for chronic pain. *PACE.* 1987;10:209-12.
213. Siegfried J, Demierre B. Thalamic electrostimulation in the treatment of thalamic pain syndrome. *Pain Suppl.* 1984;2:116.
214. Siegfried J, Lazorthes Y, Sedan R. Indications and ethical considerations of deep brain stimulation. *Acta Neurochir Suppl (Wien).* 1980;30:269-74.
215. Siegfried J, Wieser HG. Effets de la stimulation de la substance grise périaqueductale chez l'homme sur l'activité spontanée et évoquée. *Neurochirurgie.* 1978;24:407-14.
216. Sindou M. Étude de la jonction radiculo-médullaire postérieure. La radiculotomie postérieure sélective dans la chirurgie de la douleur [Tese]. Lyon: Travail de l'Hôpital Neurologique et de Unité de Recherchers de Physiopathologie du Système Nerveux; 1972.
217. Sindou M. Laser-induced DREZ lesions [letter]. *J Neurosurg.* 1984;60:870-1.
218. Sindou M, Kervel Y. La thermocoagulation percutanée du trizèmeau. Nouveau traitement neurochirurgical de la névralgie faciale essentielle. *Nouv Press Med.* 1976;5:1583-4.
219. Sjolund BH. Peripheral nerve stimulation suppression of C-fiber-evoked flexion reflex in rats. *J Neurosurg.* 1985;63:612-6.
220. Spiegel EA, Wycis HT. Mesencephalotomy in treatment of "intractable" facial pain. *Arch Neurol Psychiatry (Chicago).* 1953;69:1-13.
221. Spiegel EA, Wycis HT. *Stereoecephalotomy II.* New York: Grune e Stratton; 1962. p.205-44.
222. Spiegel EA, Wycis HT, Marks M. Stereotaxic apparatus for operations on the human brain. *Science.* 1947;106:349-50.
223. Spinner M, Spinner RJ. Management of nerve compression lesions of the upper extremity. In: Omer GE, Spinner M, Van

- Beek OM, editors. Management of peripheral nerve problems. Philadelphia: W B Saunders; 1998. p.501-33.
224. Steude U. Chronic trigeminal nerve stimulation for the relief of persistent pain. In: Gildenberg PL, Tasker RR, editors. Textbook of stereotactic and functional neurosurgery. New York: McGraw-Hill; 1996. p.1557-64.
225. Stookey B, Ransohoff J. Trigeminal neuralgia. Its history and treatment. Springfield: Charles C Thomas; 1959.
226. Sunderland S. Pain mechanisms in causalgia. *J Neurol Neurosurg Psychiatry*. 1976;39:471-80.
227. Swanson DW, Swenson WM, Maruta T, McPhee MC. Program for managing chronic pain. I. Program description and characteristics of patients. *Mayo Clin Proc*. 1976;51:401-8.
228. Sweet WH. Treatment of facial pain by percutaneous differential thermal trigeminal rhizotomy. *Prog Neurol Surg*. 1976;7:153-79.
229. Sweet WH. Deafferentation pain after posterior rhizotomy, trauma to a limb, and herpes zoster. *Neurosurgery*. 1984;15:928-32.
230. Sweet WH, Poletti CE, Macon JB. Treatment of trigeminal neuralgia and other facial pains by retrogasserian injection of glycerol. *Neurosurgery*. 1981;49:647-55.
231. Sweet WH, Poletti CE, Gybels FM. Operations in the brainstem and spinal canal, with and appendix on the relationship of open to percutaneous cordotomy. In: Wall PD, Melzack R, editors. Textbook of pain. Edinburgh: Churchill Livingstone; 1994. p.1113-34.
232. Sweet WH, Wepsic JG. Stimulation of the posterior columns of the spinal cord pain control. Indications, techniques and results. *Clin Neurosurg*. 1975;21:278-310.
233. Talairach J, Hecaen H, David M, Monnier M, Ajuriaguerra J. Recherches sur la coagulation thérapeutique des structures sous corticales chez l'homme. *Rev Neurol (Paris)*. 1949;81:4-24.
234. Tasker RR. Pain resulting from nervous system pathology (central pain). In: Bonica JJ, editor. The management of pain. Philadelphia: Lea Febiger; 1990. p.264-80.
235. Tasker RR. Stereotactic surgery. In: Wall P, Melzack R, editors. Textbook of pain. Edinburgh: Churchill Livingstone; 1994. p.1137-57.
236. Tasker RR. Percutaneous cordotomy for persistent pain. In: Gildenberg PL, Tasker RR, editors. Textbook of stereotactic and functional neurosurgery. New York: McGraw-Hill; 1996. p.1491-505.
237. Tasker RR, Dostrovsky FO. Deafferentation and central pain. In: Wall PD, Melzack R, editors. Textbook of pain. Edinburgh: Churchill Livingstone; 1989. p.154-80.
238. Tasker RR, Emmers R. Patterns of somesthetic projection in SI and SII of the human thalamus. *Confin Neurol*. 1967;29:160.
239. Taylor P. Traumatic induced avulsion of the nerve roots of the brachial plexus. *Brain*. 1962;85:579-601.
240. Teixeira MJ. A rizotomia percutânea por radiofrequência e a descompressão vascular do nervo trigêmeo no tratamento das algias faciais [Dissertação]. São Paulo: Faculdade de Medicina da Universidade de São Paulo; 1984.
241. Teixeira MJ. Tratamento neurocirúrgico da dor. In: Raia AA, Zerbini EJ, editores. Clínica cirúrgica Alípio Correa Netto. São Paulo: Sarvier; 1988. v.2, p.541-72.
242. Teixeira MJ. Dor crônica. In: Nitrini R, editor. Condutas em neurologia, 1989-1990. São Paulo: Clínica Neurológica; 1989. p.143-8.
243. Teixeira MJ. A lesão do trato de Lissauer e do corno posterior da medula espinal e a estimulação elétrica do sistema nervoso central para o tratamento da dor por desafferentação [Tese]. São Paulo: Faculdade de Medicina da Universidade de São Paulo; 1990.
244. Teixeira MJ, Cescato WA, Correa C, Lin TY, Kaziana HHHS. Neuralgia gênito-femoral. *Arq Bras Neurocirurg*. 1992;10:127-33.
245. Teixeira MJ, Oliveira JR JO, Salles AFY, Seguchi HH, Gal PLM, Almeida GM. Neurotomia por radiofrequência dos ramos recorrentes das raízes lombares para o tratamento das lombalgias. *Arq Bras Neurocirurg*. 1983;2:39-58.
246. Teixeira MJ, Pimenta CAM, Correa CF, Agner C, Casarolli C, Shu EBS. Sistemas para analgesia peridural. *Arq Bras Neurocirurg*. 1994;13:15-9.
247. Terman GW, Shavit Y, Lewis JW, Cannon JT, Liebeskind JC. Intrinsic mechanisms of pain inhibition: activation by stress. *Science*. 1984;236:231-5.
248. Tew JM. Treatment of pain of glossopharyngeal and vagus nerves by percutaneous rhizotomy. In: Youmans JR, editors. Neurological surgery. Philadelphia: Saunders; 1982. p.3609-12.
249. Thomas DG. Dorsal root entry zone (DREZ) thermocoagulation. *Adv Tech Stand Neurosurg*. 1986;15:99-114.
250. Thomas DG, Jones SJ. Dorsal root entry zone lesions (Nashold's procedure) in brachial plexus avulsion. *Neurosurgery*. 1984;15:966-8.
251. Tindall JT, Odom GL, Vieth RG. Surgical treatment of postherpetic neuralgia. Results of skin undermining and excision in 14 patients. *Arch Neurol*. 1962;7:423-6.
252. Tindall GT, Nixon DW, Christy HJ, Neil JD. Pain relief in metastatic cancer other than breast and prostate following transesfenoidal hypofisectomy. *J Neurosurg*. 1977;47:659-67.
253. Tonelli L, Setti T, Falasca A, Martignoni E, Torcia E, Calcaterra FM, Merli GA, Fachinetti F. Investigation on cerebrospinal fluid opioids and neurotransmitters related to spinal cord stimulation. *Appl Neurophysiol*. 1988;51:324-32.
254. Tood EM, Crue BL, Carregal EJA. Posterior percutaneous tractotomy and cordotomy. *Confin Neurol*. 1969;31:106-15.
255. Tracy GD, Cockett FB. Pain in the lower limb after sympathectomy. *Lancet*. 1957;1:12-4.
256. Tsubokawa AT, Katayama Y. Motor cortex stimulation persistent pain management. In: Gildenberg PL, Tasker RR, editors. Textbook of stereotactic and functional neurosurgery. New York: McGraw-Hill; 1996. p.1547-56.
257. Tsubokawa AT, Katayama Y, Yamamoto T, Hirayama T, Kayama S. Motor cortex stimulation for control of thalamic pain. *Pain Suppl*. 1990;5:491.
258. Tsukahara N. Synaptic plasticity in the red nucleus. In: Cotman CW, editor. Synaptic plasticity. New York: Guilford Press; 1985. p.201-29.
259. Uematsu S, Udvarhelyi JB, Berson DW, Siebens AA. Percutaneous radiofrequency rhizotomy. *Surg Neurol*. 1974;2:319-24.
260. Van Nouhuys F. The anatomy of the Gasserian ganglion. Its relation to tic douloureux. *Arch Surg*. 1932;24:451-7.
261. Walker E, Miles FC, Simpson RJ. Partial trigeminal rhizotomy using suboccipital approach. Experience in the treatment of trigeminal neuralgia. *Arch Neurol Psychiatry*. 1956;75:514-21.
262. Wall PD, Sweet WH. Temporary abolition of pain in man. *Science*. 1967;155:108-9.
263. Werner A. Myélectomie dans un cas de paraplégie spastique douloureux. *Neurochirurgie*. 1961;7:140-5.
264. White JC, Sweet WH. Pain and the Neurosurgeon. A forty-

- year experience. Springfield: Charles C Thomas; 1969.
265. Wihlein A, Love JG, Corbin KB. Intracranial section of the glossopharyngeal nerve. *Arch Neurol Psychiatry*. 1955;74:320-4.
266. Wilkison HA. Sympathectomy for pain and hyperhidrosis. In: Gildenberg PL, Tasker RR, editors. *Textbook of stereotactic and functional neurosurgery*. New York: McGraw-Hill; 1996. p.1661-6.
267. Willis WD. The origin and destination of pathways involved in pain transmission. In: Wall PD, Melzack R, editors. *Textbook of pain*. Edinburgh: Churchill Livingstone; 1989. p.112-27.
268. Wolstencroft JH. Reticulo-spinal neurones. *J Physiol*. 1964;174:91-108.
269. Wycis J. Bilateral intracranial section of the glossopharyngeal nerve: report of a case. *Arch Neurol Psychiatry*. 1945;54:344-7.
270. Wynn Parry CB. Pain in avulsion lesions of the brachial plexus. *Pain*. 1980;9:41-53.
271. Wynn Parry CB. Pain in avulsion of the brachial plexus. *Neurosurgery*. 1984;15:960-4.
272. Young RF, Chambi VI. Pain relief by electrical stimulation of the periaqueductal and periventricular gray matter. Evidence for a non-opioid mechanism. *J Neurosurg*. 1987;66:364-71.
273. Young RF, Kroening R, Fulton W, Feldman RA, Chambi VI. Electrical stimulation of the brain in treatment of chronic pain. Experience over 5 years. *J Neurosurg*. 1985;62:389-96.
274. Young RF, Rinaldi PC. Brain stimulation for relief of chronic pain. In: Wall R, Melzack PD, editors. *Edinburgh: Churchill Livingstone*; 1994. p.1125-233.
275. Young RF, Tronnier M, Rinaldi PC. Chronic stimulation of the kolliker-fuse nucleus region for relief of intractable pain in humans. *J Neurosurg*. 1992;76:979-85.
276. Zaclis J. As neurectomias periféricas no tratamento das neuralgias do trigêmeo. *Arq Neuropsiquiatr (São Paulo)*. 1951;9:228-75.
277. Zorub DS, Nashold BS, Cook WA. Avulsion of the brachial plexus. A review with implications on the therapy of intractable pain. *Surg Neurol*. 1974;2:347-53.