

## Estimulação magnética transcraniana e aplicabilidade clínica: perspectivas na conduta terapêutica neuropsiquiátrica

### Transcranial magnetic stimulation and clinical applicability: perspectives in neuropsychiatric therapeutics

Haniel Alves Araújo<sup>1</sup>, Ricardo Ferrareto Iglesias<sup>2</sup>, Guilherme Sacchi de Camargo Correia<sup>3</sup>, Diego Toledo R. M. Fernandes<sup>4</sup>, Ricardo Galhardoni<sup>4</sup>, Marco Antonio Marcolin<sup>5</sup>, Manoel Jacobsen Teixeira<sup>6</sup>, Daniel Ciampi de Andrade<sup>4</sup>

Araújo HA, Iglesias RF, Correia GSC, Fernandes DTRM, Galhardoni R, Marcolin MA, Teixeira MJ, Andrade DC. Estimulação magnética transcraniana e aplicabilidade clínica: perspectivas na conduta terapêutica neuropsiquiátrica/ Transcranial magnetic stimulation and clinical applicability: perspectives in neuropsychiatric therapeutics. Rev Med (São Paulo). 2011 jan.-mar.;90(1):3-14.

**RESUMO:** Estimulação magnética transcraniana (EMT) é uma técnica conhecida desde o começo dos anos 90 e que atualmente tem ganhado destaque devido a sua segurança e possível aplicabilidade para tratar diversas patologias neuropsiquiátricas refratárias. A fim de clarificar os possíveis usos da EMT e suas variações no campo da clínica como forma de tratamento, procedemos à revisão da literatura selecionando os artigos nas áreas em que a técnica de EMT já tem sido largamente utilizada, a saber: AVC, Dor, Doença de Parkinson e Depressão. Essas doenças possuem elevada morbidade, possuindo grandes implicações na qualidade de vida devido ao elevado grau de incapacidade associado e ao fato de ainda carecerem de métodos terapêuticos totalmente eficientes. Nesse contexto, a EMT emerge como ferramenta promissora, apresentando bons resultados, os quais fornecem margem para aplicações diretas na prática clínica. É necessário, todavia, o desenvolvimento de mais estudos randomizados, para se padronizar e aperfeiçoar as abordagens dessa técnica no tratamento de tais patologias.

**DESCRIPTORIOS:** Estimulação magnética transcraniana; Acidente cerebral vascular; Dor/terapia; Doença de Parkinson/terapia; Depressão/patologia.

**ABSTRACT:** Transcranial Magnetic Stimulation (TMS) is a technique that emerged in the 90s and has currently become recognized for its safety and potential applicability in the treatment of neuropsychiatry diseases. To clarify the possible uses of TMS and its variations in the clinical scope as a treatment, we proceeded a literature review selecting articles in the areas where the technique of TMS has already been widely used: Stroke, Pain, Parkinson's Disease and Depression. These diseases have high morbidity, with large implications for the quality of life due to the high degree of disability and the fact that we still lack of fully efficient therapeutic methods. In this context, EMT emerges as a promising tool with amazing results, which provide scope for direct applications in clinical practice. However, the development of more randomized studies is necessary, in order to standardize and improve the approaches of this technique in the treatment of such pathologies.

**KEYWORDS:** Transcranial magnetic stimulation; Stroke; Pain/therapy; Parkinson disease/therapy; Depression/pathology.

COMU 2010 - Área Monografias.

<sup>1</sup> Acadêmico do 3º Ano de Medicina da Faculdade de Medicina da Universidade de São Paulo.

<sup>2</sup> Acadêmico do 5º Ano de Medicina da Faculdade de Medicina da Universidade de São Paulo.

<sup>3</sup> Acadêmico do 2º Ano de Medicina da Faculdade de Medicina da Universidade de São Paulo.

<sup>4</sup> Grupo de Dor do Departamento de Neurologia do Hospital das Clínicas da Faculdade de Medicina da Universidade de São Paulo.

<sup>5</sup> Grupo de Estimulação Magnética Transcraniana do Instituto de Psiquiatria do Hospital das Clínicas da Faculdade de Medicina - USP.

<sup>6</sup> Professor Titular de Neurocirurgia, Departamento de Neurologia do Hospital das Clínicas da Faculdade de Medicina - USP.

**Endereço para correspondência:** Haniel A. Araújo. Al. Santos, 2486, Apt 71. São Paulo, SP. e-mail: haniel.araujo@usp.br

## INTRODUÇÃO

A estimulação cerebral ganhou grande impulso na neuropsiquiatria, sobretudo no começo da segunda metade do século XX, com estudos eletrofisiológicos e em aplicações clínicas como a eletroconvulsoterapia. Recentemente, técnicas mais modernas e eficazes foram desenvolvidas, obtendo-se maior precisão e eficácia clínica. Nesse percurso, o surgimento da Estimulação Magnética Transcraniana (EMT) representou um grande avanço, abrindo caminho para a propagação da estimulação cortical na prática clínica.

A EMT gera correntes induzidas de forma não-invasiva no cérebro a partir de campos eletromagnéticos, podendo ser de magnitude suficiente para despolarizar neurônios. Por ser um método focal e preciso de estimulação, essa técnica pode ser utilizada também para estudos funcionais e mapeamento cortical. Além disso, quando os pulsos de corrente induzida são aplicados repetidamente (EMTr) pode-se aumentar ou diminuir a excitabilidade cortical (dependendo dos parâmetros de estimulação), bem como estimular o processo de reorganização e plasticidade sináptica nas redes neuronais estimuladas, favorecendo a reabilitação neuronal<sup>1</sup>.

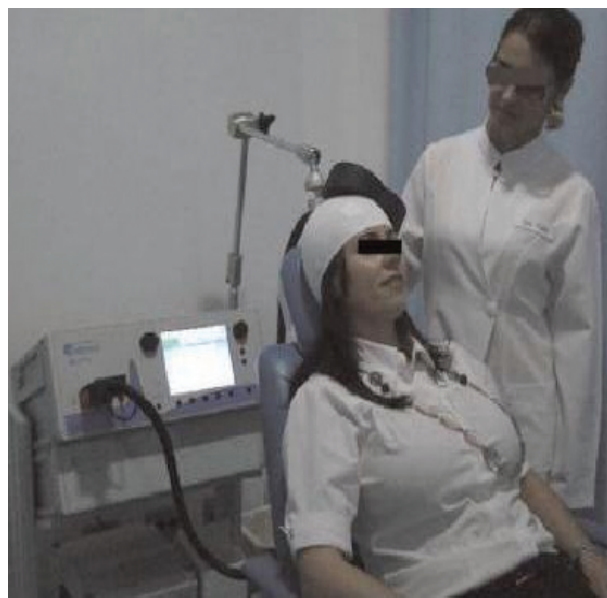### Histórico

A busca por maneiras de estimular o córtex cerebral remonta ao século XIX. Bartholow realizou a primeira tentativa de estímulo do cérebro humano, em 1874, em um paciente vítima de traumatismo crânio-encefálico. Em 1954, Jasper e Penfield<sup>2</sup> realizaram o mapeamento do córtex motor utilizando estímulos elétricos durante cirurgias.

No fim do século XX buscou-se desenvolver técnicas de estimulação cortical que não fossem invasivas<sup>2</sup>. Em 1985, Barker et. al.<sup>3</sup> demonstraram ser possível a obtenção de estimulação cerebral através do uso de um breve campo magnético de grande intensidade gerado por uma bobina colocada próxima ao couro cabeludo, de maneira a induzir uma corrente elétrica no córtex cerebral e despolarizar seus neurônios, provocando dessa forma a estimulação desejada de maneira indolor. Essa nova técnica, conhecida como estimulação magnética transcraniana (EMT), permitiu consideráveis avanços à neurofisiologia, uma vez que a investigação funcional do córtex, de forma não invasiva tornou possível a realização de potenciais motores de

forma não dolorosa através da aplicação de pulsos únicos<sup>2</sup>.

No início dos anos 90, novos sistemas de refrigeração tornaram-se disponíveis, permitindo a realização de pulsos repetitivos de EMT. Desde o princípio percebeu-se que sessões de estimulação com pulsos repetitivos poderiam influenciar a excitabilidade cortical, e desencadear efeitos que persistiam após o fim da sessão de estimulação<sup>1</sup>. Este fato levou os pesquisadores a testar esta forma não invasiva e não dolorosa de estimulação cortical para restaurar o funcionamento cortical aberrante presente em alguns distúrbios, como é o caso da depressão. Nascia a EMT repetitiva (EMTr), e um novo capítulo da neuromodulação não invasiva começava (Figura 1).



Fonte: de Andrade et al.<sup>7</sup>, p. 3.

**FIGURA 1.** Paciente em sessão de EMTr para tratamento de dor crônica

### Mecanismo de ação envolvido na EMT

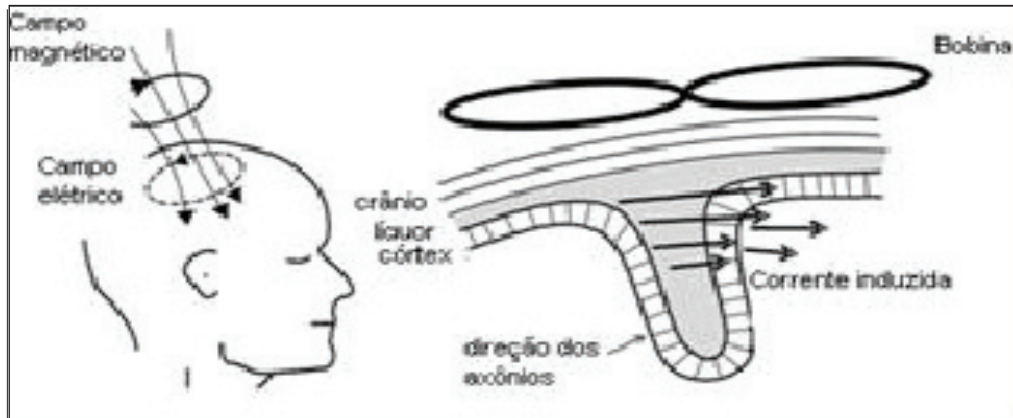
O campo magnético é produzido a partir de uma bobina posicionada próxima ao couro cabeludo, que o atravessa por uma corrente elétrica breve e de grande intensidade, gerando linhas de campo perpendiculares ao plano da bobina (Figura 2). A corrente induzida no córtex cerebral é perpendicular a estas linhas de campo. Dessa forma, em um meio homogêneo, a corrente produzida no cérebro será paralela à orientação da bobina e se distribuirá formando um gradiente, sendo maior nas proximidades da bobina e menor à medida em que se afasta dela. A corrente é mais fraca nas proximidades do centro da bobina e, no centro propriamente dito,

não há corrente<sup>5</sup>. As únicas regiões do cérebro que ao serem estimuladas provocam um efeito mensurável são o córtex motor primário, que provoca contrações nos grupos musculares correspondentes à região estimulada que podem ser inclusive medidas em um aparelho de eletromiografia (EMG), e o córtex visual

primário, sendo que, nesse caso, o paciente refere fosfenas e escotomas<sup>6</sup>.


### Tipos de bobinas

Existem basicamente três tipos de bobinas: circular, em forma de oito e duplo cone (Figura 3).



Fonte: Ruohonen et al.<sup>4</sup>, p.10.

**FIGURA 2.** Posicionamento da bobina e sentido do campo magnético e da corrente induzida



Fonte: de Andrade et al.<sup>7</sup>, p.5.

**FIGURA 3.** Diferentes tipos de bobinas: A - bobina circular; B - bobina em forma de oito; C - bobina duplo cone.

A maioria das bobinas circulares é formada por um fio de cobre isolado, arranjado na forma de um círculo com cerca de 5 a 10 cm de diâmetro. No entanto, esta configuração, apesar de possibilitar a estimulação de áreas mais profundas do cérebro, não consegue produzir um estímulo muito focal. A área de estimulação, neste caso, constitui-se de uma região circular, medindo de 8 a 12 cm de diâmetro, sendo empregada em protocolos de estimulação cortical difusa<sup>3</sup>.

Outro tipo bastante utilizado são as chamadas bobinas em formato de oito, sendo aquela com maior aplicação terapêutica<sup>7</sup>. É constituída por duas bobinas, de diâmetro em geral menor que as circulares, colocadas em um mesmo plano. Nessa configuração é produzido um campo elétrico de maior intensidade e bem focalizado na região do cérebro correspondente à junção das duas bobinas. Este campo elétrico pode ser até duas vezes maior que o campo produzido se estivessem isoladas.

Existe ainda um terceiro tipo, chamado duplo cone, que se assemelha muito às bobinas em forma de oito, sendo formado por duas bobinas montadas em um ângulo que varia de 90 a 100 graus. Essa configuração possibilita o estímulo de áreas mais profundas do cérebro como, por exemplo, a região correspondente às pernas no córtex motor primário, localizada na profundidade da fissura inter-hemisférica<sup>2</sup>.

### Segurança

Pulsos de EMT, tanto simples quanto repetitivos, são seguros de acordo com o conhecimento atual. Uma fraca cefaléia tensional e pequenos espasmos musculares podem ocorrer no local da estimulação. A principal preocupação relacionada a este tipo de terapia é a possibilidade do desencadeamento de atividade epileptiforme em pessoas suscetíveis com frequências de estimulação acima de 25-30Hz, as quais, por esse motivo, não

são usadas na prática clínica.

A presença de marcapassos ou outros dispositivos eletrônicos implantáveis é considerada uma contra-indicação para a terapia, uma vez que pode ocorrer dano aos seus componentes internos. Implantes metálicos intracranianos como, por exemplo, cliques de aneurisma, podem sofrer o efeito de forças mecânicas ao serem expostos ao campo magnético e, portanto, também são uma contra-indicação dessa forma de tratamento.<sup>7</sup>

### Formas de estimulação

Existem basicamente três formas de se aplicar o estímulo gerado pelo campo magnético ao córtex cerebral: pulso simples, pulso pareado e estimulação magnética transcraniana repetitiva (EMTr). Pulsos simples podem ser usados para mapeamento do córtex motor e estudo do tempo de condução do estímulo. Já os pulsos pareados, são utilizados basicamente para realizar medidas de avaliação neurofisiológica (sobretudo na avaliação da fisiologia cerebral pós-AVC e em pacientes com dor crônica).

Por fim, a EMTr, constitui-se de múltiplos estímulos aplicados na forma de trens de alta frequência, quando os pulsos ocorrem numa frequência superior a 1Hz, e de baixa frequência ou lenta, quando igual ou inferior a 1Hz. Tal classificação baseia-se nas diferenças fisiológicas encontradas entre os dois tipos de estimulação, em que altas frequências possuem efeito em geral excitatório, enquanto as de menor valor possuem efeito inibitório<sup>8</sup>.

### Principais aplicações terapêuticas de EMTr na neuropsiquiatria

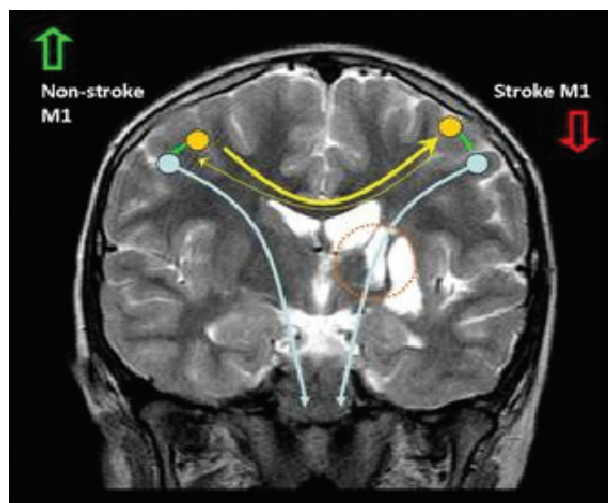
A estimulação cortical pode ser usada tanto para reativar estruturas hipoativas quanto para inibir estruturas hiperativas, além de ser ferramenta útil para melhorar o processo natural de reorganização cortical. As mudanças resultantes da terapia com EMTr podem durar além do tempo de estimulação, principalmente devido aos processos de plasticidade sináptica, fornecendo grandes perspectivas à reabilitação em doenças crônicas, sobretudo em condições como AVC, dor crônica, Doença de Parkinson e depressão.

### AVC

Acidente vascular cerebral (AVC) é a principal causa de morte no Brasil e continua a ser a principal causa de incapacidade a longo prazo no mundo,

principalmente devido à perda de habilidades motoras e conseqüente prejuízo nas atividades da vida diária. O custo estimado com AVC nos Estados Unidos é de mais de 2 trilhões de dólares nos próximos 50 anos<sup>9</sup>. Tomados em conjunto, estas estatísticas sublinham a necessidade de intervenções destinadas a melhorar o processo de neuroreabilitação pós-AVC.

A recuperação funcional pós-AVC está relacionada com vários processos plásticos que conduzem à reorganização do sistema nervoso central. Esse processo adaptativo inclui alterações na conectividade sináptica e excitabilidade em células neuronais adjacentes à região isquêmica ou no hemisfério contralateral não afetado em caso de lesões mono-hemisféricas. Algumas dessas alterações podem, no entanto, ser mal-adaptativas, como a exacerbação da inibição inter-hemisférica exercida pelo hemisfério não afetado sobre o seu correspondente contralateral, o que é importante preditor de mal prognóstico na reabilitação<sup>10</sup> (Figura 4).



Fonte: Kirton et al.<sup>16</sup>.

**FIGURA 4.** Ressonância magnética coronal esquematizando a inibição inter-hemisférica após AVC subcortical (círculo tracejado). A excitabilidade é relativamente maior no M1 (córtex motor primário) do hemisfério não afetado (seta verde), o qual exerce inibição sobre o M1 contralateral através de fibras transcalosas (setas amarelas)

A estimulação magnética transcraniana (EMT) pode servir como uma ferramenta para avaliação de redes inibitórias e facilitatórias em cada hemisfério, bem como para a avaliação de interconexões neuronais, sendo útil no diagnóstico de mecanismos de adaptação e reorganização cortical em resposta a protocolos de neuroreabilitação. Além disso, a terapia com (EMTr) é uma maneira não-invasiva de se produzir potentes mudanças na excitabilidade cortical e induzir neuroplasticidade, fundamentais para a recuperação funcional nesses pacientes<sup>11</sup>.



A aplicação de EMTr modula, sobretudo, o desequilíbrio de atividade cortical induzido pelo AVC. Nesse sentido, a maioria dos estudos visaram à redução da excitabilidade do hemisfério não afetado com EMTr de baixa frequência ou o aumento da excitabilidade do hemisfério afetado com estímulos de alta frequência<sup>10</sup>.

Pulsos de baixa frequência (1Hz) podem suprimir processos inibitórios a partir do hemisfério não afetado promovendo assim a reativação do hemisfério afetado e promoção da plasticidade e recuperação funcional. Essa estratégia mostrou-se efetiva em um estudo de hemiparesia em que observou-se melhora no tempo de reação e desempenho motor no membro afetado por 2 semanas após a sessão de EMTr<sup>12</sup>.

Outra estratégia é a utilização de parâmetros de estimulação para aumentar a excitabilidade cortical (EMTr de alta frequência) na área afetada. Inicialmente, Khedr et al.<sup>13</sup> aplicaram 3Hz EMTr no hemisfério ipsilesional ao longo de um período de 10 dias a pacientes que sofrem de acidente vascular cerebral isquêmico agudo. Foram obtidos resultados significativos em várias escalas de incapacidade para acidente vascular cerebral (Scandinavian Stroke Scale, NIH Stroke Scale, Barthel Index Scale).

Três tipos básicos de acometimentos de acidente vascular cerebral tem sido abordados por estudos clínicos com EMTr: AVC motor com fraqueza muscular, negligência visoespacial, e afasia.

Nos estudos destinados à melhora da função motora, a estimulação cortical é feita sobre córtex motor primário, seja no hemisfério afetado (em ensaios com EMTr estimulatório de alta frequência), seja no contralateral à área infartada (para estímulos inibitórios de baixa frequência). Os estudos obtiveram melhora no aprendizado, tempo de reação e função motora no membro parético; sendo que a duração e magnitude dos efeitos da EMTr aumentam com o número de sessões aplicadas<sup>11</sup>.

Na negligência espacial após um AVC parietal, além da lesão isquêmica, a hiperatividade no lobo parietal saudável também é fundamental no quadro clínico. Portanto, nesses pacientes foram realizados estudos em que os autores aplicaram EMTr de baixa frequência (1 Hz) no lobo parietal saudável, mostrando reduções satisfatórias na negligência por seis semanas<sup>14</sup>.

Em pacientes que apresentam uma afasia refratária após AVC, a aplicação terapêutica de EMTr de baixa frequência (1Hz) é realizada na área de Broca homóloga no hemisfério não afetado (não dominante). Naeser et al.<sup>15</sup> observaram melhora na nomeação de figuras entre dois e oito meses após sessão de EMTr com esses parâmetros.

Comparados ao grupo placebo, nota-se que os pacientes recebendo EMTr ativo mostraram, em geral, uma melhora significativa medida pelas escalas de deficiência; o que permite concluir que EMTr pode ser usado tanto na reabilitação da fase crônica, como na forma de complemento à terapia física normal e reabilitação farmacológica na fase aguda do AVC.

## DOR CRÔNICA

A dor crônica tem duração prolongada, que pode se estender de vários meses a vários anos e está quase sempre associada a um processo de doença crônica. Também possui alta prevalência - oscila entre 7 e 40% da população e, como consequência, cerca de 50 a 60% dos que sofrem dela ficam parcial ou totalmente incapacitados - segundo dados da Sociedade Brasileira para o Estudo da Dor. De fato, a dor crônica resulta em significativa perda funcional e de produtividade, e é relativamente onerosa ao sistema de saúde.

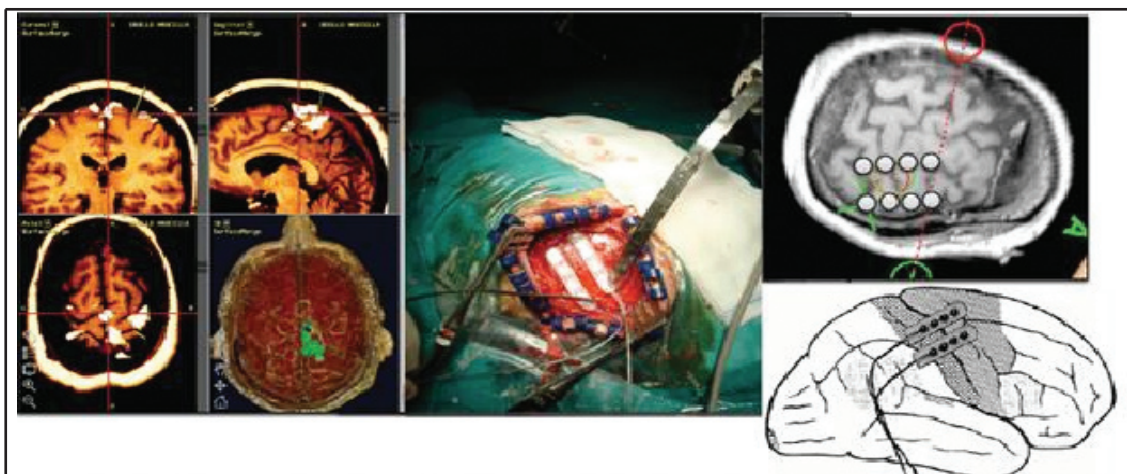
Analgésicos geralmente provêm algum alívio, mas intervenções farmacológicas para dor central são inespecíficas e podem causar efeitos colaterais (como sonolência, comprometimento de memória, fraqueza), os quais resultam em administração de doses geralmente insuficientes. Neste cenário, a estimulação cortical tem emergido como uma modalidade interessante, eficaz e promissora na investigação de novas abordagens para o alívio da dor.

Na década de 90, foi observado significativo alívio da dor neuropática não responsiva a tratamento farmacológico com estimulação epidural do córtex motor com implantação de eletrodos<sup>15</sup> (Figura 5). No entanto, por ser uma forma invasiva de estimulação e por exercer efeito focal, estudos com EMTr começaram a ser desenvolvido-se visando-se ao desenvolvimento de uma ferramenta menos invasiva para pacientes com dor crônica<sup>18</sup>.

Mais recentemente, efeitos impressionantes da EMTr foram observados em síndromes dolorosas como fibromialgia<sup>18</sup>. Isto nos leva a pensar que EMTr pode ser empregado como uma ferramenta terapêutica por si só, para controle de síndromes dolorosas refratárias na prática clínica.

## Dor neuropática

A dor neuropática é caracterizada por lesão do sistema somatosensitivo e causa dores em queimor e em choques elétricos na área do corpo topograficamente relacionada à lesão neuronal. Afeta 7% da população geral e está presente em até 65% dos pacientes com dor oncológica.



Fonte: Imagem cedida pelo Serviço de Neurocirurgia Funcional de nossa Instituição.

**FIGURA 5.** Estimulação epidural do córtex motor para tratamento de dor crônica

A proposta da EMTr é reverter as mudanças mal-adaptativas que ocorrem no cérebro como resultado da dor crônica. Pacientes com dor de origem central parecem ser os melhores candidatos para esse tratamento, já que a dor desses pacientes é principalmente originada da disfunção do sistema nervoso central (SNC). Muitos estudos focaram em dor pós-acidente vascular cerebral e pós-lesão medular<sup>19</sup>.

Em pacientes com dor neuropática, estudos com tomografia por emissão de pósitron (PET) revelaram que estimulação do córtex motor primário (M1) é capaz de ativar o tálamo (lateral ou medial), algumas áreas do córtex límbico (órbito-frontal, pré-frontal, córtex cingular anterior), e a estrutura cinzenta periaquedutal, todas implicadas no processo da dor. De fato, a estimulação cortical mostrou ser capaz de ativar o sistema opióide endógeno<sup>20</sup>.

Encontramos inibição intracortical defeituosa avaliada por pulso pareado na EMT do córtex motor correspondente à região dolorosa do paciente, mas a estimulação no M1 pode restaurar a atividade oscilatória e o mecanismo inibitório defeituoso. Em um estudo a inibição intracortical foi restaurada com concomitante alívio da dor após uma sessão de EMTr aplicado a 10Hz no córtex motor<sup>21</sup>. Oscilações corticais na frequência de 10 ou 20Hz produzem inibição no córtex motor que é abolido na presença de dor crônica.

Estimulação cerebral usando EMTr parece, em geral, ser efetiva, com melhora da dor de 30-45% na escala visual analógica (EVA) de dor<sup>21</sup>. Uma meta-análise recente avaliou os efeitos de estimulação cerebral não-invasiva em dor, e mostrou que a taxa de resposta em estudos com EMTr foi de 45,3% e o número de pacientes que responderam a técnica,

no grupo ativo, foi significativamente maior quando comparado com o grupo sham<sup>19</sup>.

Ressalta-se que uma importante limitação da técnica de EMTr é a curta duração dos efeitos analgésicos. Contudo, estratégias para seu prolongamento ainda são alvo de investigação. Khedr et al.<sup>22</sup> verificaram o efeito cumulativo de sessões repetidas, obtendo duração da analgesia até 14 dias após a estimulação, o mesmo foi relatado por Passard em pacientes com fibromialgia e Picarelli et al.<sup>23</sup> em pacientes com síndrome complexa de dor regional. Assim, a EMT se destaca como ferramenta promissora no controle de dor neuropática em pacientes refratários às medicações habituais.

### Dor visceral

Esse tipo de dor caracteriza-se por sinalizações álgicas a partir de receptores periféricos nas vísceras ocas do corpo. Alguns estudos avaliaram os efeitos analgésicos da EMTr nessas condições dolorosas não neuropáticas, sendo que resultados significativos foram obtidos, permitindo a inferência de que EMTr também pode ser útil para esse tipo de dor, o que representa interessantes abordagens no que tange à sedação pós operatória com possibilidade de melhor prognóstico com a redução no consumo de opióides.

Fregni et al.<sup>25</sup> mostraram efeitos analgésicos com EMTr a 1 Hz estimulando córtex somatosensorial secundário (S2) direito em uma série de pacientes com dor visceral devido a pancreatite. Encontraram uma redução média na escala visual analógica (EVA) de 62% logo após o término da estimulação, que foi um impressionante resultado nessa condição clínica.

Finalmente, Borckardt et al.<sup>26</sup> mostraram

redução do consumo de morfina em 20 pacientes submetidos à cirurgia gástrica de Bypass após estimulação do córtex prefrontal esquerdo por EMTr a 10 Hz, para controle da dor. O efeito principal ocorreu durante as primeiras 24 horas após a intervenção, mas ainda foi significativa nas 48 horas após. Este estudo sugere o uso de EMTr como uma ferramenta poupadora de opióide no período pós-operatório para tratar dor nociceptiva aguda primária.

### Outras síndromes dolorosas

Passard et al.<sup>18</sup> avaliaram o efeito de 10 sessões diárias consecutivas da EMTr a 10Hz no córtex motor (M1) de pacientes com fibromialgia. Encontraram um efeito analgésico persistente e uma melhora mantida na qualidade de vida acima de 30 dias após o período de estimulação.

Johnson et al.<sup>24</sup>, por sua vez, avaliaram o efeito de uma simples sessão da EMTr a 20Hz no M1 em pacientes com lombalgia. Os autores encontraram uma redução média da escala visual analógica de dor de 28%.

### Doença de Parkinson

A doença de Parkinson (DP) é uma doença degenerativa, crônica e progressiva, que acomete em geral pessoas idosas com considerável prevalência. Ela ocorre pela perda de neurônios do SNC na substância negra com depleção de dopamina, causando uma ativação anormal dos gânglios da base e áreas corticais, incluindo o córtex motor primário (M1), o córtex premotor e córtex prefrontal. As disfunções motoras são mais óbvias ao olho clínico que as variações dos problemas não motores, incluindo nesse caso os distúrbios de humor e cognitivos<sup>27</sup>.

A doença de Parkinson ainda é incurável e, o tratamento farmacológico, sobretudo com L-Dopa e procedimentos neurocirúrgicos de estimulação cerebral profunda ainda possuem limitações importantes que tornam necessária a abordagem de novas técnicas terapêuticas. O uso do EMTr pode ser considerado uma alternativa terapêutica à estimulação cerebral profunda para a DP, e isso se dê talvez devido a resultados positivos dos estudos realizados com pacientes de DP e EMTr<sup>28</sup>. A literatura aponta que o primeiro estudo com EMTr em Parkinson ocorreu por volta de 1994, e que durante a estimulação a 5Hz em M1, houve melhora do tempo de reação dos movimentos<sup>27</sup>.

Não há consenso sobre qual o melhor protocolo para estimulação de pacientes com

Parkinson, dessa forma os estudos existentes são heterogêneos, o que dificulta afirmarmos qual a melhor área e frequência para estimulação.

Em linhas gerais estudos que utilizaram-se do córtex motor primário para a estimulação e a bobina em forma de oito, obtiveram como resultados uma melhora medida através da escala de avaliação unificada da doença de Parkinson-III (EAUDP), redução da rigidez e bradicinesia contralateral a estimulação e melhora da fala. A frequência de estimulação nesses casos variou entre 0.5 e 25Hz<sup>29</sup>.

Quando a estimulação ocorre em córtex pré-motor, houve, em geral, normalização do potencial motor evocado em pacientes com uso de medicamentos, mas não houve efeito em pacientes sem medicação, sendo que a variação de estimulação foi entre 1 e 5Hz<sup>28</sup>.

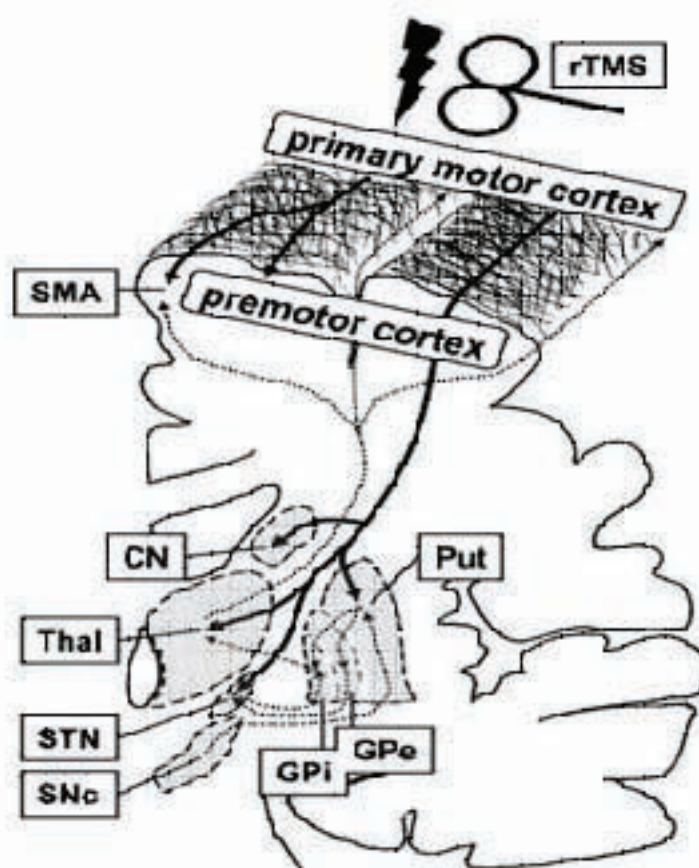
Na área motora suplementar quando a estimulação foi realizada com baixa frequência (1Hz) houve redução da discinesia com efeito na EAUDP-III, e 10Hz aumento do tempo de reação e deterioração da escrita. Quando a frequência foi de 5Hz não houve efeito significativo.

A Figura 6 ilustra a relação das áreas estimuladas a partir da estimulação cortical por EMTr e a as estruturas por elas ativadas relacionadas aos efeitos terapêuticos de procedimento. As conexões entre córtex motor primário, pré-motor e área motora suplementar justificam a possibilidade de obtenção de resultados terapêuticos estimulando-se cada uma dessas áreas. Essas regiões projetam-se para os núcleos da base, sendo que essas projeções podem aumentar ou reduzir a liberação de dopamina através da via glutamatérgica no striatum, a qual é fortemente influenciada pelo sistema dopaminérgico da via mesocorticolímbica<sup>28</sup>.

Em relação aos distúrbios de humor e cognitivos, usando-se ainda a bobina em forma de oito, a estimulação no córtex dorso-lateral pré-frontal com frequências de 5 a 15 Hz, revelou melhora da depressão com escores similares aos obtidos com o uso de fluoxetina, além de melhoras no desempenho cognitivo e motor<sup>27</sup>.

De certa forma, tanto altas quanto baixas frequências de estimulação tendem a melhorar o humor, pois as semelhanças das anormalidades que ocorrem com o humor do paciente de Parkinson são parecidas com as que sofrem os pacientes de depressão maior. Em um estudo em que a área de escolha para a estimulação foi a área motora bilateral e pré-frontal com estimulação de alta frequência, houve melhora do tempo de caminhada e diminuição da bradicinesia na mão direita<sup>27</sup>.





Fonte: Lefaucher et al.<sup>28</sup>, p.127.

Legenda: CN: núcleo caudado; GPe e Pi: globo pálido externo e interno; Put: putamen; SMA: área motora suplementar; SNc: parte compacta da substância negra; STN: núcleo subtalâmico; Thal: núcleo motor talâmico(ventral lateral e ventral anterior)

**FIGURA 6.** Estruturas neurais potencialmente envolvidas nos efeitos anti-parkinsonianos da estimulação do córtex motor

## DEPRESSÃO

A EMTr é uma técnica capaz de auxiliar o tratamento de distúrbios psiquiátricos, tais como: transtorno bipolar, transtorno obsessivo compulsivo, esquizofrenia e depressão. Seu uso no tratamento de depressão é promissor devido à prevalência dessa patologia – que varia entre 10 a 15% na população – e, sobretudo, aos casos de depressão resistentes ao tratamento farmacológico e outras técnicas convencionais (aproximadamente 15% dos casos - Berlim e Turecki<sup>30</sup>), sendo a EMTr uma das possíveis técnicas a serem utilizadas nesses quadros clínicos.

Na depressão, a estimulação ocorre no córtex pré-frontal dorsolateral<sup>31</sup>. Uma meta-análise incluindo 33 protocolos clínicos com estimulação do córtex pré-frontal demonstrou redução geral de 33,6% nas

escalas de depressão nos indivíduos estimulados<sup>34</sup>. Os efeitos da EMTr, contudo, não dependem apenas da ação despolarizante dos estímulos magnéticos nos neurônios do córtex pré-frontal. Sua ação se deve, também, aos efeitos dos estímulos em outras regiões cerebrais do sistema límbico (giro do cíngulo, córtex órbito-frontal, amígdala, ínsula e o hipocampo), já que estas estão conectadas ao córtex pré-frontal dorsolateral<sup>32</sup> (Figura 7).

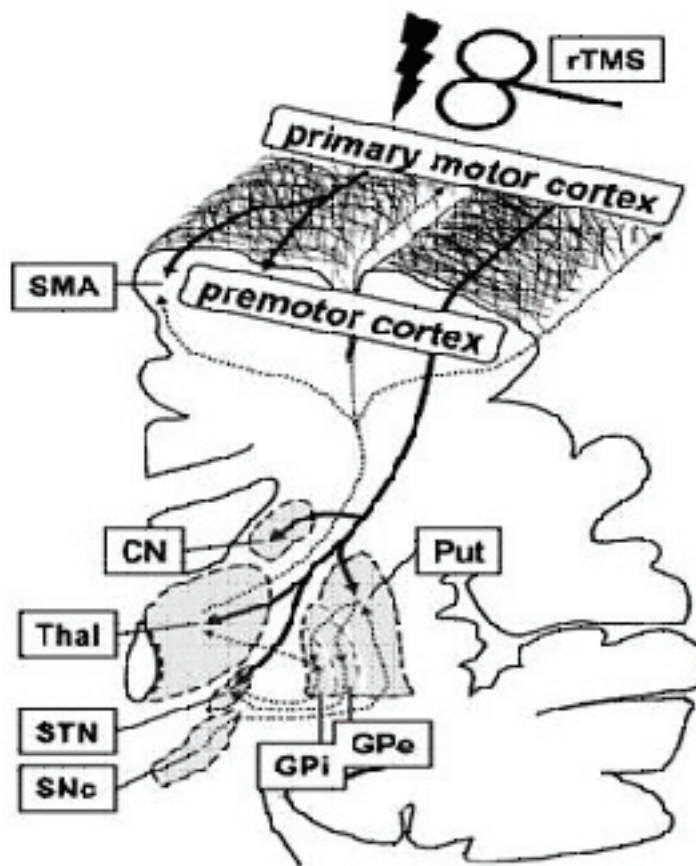
Pode-se verificar que uma estimulação de baixa frequência (1Hz) no córtex pré-frontal dorsolateral esquerdo leva à diminuição da atividade local, bem como em áreas conectadas a esta, caso do córtex órbito-frontal, do núcleo caudado e do cerebelo. Já estimulações de alta frequência (20Hz), no mesmo local, apresentam efeitos diferentes. Nesses casos há diminuição de atividade apenas em algumas regiões do cérebro (córtex pré-frontal



dorsolateral esquerdo e córtex orbito-frontal), e, em outras, como o cerebelo e o tronco cerebral, o efeito foi oposto<sup>33</sup>. Os efeitos opostos das estimulações de baixa e alta frequência revelam a possibilidade de a EMTr ser utilizada em diversos quadros clínicos, já que diferentes frequências de impulsos magnéticos levam a diferentes efeitos no cérebro<sup>34</sup>.

Embora a frequência dos pulsos magnéticos seja fundamental para os efeitos da EMTr, o fator determinante principal para essa técnica é o local que será estimulado. Assim, o posicionamento da bobina é fundamental para a eficiência do tratamento.

Nesse caso, para se encontrar o córtex pré-frontal dorsolateral deve-se encontrar o córtex motor para, após, posicionar a bobina a determinada distância deste, sobre o córtex desejado. A dependência da posição de outras regiões cerebrais diminui a acurácia dessa técnica que, em casos de variações anatômicas, pode levar ao posicionamento incorreto da bobina. A eficácia do tratamento pode ser ampliada, então, pela utilização de equipamentos de neuronavegação. Essa utilização permite o posicionamento preciso da bobina, levando, assim, a estimulação adequada do córtex pré-frontal<sup>35</sup>.



Fonte: Padberg et al.<sup>31</sup>, p.5.

**FIGURA 7.** Imagens de ressonância magnética após sessões de EMTr. As áreas coloridas revelam as áreas límbicas que foram ativadas após o tratamento

A EMTr pode, também, ser combinada com outras técnicas para o combate da depressão. Pode-se, por exemplo, combinar os efeitos das sessões de estimulação com tratamento com fármacos, como amitriptilina e venlafaxina. Nesse caso, deve-se adequar a frequência e a quantidade de sessões de EMTr. Com isso, os efeitos do tratamento são ampliados, bem como sua permanência<sup>31</sup>.

Já em pacientes com quadro de depressão

resistentes ao tratamento, a EMTr apresenta-se efetiva na ausência de fármacos, seu efeito, porém, depende da frequência dos impulsos magnéticos, do número de sessões e da intensidade desses impulsos. Em casos de pacientes com quadros não psicóticos, a estimulação apresenta eficácia semelhante àquela obtida pela eletroconvulsoterapia<sup>31</sup>. Esse resultado corrobora com a hipótese de ação da EMTr em vias dopaminérgicas, ativando-as. Tal possibilidade é

justificada pelas ações antidepressivas obtidas com dopamina em pacientes com depressão resistentes ao tratamento. Desse modo, elucida-se uma das vias de atuação da EMTr. Embora todas essas vias não sejam totalmente esclarecidas, a conjunção de técnicas diversas de análises com a estimulação permite a elaboração e comprovação de hipóteses sobre os mecanismos de ação da EMTr, revelando seu efeito direto sobre determinadas vias nervosas e, assim, seus efeitos macroscópicos nos diversos tratamentos.

## PERSPECTIVAS FUTURAS

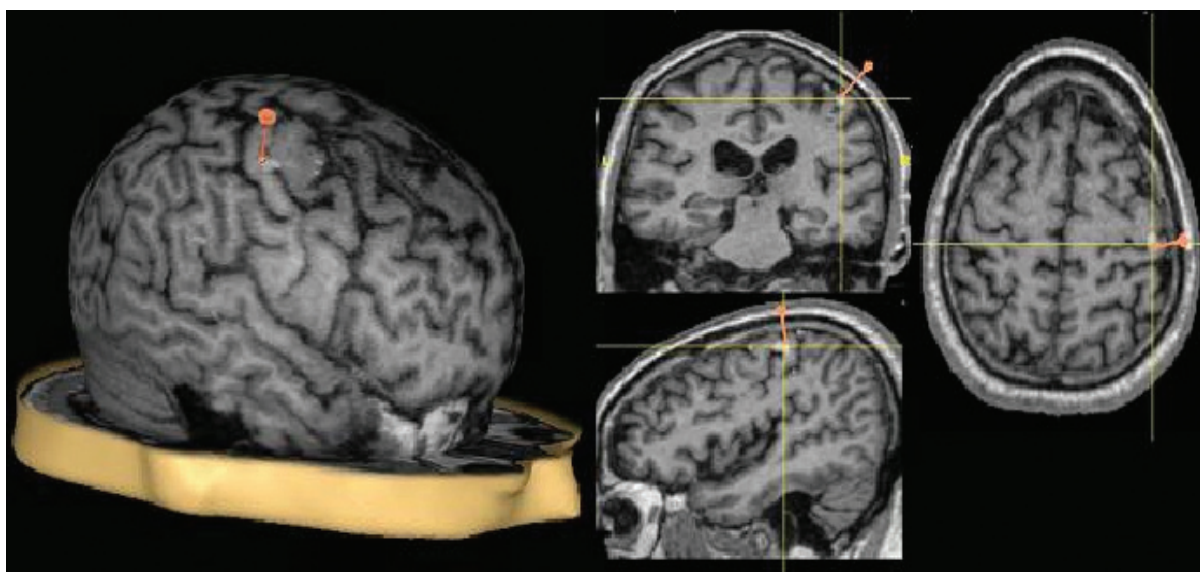
A EMTr é uma técnica recente, embora já agregue grande potencial no tratamento de doenças neuropsiquiátricas. Os estudos clínicos atuais apresentam importantes resultados terapêuticos em doenças de alta prevalência e importantes causadoras de incapacidade. Todavia, os protocolos de EMTr ainda precisam ser otimizados, já que a heterogeneidade desses distúrbios exige diferentes abordagens – como diferentes frequências de estimulação e alvos corticais - visando à padronização

e amplificação da eficácia da técnica.

É importante ressaltar que, além dos efeitos terapêuticos descritos nessa revisão, recentemente a EMT adquiriu nova aplicação prática, representando também um importante potencial no neurodiagnóstico e compreensão dos processos fisiológicos e funcionais da atividade cerebral a partir do desenvolvimento de sistemas estereotáxicos e de neuronavegação para EMT<sup>36</sup>.

Através desse novo método, regiões específicas do córtex podem ser selecionadas precisa e diretamente de imagens de ressonância magnética que captam os campos eletromagnéticos gerados pela EMT e suas representações são renderizadas tridimensionalmente, podendo então ser investigadas e mapeadas.

A navegação também provê maior precisão e confiabilidade em aplicações clínicas de EMTr, favorecendo o posicionamento correto da bobina com localização precisa da área cerebral a ser estimulada (Figura 8). Protocolos clínicos com neuronavegação demonstram resultados terapêuticos mais efetivos<sup>37</sup>, já que erros no posicionamento da bobina são importantes fatores de menor eficácia terapêutica.



Fonte: Imagem obtida em nosso grupo de pesquisa

**FIGURA 8.** Neuronavegação guiada por EMT do córtex motor resultou em definição precisa da região de posicionamento da bobina em paciente com dor crônica devido à avulsão total do plexo braquial

Comparada a outros métodos de imagem (como a ressonância magnética funcional), a navegação por EMT tem a vantagem de prover informação funcional da área analisada devido à sua influência direta e ativa no córtex cerebral. As principais aplicações iniciais da navegação com

EMT são a localização e mapeamento de áreas corticais em neurocirurgias para ressecção de tumores<sup>38</sup>, tratamento de epilepsia e colocação de implantes para tratamento de dor crônica. Outras aplicações clínicas incluem medidas da integridade e recuperação motora pós-AVC<sup>39</sup>.

Devido ao crescente número de resultados significativos em ensaios clínicos e ao grande potencial de desenvolvimento, sobretudo com a neuronavegação, a EMT vem rapidamente ganhando mais espaço no horizonte clínico. Em outubro de 2008, o *Food and Drugs Administration* (FDA) aprovou o procedimento nos EUA para o tratamento da depressão em adultos refratários a pelo menos um tipo de medicação. Para o tratamento de dor neuropática refratária essa técnica já pode ser usada para selecionar pacientes para estimulação epidural do córtex motor com eletrodos implantados<sup>40</sup> e aliviar a dor dos que estão na lista de espera para cirurgia. Na Doença de Parkinson, embora os métodos tradicionais ainda mostrem-se mais benéficos, a EMTr mostra-se como possível alternativa complementar à estimulação cerebral profunda, melhorando a definição de alvos e parâmetros da estimulação a ser aplicada no procedimento neurocirúrgico<sup>21</sup>. Finalmente, no tratamento do AVC, o EMTr tem demonstrando boas perspectivas na neuroreabilitação e recuperação, sobretudo de funções motoras<sup>13</sup>.

As potenciais aplicabilidades da EMT também

extrapolam para outros campos da medicina. Na dor visceral, por exemplo, destacam-se as abordagens de sessões de EMTr após procedimentos cirúrgicos com importante redução (40%) no consumo de morfina e melhora do pós-operatório<sup>25,26</sup>. A estimulação cerebral no pós-operatório é uma metodologia em expansão nos novos ensaios clínicos, que pode representar grandes benefícios com redução na dependência de opióides e melhora do pós-operatório, bem como promover a difusão da técnica de EMTr para novos horizontes clínicos.

A utilização de estimulação magnética transcraniana é, portanto, uma alternativa terapêutica viável e com grandes potencialidades em diversas disfunções neuropsiquiátricas de alta prevalência; além de ser importante para a compreensão dos processos de adaptação patológicos que se seguem após lesões cerebrais. A expansão desse procedimento exige a ampliação de pesquisas para o desenvolvimento de novos paradigmas, tecnologias, ou associando estratégias existentes (como modulação combinada de fármaco com estimulação cerebral não invasiva).

## REFERÊNCIAS

1. Kobayashi M, Pascual-Leone A. Transcranial magnetic stimulation in neurology. *Lancet Neurol*. 2003;2:145-56.
2. Terao Y, Ugawa Y. Basic mechanisms of TMS. *J Clin Neurophysiol*. 2002;19(4):322-43.
3. Rossini P. M, Rossini L, Ferreri F. Brain-behavior relations: transcranial magnetic stimulation: a review. *IEEE Eng Med Biol Mag*. 2010;29(1):84-95.
4. Ruohonen J, Karhu J. Navigated transcranial magnetic stimulation. *Neurophysiol Clin*. 2010;40(1):7-17.
5. Hallett M. Transcranial magnetic stimulation and the human brain. *Nature*. 2000;406(6792):147-50.
6. Fatemi-Ardekani A. Transcranial magnetic stimulation: physics, electrophysiology, and applications. *Crit Rev Biomed Eng*. 2008;36(5-6):375-412.
7. de Andrade, DC. Non-pharmacological approach to neuropathic pain: the use of repetitive transcranial magnetic stimulation. *Douleur Analgésie*. 2010;23(2):105-11.
8. Rossi S, Hallett M, Rossini P. M, Pascual-Leone A, et. al. Safety, ethical considerations, and application guidelines for the use of transcranial magnetic stimulation in clinical practice and research. *Clin Neurophysiol*. 2009;120(12):2008-39.
9. Flynn RW, MacWalter RS, Doney AS. The cost of cerebral ischaemia. *Neuropharmacology*. 2008;55:250-6.
10. Murase N, Duque J, Mazzocchio R, Cohen LG. Influence of interhemispheric interactions on motor function in chronic stroke. *Ann Neurol*. 2004;55:400-9.
11. Lefaucheur JP. Stroke recovery can be enhanced by using repetitive transcranial magnetic stimulation (rTMS). *Neurophysiol Clin*. 2006;36(3):105-15.
12. Fregni F, Boggio PS, Valle AC, Rocha RR, Duarte J, Ferreira MJ, et al. A sham-controlled trial of a 5-day course of repetitive transcranial magnetic stimulation of the unaffected hemisphere in stroke patients. *Stroke*. 2006;37:2115-22.
13. Khedr EM, Ahmed MA, Fathy N, Rothwell JC. Therapeutic Trial of repetitive transcranial magnetic stimulation after acute ischemic stroke. *Neurology*. 2005;65:466-4.
14. Shindo K, Sugiyama K, Huabao L, Nishijima K, Kondo T, Izumi S. Long-term effect of low-frequency repetitive transcranial magnetic stimulation over the unaffected posterior parietal cortex in patients with unilateral spatial neglect. *J Rehabil Med*. 2006;38:65-7.
15. Naeser MA, Martin PI, Nicholas M, Baker EH, Seekins H, Kobayashi M, et al. Improved picture naming in chronic aphasia after TMS to part of right Broca's area: an open-protocol study. *Brain Lang*. 2005;93:95-105.
16. Kirton A, Deveber G, Gunraj C, Chen R. Cortical excitability and interhemispheric inhibition after subcortical pediatric stroke: Plastic organization and effects of rTMS. *Clin Neurophysiol*. 2010; 121(11):1922-9.
17. Tsubokawa T, Katayama Y, Yamamoto T, Hirayama T, Koyama S. Chronic motor cortex stimulation for the treatment of central pain. *Acta Neurochir Suppl (Wien)*. 1991;52:137-9.



18. Passard A, Attal N, Benadhira R, Brasseur L, Saba G, Sichere P, Perrot S, Januel D, Bouhassira D. Effects of unilateral repetitive transcranial magnetic stimulation of the motor cortex on chronic widespread pain in fibromyalgia. *Brain*. 2007;130:2661-70.
19. Williams JA, Imamura M, Fregni F. Updates on the use of non-invasive brain stimulation in physical and rehabilitation medicine. *J Rehabil Med*. 2009;41:305-11.
20. Lefaucheur JP, Drouot X, Ménard-Lefaucheur I, Wendling S, Keravel Y, Nguyen JP. Somatotopic organization of the analgesic effects of motor cortex rTMS in neuropathic pain. *Neurology*. 2006;12(67):1998-2004.
21. Lefaucheur J. P. The use of repetitive transcranial magnetic stimulation (rTMS) in chronic neuropathic pain. *Neurophysiol Clin*. 2006;36:117-24.
22. Khedr EM, Kotb H, Kamel NF, Ahmed MA, Sadek R, Rothwell JC. Longlasting antalgic effects of daily sessions of repetitive transcranial magnetic stimulation in central and peripheral neuropathic pain. *J Neurol Neurosurg Psychiatry*. 2005;76:833-8.
23. Picarelli H, Teixeira MJ, de Andrade DC, Myczkowski ML, Luvisotto TB, Yeng LT, Fonoff ET, Pridmore S, Marcolin MA. Repetitive Transcranial magnetic stimulation is efficacious as an add-on to pharmacological therapy in complex regional pain syndrome (CRPS) type I. *J Pain*. 2010;11(11):1203-10.
24. Johnson S, Summers J, Pridmore S. Changes to somato-sensory detection and pain thresholds following high frequency repetitive TMS of the motor cortex in individuals suffering from chronic pain. *Pain*. 2006;123:187-92.
25. Fregni F, DaSilva D, Potvin K, Ramos-Estebanez C, Cohen D, Pascual-Leone A, et al. Treatment of chronic visceral pain with brain stimulation. *Ann Neurol*. 2005;58:971-2.
26. Borckardt JJ, Smith AR, Reeves ST, Weinstein M, Kozel FA, Nahas Z, Shelley N, Branham RK, Thomas KJ, George MS. Fifteen minutes of left prefrontal repetitive transcranial magnetic stimulation acutely increases thermal pain thresholds in healthy adults. *Pain Res Manag*. 2007;12:287-90.
27. Helmich RC, Siebner HR, Bakker M, Münchau A, Bloem BR. Repetitive transcranial magnetic stimulation to improve mood and motor function in Parkinson's disease. *J Neurol Sci*. 2006;248:84-96.
28. Lefaucheur JP. Repetitive transcranial magnetic stimulation (rTMS): insights into the treatment of Parkinson's disease by cortical stimulation. *Neurophysiol Clin*. 2006;36:125-33.
29. Wu AD, Fregni F, Simon DK, Deblieck C, Pascual-Leone A. Noninvasive brain stimulation for Parkinson's disease and dystonia. *Neurotherapeutics*. 2008;5(2):345-61.
30. Berlim MT, Turecki G. Definition, assessment, and staging of treatment-resistant refractory major depression: a review of current concepts and methods. *Can J Psychiatry*. 2007;52(1):46-54.
31. Padberg F, George MS. Repetitive transcranial magnetic stimulation of the prefrontal cortex in depression. *Exp Neurol*. 2009;219(1):2-13.
32. Paus T, Barrett J. Transcranial magnetic stimulation (TMS) of the human frontal cortex: implications for repetitive TMS treatment of depression. *J Psychiatry Neurosci*. 2004;29:268-79.
33. Marangell LB, Martinez M, Jurdi RA, Zboyan H. Neurostimulation therapies in depression: a review of new modalities. *Acta Psychiatr Scand*. 2007;116(3):174-81.
34. Herrmann LL, Hons MA, Ebmeler KP. Factors modifying the efficacy of transcranial magnetic stimulation in the treatment of depression: a review. *J Clin Psychiatry*. 2006;67(12):1870-6.
35. López-Ibor JJ, López-Ibor MI, Pastrana JI. Transcranial magnetic stimulation. *Curr Opin Psychiatry*. 2008;21(6):640-4.
36. Ruohonen J, Karhu J. Navigated transcranial magnetic stimulation. *Neurophysiol Clin*. 2010; 40(1):7-17.
37. Schönfeldt-Lecuona C, Lefaucheur JP, Cardenas-Morales L, Wolf RC, Kammer T, Herwig U. The value of neuronavigated rTMS for the treatment of depression. *Neurophysiol Clin*. 2010;40(1):37-43.
38. Picht T, Kombos T, Vajkoczy P, Süß O. TMS in neurosurgery: one year experience with navigated TMS for preoperative analysis. *Clin Neurophysiol*. 2009;120:e18.
39. Ward NS. Future perspectives in functional neuroimaging in stroke recovery. *Eur Medicophys*. 2007;43(2):285-94.
40. Lefaucheur JP, de Andrade DC. Intraoperative neurophysiologic mapping of the central cortical region for epidural electrode placement in the treatment of neuropathic pain by motor cortex stimulation. *Brain Stimul*. 2009;2(3):138-48.

Artigo premiado COMU: 18-23/10/10.