

# FUNDO DO OLHO NA ARTERIOSCLEROSE E HIPERTENSÃO ARTERIAL

Dr. Antonio Carlos Violante<sup>(1)</sup>

A arteriosclerose manifesta-se no fundo de olho através da formação de ateromas e/ou esclerose arterial retiniana.

Estas alterações do fundo de olho podem ter várias localizações como: papilar, assoalho corioretiniano e corpo vítreo. Podem levar a um comprometimento variável da função visual.

As alterações da arteriosclerose no fundo de olho podem ser dividida em: 1. Aterosclerose; 2. Esclerose senil e 3. Esclerose por hipertensão arterial.

## 1. Aterosclerose

Caracteriza-se pelo acúmulo ou formação de placas Subendoteliais lipídicas ou de Mucopolissacarídeos, com etiologia desconhecida. Estas placas levam à formação de fibrose, que por sua vez acarretam necrose e/ou calcificação com formação de trombos. Estes podem sofrer rupturas e desprendimento de êmbolos. A localização preferencial destes êmbolos no olho é a artéria central da retina e as artérias ciliares curtas.

A oclusão da artéria central da retina pode ser completa ou não, ocasionando uma cegueira aguda total ou parcial. Neste caso o tratamento deve ser instituído rapidamente nos primeiros vinte minutos e feito através da administração de CO<sub>2</sub> e massagem ocular.

O quadro oftalmoscópico da oclusão da artéria central da retina caracteriza-se por: palidez e opacidade da retina, estreitamento vascular, mancha rósea na área macular (devido sangue da coriocapilar e área nutrida pela artéria cílio retiniana).

A obstrução da veia central da retina que pode ser parcial ou total é devido quase sempre secundariamente à ateromatose da artéria central da retina ou a hiperplasia e/ou diminuição do lúmen da parede venosa.

O quadro oftalmoscópico da obstrução da veia central da retina é caracterizado por: ingurgitamento venoso, edema de papila e retina vizinha, hemorragias superficiais difusas.

Os locais mais frequentes de localização de placas de ateroma levando a comprometimento ocular são: artéria central da retina e seus ramos, artéria ciliares curtas (neuropatia isquêmica), artéria carótica interna (65% dos pacientes tem sintomatologia ocular sendo 10-15% com cegueira).

## 2. Esclerose senil (involutiva)

Ocorre geralmente em pacientes idosos com mais de 60 anos.

Caracteriza-se por um quadro arterial onde pode-se observar à oftalmoscopia: estreitamento arterial generalizado, diminuição do brilho, retificação das arteríolas com ramificações mais agudas.

O quadro arterial é igualmente acompanhado do quadro venoso caracterizado por: estreitamento venoso, reflexo dorsal do vaso venoso irregular e às vezes ausente, cruzamentos vasculares normais.

No assoalho corioretiniano podem ser observados: corpos colóides, degenerações corioretinianas periféricas e distúrbios de pigmentação.

## 3. Esclerose por hipertensão arterial

Será descrita quando comentarmos hipertensão arterial e fundo de olho.

### Hipertensão Arterial e Fundo de Olho

A hipertensão arterial pode ser dividida em dois grupos: A — Essencial e B — Secundária.

A — Hipertensão arterial essencial ou primária é aquela que não se encontra uma causa bem definida. Pode ser classificada em três grupos:

1. Benigna — Na qual os níveis hipertensivos se elevam progressivamente. Nestes pacientes as alterações atingem inicialmente os vasos e depois o assoalho retiniano.

2. Maligna — Na qual há hipertensão diastólica alta, desde o início com graves alterações cardíacas, renais, cerebrais e oculares em curto período de evolução.

3. Intermediária.

B — Hipertensão arterial secundária em geral a outras afecções, tais como: renais, endócrinas, neurológicas, por drogas, por coartação da aorta, psicogênica, hipercalcêmica, deficiência de enzimas vasodilatadoras, toxemia gravídica, etc.

Ao estudarmos hipertensão arterial e sua relação com o quadro oftalmoscópico podemos citar alterações que ocorrem: nos vasos, assoalho retiniano, coróide, vítreo, todos com comprometimento variável da acuidade visual.

Alterações vasculares devido hipertensão arterial podem ser: passageiras (neurogênica) levando a um estreitamento arteriolar funcional generalizado podendo o vaso retornar ao seu calibre normal com a normalização da pressão arterial, sem deixar vestígios. Se a hipertensão arterial se prolonga sem tratamento o estreitamento arterial difuso pode não voltar ao normal com a instituição e controle da pressão arterial.

Cronicamente há o desenvolvimento de componentes escleróticos orgânicos ou lentos.

Podem ocorrer fenômenos angioespásticos funcionais ou agudos que quando persistentes podem desencadear alterações de esclerose.

Portanto, espasmos demorados podem ocasionar esclerose e esta altera a parede dos vasos ficando este sem condições de se contrair por mecanismos espásticos.

Ao estudarmos as alterações vasculares que ocorrem no quadro oftalmoscópico da hipertensão arterial devem ser avaliados vários itens: calibre, reflexo dorsal, parede, cor, cruzamentos arteríolos venosos, curso, bifurcações, obstruções, neovascularização, varizes, aneurismas e pressão da artéria central da retina.

Alterações Vasculares: Calibre. Geralmente ocorre redução do calibre arteriolar e aumento do venular.

A redução do calibre arteriolar pode ser: regular ou irregular. Podendo ser também: generalizado, segmentar ou focal.

A redução do calibre pode se dar por dois mecanismos: esclerose ou espástico.

Em condições normais o calibre arteriolar representa 2/3 a 3/4 do calibre venoso respectivo.

Os estreitamentos podem ser classificados em: discretos moderados e acentuados. Alguns autores classificam o estreitamento arteriolar em comparação com o

(1) Médico Assistente da Clínica Oftalmológica do Hospital das Clínicas da F.M.U.S.P.

venoso: Grau I: arteríola representa 2/3 a 1/2 do calibre venoso, Grau II: representa 1/2 a 1/3, Grau III: representa 1/3 a 1/4 e Grau IV: a arteríola é filiforme ou não se observa.

Podem ocorrer estreitamentos arteriulares focais ou segmentares devido fenômenos espásticos que permanecem por muito tempo (mais comum em idosos).

Alterações vasculares: Reflexo dorsal.

O reflexo dorsal representa a reflexão da luz do oftalmoscópio na túnica média do vaso. Quanto maior a densidade da túnica média maior a opacidade à luz do oftalmoscópio, refletindo em maior extensão (alargamento) e em maior intensidade (aumento do brilho). O brilho aumentado numa fase moderada atinge o aspecto denominado de arteríola em fio de cobre e de fio de prata numa fase mais avançada.

Nos vasos venosos geralmente encontramos estreitamento e diminuição do reflexo dorsal.

Alterações Vasculares: Parede do vaso.

Progressivamente há uma diminuição de transparência do vaso podendo aparecer estrias brancas (embainhamento) que correspondem a alterações da camada adventícia (melhor observada ao nível dos cruzamentos arteríolos venulares).

Alterações Vasculares: Cor.

Com o progredir da esclerose os vasos se tornam mais amarelados.

Nos ingurgitamentos venosos as veias se tornam mais vermelhas.

Alterações Vasculares: Cruzamentos A.V. (arteríolos-venulares).

Geralmente a arteríola se situa anteriormente a veia, embora possa ocorrer cruzamento inverso.

Os cruzamentos artériolo-venulares podem ser divididos em três grupos:

1. **Discreto:** corresponde a um apagamento justarteriolar.

2. **Moderado:** afilamento em ponta de lápis, embainhamento, sinal de Gunn (depressão em profundidade da veia procurando uma área mais desimpedida na sua trajetória), sinal de Sallus (desvio arciforme da veia por um outro lado).

3. **Acentuado:** pré-trombose, hemorragia, edema ou trombose evidente.

Alterações Vasculares: Curso.

Na esclerose o curso dos vasos tendem a ser retilíneo com excessão da área macular onde se torna sinuoso tanto os ramos arteriais (sinal de Schweinitz) como os venosos (sinal de Guist).

Junto aos pontos de obstrução encontramos aumento da tortuosidade venosa.

Alterações Vasculares: Bifurcações.

Normalmente as ramificações ocorrem formando ângulos entre 60° e 90°.

Na esclerose existe uma tendência ao tipo agudo (isoladamente este sinal não tem valor).

Alterações Vasculares: Obstruções.

As obstruções arteriais ou venosas são quadros graves.

Nas obstruções arteriais ocorre o denominado infarto isquêmico.

Nas obstruções venosas ocorre o infarto hemorrágico.

Alterações Vasculares: Neovascularização.

Os processos obstrutivos antigos podem apresentar formação de neovasos que geralmente são insuficientes para uma recuperação funcional adequada.

Alterações Vasculares: Varizes e Aneurismas.

São bastante raras o aparecimento de varizes.

Os aneurismas quando aparecem são mais frequentes próximos às alterações obstrutivas vasculares e mais comuns em pacientes hipertensos idosos com arteriosclerose avançada.

Ao estudarmos o assoalho retiniano nos pacientes portadores de hipertensão arterial, devemos salientar alguns tópicos: hiperemia ativa e passiva, palidez, edema, hemorragia, manchas brancas, pigmentação, degeneração, descolamento e proliferação.

Alteração do assoalho retiniano: Hiperemia.

Pode ser ativa ou passiva, ambas podendo ser localizada ou generalizada.

1. **Ativa** — Tem como causas principais: hipotensão arterial (médica ou cirúrgica) e distúrbios inflamatórios locais.

2. **Passiva** — Acompanha processos obstrutivos vasculares, papiledema e ingurgitamento venoso, quer sejam causado por hipotensão arterial ou outras causas como insuficiência cardíaca, hipertensão intracraniana, convulsões, etc.

Alteração do assoalho retiniano: Palidez.

Pode ocorrer diminuição de brilho devido diminuição do fluxo circulatório.

As principais causas são: hipertensão arterial, senilidade degenerações pós inflamatórias.

Alterações do assoalho retiniano: Edema.

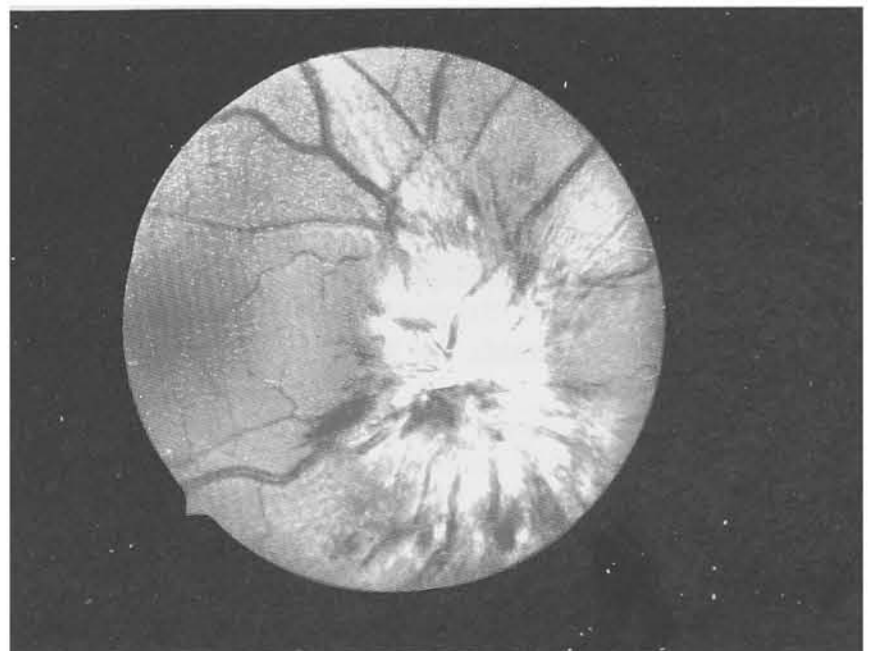
Pode ser localizado ou generalizado sendo decorrente de alterações vasculares que dificultam a circulação.

Alterações Vasculares: Hemorragias. Podem ser classificadas em três grupos:

1. **Puntiformes:** (localizam-se na camada nuclear interna).

2. **Chamas de vela:** São mais superficiais e se localizam entre fibras nervosas.

3. **Caliciformes:** Localizam-se sob a camada limitante externa.



Edema de Papila



Alterações de assoalho retiniano: Manchas brancas. Podem ser de dois tipos: moles e duras.

Moles: São devido edema de fibras nervosas contendo agregados esféricos denominados corpos citóides. Apresenta limites imprecisos com aspecto de flocos de algodão, os exsudatos às vezes se rompe no espaço subretiniano e tomam forma de manchas brancas brilhantes de bordas irregulares.

Duras: Começam como depósitos de serosidade na camada plexiforme externa. São decorrentes de exsudatos, transudatos, processos degenerativos, resíduos de hemorragia, etc. Apresenta múltiplas formas com bordas definidas. Às vezes apresenta distribuição radial em relação à área macular.

As manchas brancas não são patognomônicas de hipertensão arterial.

Alterações do assoalho retiniano: Pigmentação.

Pode ocorrer na área macular de pessoas geralmente idosas, devido alterações circulatórias.

São encontradas também nas bordas de manchas brancas duras e antigas devido principalmente a reabsorção de hemorragias.

Alterações do assoalho retiniano: Degenerações.

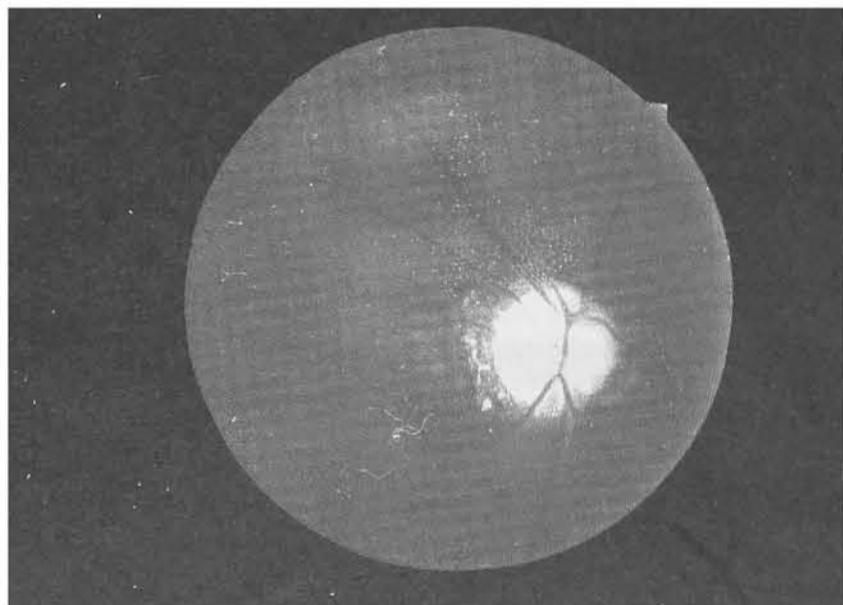
São mais comuns nos hipertensos antigos com acentuada esclerose se localizando nas áreas de maior sofrimento tecidual por insuficiência circulatória (área macular e conglomerado de manchas brancas).

Os descolamentos de retina e proliferação são achados bastante raros entre os pacientes portadores de hipertensão arterial como causa desta última.

As alterações papilares mais encontradas em pacientes portadores de hipertensão arterial são: edema, hemorragia e atrofia de papila.

Alterações papilares: Edema.

Caracteriza-se por discreta hiperemia apagamento da escavação fisiológica e borramento das bordas papilares. Pode estar acompanhada de hemorragias, ingurgitamento venoso, manchas brancas e ausência de pulso venoso espontâneo.



Palides de Papila

Alterações papilares: Hemorragias.

São raras na região papilar do paciente portador de hipertensão arterial sem outra patologia ocular.

Alterações papilares: Atrofia.

Pode ser conseqüente ao edema crônico com bordas borradas ou com limites nítidos nos pacientes de hipertensão crônica de longa duração com arteriosclerose importante.

As alterações coroideanas mais encontrada nos pacientes portadores de hipertensão arterial são: esclerose difusa (devido alterações vasculares que acompanham as da retina) hemorragias (geralmente com aspecto de borrões), depósitos colóides, halo coroideano e finalmente com o progredir da esclerose a atrofia.

As alterações vítreas não constituem sinais frequentes nos hipertensos arteriais, podendo ocorrer em casos avançados e progressivos.

Quando ocorrem podemos observar: derrames sanguíneos, neovascularização e proliferação conjuntivoglia.

Classificação das alterações do fundo de olho decorrentes de hipertensão arterial.

Foram propostas várias classificações, entre elas as de: Wagener e Keith, de Gans, de Clay e Gipner, da American Ophthalmological Society, de Scheie, de Leishman, etc.

Nenhuma das classificações anteriores é perfeita e achamos melhor para que possamos avaliar a descrição do quadro oftalmoscópico.

Entretanto vamos citar a classificação de Gans pelo simples motivo de ser não a perfeita ou mais completa mas a mais difundida em nosso meio médico.

Ela classifica as alterações em:

1. **Orgânicas** — Expressas pela letra "A", sendo alterações lentas ou de esclerose.

2. **Funcionais** — expressas pela letra "H" sendo alterações agudas ou espásticas.

Cada série "A" ou "H" expressa pelo número de 1 a 3 de acordo com a severidade do quadro sendo o "0" ausência de alteração.

A<sub>0</sub> — Ausência de sinais de esclerose.

A<sub>1</sub> — Sinais discretos de esclerose, tais como: estreitamento arteriolar, aumento do brilho dorsal, fenômenos incipientes nos cruzamentos, que, no entanto, poderão ainda mostrar-se normais.

A<sub>2</sub> — Sinais moderados de esclerose, compreendendo estreitamento arteriolar, aumento de brilho dorsal, possíveis aspectos de fios de cobre, cruzamentos patológicos moderados, manchas brancas duras e hemorragia.

A<sub>3</sub> — Sinais acentuados de esclerose, compreendendo estreitamento arteriolar acentuado, aumento do reflexo dorsal, aspectos em fio de cobre e de prata, cruzamentos patológicos acentuados, fenômenos tromboembólicos, embainhamentos, áreas degenerativas, manchas brancas duras, hemorragias, etc.

H<sub>0</sub> — Ausência de fenômenos funcionais.

H<sub>1</sub> — Sinais espásticos incipientes, observando-se contrações funcionais focais, segmentares ou generalizadas, discreto edema retiniano nas áreas correspondentes àqueles fenômenos.

H<sub>2</sub> — Sinais espásticos moderados: além daqueles anteriores, verificamos manchas algodoadas.

H<sub>3</sub> — Sinais espásticos acentuados, com a presença característica de papiledema.

## BIBLIOGRAFIA

1. FERREIRA, L.E. — O fundo de olho na hipertensão arterial. Boletim Hosp. Serv. do Estado, 8: 33, 1956.
2. GANS, J.A. — Classification of arteriosclerotic hypertensive oculi in patients treated with sympathectomy. Arch. Ophthalm., 32: 267, 1944.
3. DUKE-ELDER, S. & DOBREE, J.H. — Retinopathies Associated with General Diseases. In: Duke-Elder, System of Ophthalmology, Vol. X, Diseases of the Retina. St. Louis, 1967, The Mosby Company, p. 277.
4. FERREIRA, L.E. — Fundo de Olho na Arteriosclerose e Hipertensão Arterial. 1978. Livro Médico Editora Ltda.

# Itaú. Pode entrar que a casa é sua.

O Banco Itaú tem procurado prestar cada vez mais a seus clientes, amigos e vizinhos serviços de utilidade pública, que facilitam a vida de todos nós. No Itaú você pode entrar para pagar taxas, contribuições, imposto de renda, INPS, Funrural, INCRA, contas de água, de luz, de telefone, de gás, carnês, despesas de condomínio, bilhetes de seguro e mais uma série de serviços que estão à disposição de todos nas suas 800 casas, em todo o Brasil. Nessas casas, mais de 45 mil funcionários trabalham com satisfação para prestar esses serviços com eficiência e rapidez, para que você possa sentir-se em casa.



## O COMPLEMENTO SUAVE PARA A DIGESTÃO



*Yakult é basicamente leite fermentado, mas que se diferencia quanto a cepa de lactobacilos.*

*Os lactobacilos Yakult têm a mesma origem dos microrganismos utilizados nos produtos derivados de leite e que são benéficos à flora intestinal.*

*Só que no Yakult os lactobacilos foram selecionados para resistirem à acidez do estômago e da bile, ao contrário dos demais, vindo assim a sobreviverem nos intestinos.*

*Sua ingestão diária é um hábito salutar para facilitar o trabalho da digestão, podendo ser recomendado para estabelecer as funções intestinais naturalmente.*

LACTOBACILOS VIVOS



**YAKULT S.A. INDÚSTRIA E COMÉRCIO**

ADM CENTRAL: Al. Santos, 771 - J. Paulista - Fone: 288-6311 S. Paulo C.E.P. 01419