

Carcinoma de paratireoide: um relato de caso

Parathyroid carcinoma: case report

Matheus Henrique de Freitas Silva¹, Pedro Otávio de Resende Morais¹, Thaís Andrade de Souza¹, André Luis Ribeiro Muniz², Bárbara C Silva², Thiago Bechara Noviello², Marcella Menezes Andrade³

RESUMO

O carcinoma de paratireoide (CP) constitui entidade patológica incomum e detentora de peculiaridades propedêutico-terapêuticas. Em geral, apresenta-se como hiperparatireoidismo primário sintomático, no qual corresponde a somente 1% nesse subgrupo. O diagnóstico de CP é difícil, tanto clínico quanto histológico, devido à inconstância de critérios. Laboratorialmente, é comum apresentar hipercalcemia e PTH bastante acima do valor de referência. A cirurgia é o único tratamento curativo e efetivo para o carcinoma de paratireoide. **Relato de caso:** Paciente M.P.R.L., 48 anos, sexo feminino, melanodérmica, natural e procedente de Felisburgo – MG. Evoluíra há 02 anos com fraqueza progressiva, anemia, disfunção renal, dores crônicas e perda ponderal (cerca de 15 kg nos últimos cinco meses), associada a hipercalcemia PTH-dependente e declínio da função renal. Estudo ultrassonográfico (USG) de região cervical demonstrou presença de dois nódulos tireoideanos e cintilografia de paratireoides sem evidências de hiperplasia ou adenoma das glândulas. Foi admitida no Hospital Santa Casa de Belo Horizonte para seguimento propedêutico e terapêutico do quadro apresentado.

Palavras-chave: Hormônio Paratireoideo. Hipercalcemia. Hiperparatireoidismo Primário.

ABSTRACT

Parathyroid carcinoma (PC) is an uncommon pathology which has propaedeutic and therapeutic peculiarities. In general, it presents as symptomatic primary hyperparathyroidism, that corresponds to only 1% in this subgroup. Both the clinical and histological diagnosis of PC are difficult due to inconsistent criteria. Laboratorial exams commonly present hypercalcemia and PTH well-above the reference value. Surgery is the only curative and effective treatment for parathyroid carcinoma. **Case report:** Patient M.P.R.L., 48 years old, female, melanodermic, native and from Felisburgo - MG. The disease had been progressing for 2 years with progressive weakness, anemia, renal dysfunction, chronic pain and weight loss (about 15 kg in last five months), associated with PTH-dependent hypercalcemia and renal function decline. A cervical study showed the presence of two thyroid nodules whereas a parathyroid scintigraphy showed no evidence of glands hyperplasia or adenoma. She was admitted to the Santa Casa Hospital of Belo Horizonte for a propaedeutic and therapeutic management of the presented profile.

Key-words: Parathyroid Hormone. Hypercalcemia. Hyperparathyroidism, Primary.

1. Graduando de Medicina, Universidade de Itaúna (UIT)
2. Médico preceptor do serviço de Endocrinologia da Santa Casa de Belo Horizonte – SCBH
3. Residente do serviço de Endocrinologia da Santa Casa de Belo Horizonte – SCBH

CORRESPONDÊNCIA:
Matheus Henrique de Freitas Silva
Santa Casa de Belo Horizonte
Av Francisco Sales, 1111
CEP 30150-221, Belo Horizonte-MG

Recebido em 18/07/2017
Aprovado em 27/02/2018

Introdução

O carcinoma de paratireoide (CP) constitui neoplasia rara e corresponde a menos de 1% dos casos de hiperparatireoidismo primário.¹ A história natural é de uma neoplasia com crescimento lento e progressivo, porém com alto índice de recidiva. Acomete indivíduos na quinta década de vida, sem predileção por sexo.²

Idade avançada ao diagnóstico, sexo masculino e metástases à distância são indicadores prognósticos deficientes. O tamanho do tumor e o *status* linfonodal não são preditivos de sobrevida global.³ O comportamento biológico do CP é muitas vezes indolente e diversos estudos de dados retrospectivos mostraram taxas de sobrevivência em 10 anos variando de 50 a 70%.⁴

O diagnóstico de CP é difícil, tanto clínico quanto histológico, devido à inconstância de critérios.⁵ Os sintomas clínicos decorrem do aumento do paratormônio (PTH) sendo, em sua maioria, constitucionais, ósseos e renais. Na presença de glândula paratireoide palpável e PTH aumentado, deve-se suspeitar de carcinoma. Laboratorialmente, é comum apresentar hipercalcemia e PTH bastante acima do valor de referência (VR).⁶

Hodiernamente, a cirurgia é o único tratamento curativo e efetivo para o carcinoma de paratireoide. Remoção do tumor “*em bloc*” e de linfonodos aumentados, bem como a lobectomia ipsilateral da tireoide constituem os objetivos do ato cirúrgico.⁷

Relato de caso

Paciente de 48 anos, sexo feminino, melano dérmica, natural e procedente de Felisburgo – MG e hipertensa há 10 anos. Evoluíra há dois anos com fraqueza progressiva, anemia, disfunção renal, dores crônicas e perda ponderal (cerca de 15 kg nos últimos cinco meses). Ao exame físico não apresentava nódulo ou massa cervical palpável. Apresentava exames laboratoriais demonstrando hipercalcemia PTH-dependente cujos valores eram Cálcio Iônico (CaI): 2,61 mmol/L (VR: 1.20-1.40 mmol/L), PTH: 1.137pg/mL (VR: 10-65 pg/mL) (25/07/16); Cálcio Total (CaT): 17,2mg/dL (VR: 8,8-10,6 mg/dL) (13/09/16); Fosfatase Alcalina: 722U/L (VR: 30-120 U/L) (16/09/16). A disfunção renal já havia

sido evidenciada previamente a hospitalização, em que a creatinina elevou-se de 0,8 mg/dL em 04/2014 para 2,0 mg/dL em 05/2015. Estudo ultrassonográfico (USG) de região cervical (em 12/05/16) demonstrou presença de dois nódulos tireoideanos, um em lobo direito de 3,3 X 2,6 mm e outro em lobo esquerdo de 7,0 X 4,3 mm. Cintilografia de paratireoides (em 30/08/16) com ^{99m}Tc-MDP não demonstrou hiperplasia ou adenoma das glândulas. USG abdominal (em 09/09/16) evidenciou colelitíase e micronefrolitíase, que não havia sido demonstrada em exame de 09/05/16.

Foi admitida, então, em 15/10/2016 no Hospital Santa Casa de Belo Horizonte para investigação de hipercalcemia PTH-dependente. Foram solicitados exames laboratoriais na admissão cujos resultados foram: PTH: 1.754 pg/mL (VR: 10-65 pg/mL); CaI: 2,49 mmol/L (VR: 1,20-1,40 mmol/L); CaT: 15,7 mg/dL (VR: 8,8-10,6 mg/dl) ; Creatinina: 2,49 mg/dL (VR: 0,6-1,2 mg/dL); Albumina: 3,3 g/dL (VR: 3,5-5,2 g/dL). Definido como hiperparatireoidismo primário, indicou-se a paratireoidectomia que foi realizada em 24/10/16. No ato cirúrgico foi notado aumento volumétrico da glândula superior esquerda, de cerca de 2 cm (o dobro do volume em relação às demais), de aspecto nodular e calcificado. Um fragmento da paratireoide superior direita foi retirado e implantado no subcutâneo no antebraço direito. A dosagem do PTH intraoperatório não foi realizada.

O resultado do anatomopatológico da paratireoide superior esquerda evidenciou nódulo capsulado contendo áreas de células com núcleos aumentados e focos de necrose; observando-se ainda, alterações degenerativas e invasão vascular (Figuras 1 e 2). A microscopia das demais glândulas não evidenciou anormalidades. Diante dos achados, não se pôde precisar a distinção entre adenoma e carcinoma, concluindo-se como histologia compatível com neoplasia de paratireoide.

Após ato cirúrgico, paciente apresentou acidose metabólica com *ânion gap* normal e manutenção dos níveis séricos de PTH (1.587 pg/mL - VR: 10-65 pg/mL), CaT (11,7 mg/dL - VR: 8,8 a 10,6 mg/dL) e CaI (2,11 mmol/L - VR: 1,20-1,40 mmol/L) ainda no Centro de Terapia Intensiva. Porém, evoluiu com boa recuperação e mantida internada para investigação.

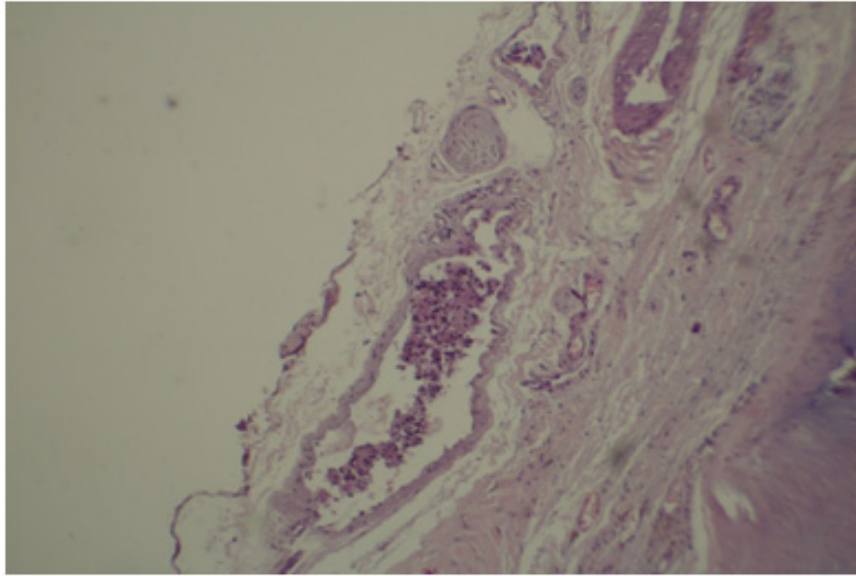


Figura 1: Lâmina histológica demonstrando invasão vascular pela lesão.

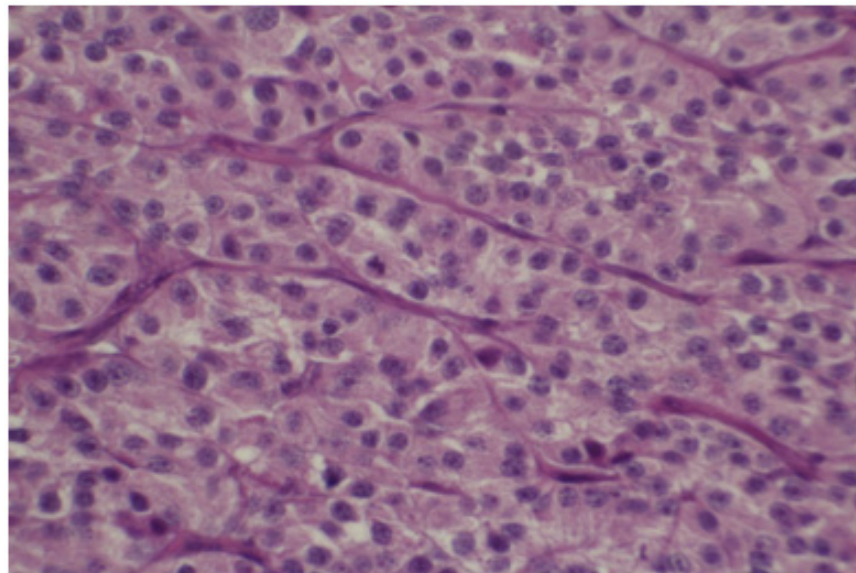


Figura 2: Lâmina histológica da paratireoide demonstrando presença de figuras de mitose.

Realizou-se nova cintilografia de paratireoides com ^{99m}Tc -MDP em 03/11/16 que não evidenciou adenoma/hiperplasia dessas glândulas, porém presença de hiperaptações em maxilar inferior, úmeros proximais e fêmures proximais. Estudo tomográfico de crânio em 07/11/16 evidenciou lesão medular do osso zigomático direito questionando-se a possibilidade de um tumor marrom (osteoclastoma), rarefação óssea da calota craniana e calcificações puntiformes nos nervos ópticos bilaterais. Tomografia de abdome e pelve, da mesma data, demons-

trou rarefação óssea difusa associada a lesões osteolíticas em ossos pélvicos e lesão osteolítica heterogênea em 3º arco costal esquerdo de aspecto distinto das demais observadas, que poderia corresponder a variante do tumor marrom ou lesão de etiologia neoplásica distinta.

Para progressão propedêutica realizou-se (em 10/11/16) biópsia guiada por tomografia computadorizada da lesão osteolítica em arco costal. Do material obtido dosou-se o nível de PTH, cujo valor foi de 15.314 pg/mL.

Desse modo, foi proposta exérese da lesão em 3º arco costal, realizada em 21/11/16, por toracostomia com drenagem pleural fechada e reconstrução com retalho de músculo peitoral e serrátil. A análise anatomopatológica da lesão demonstrou presença de adenocarcinoma metastático caracterizado pela presença de figuras de mitose, hiper cromasia com núcleos pleomórficos e invasão de tecido fibroadiposo (Figuras 3, 4 e 5).

A paciente no pós-operatório imediato apre-

sentou PTH (em 23/11/16) de 237 pg/mL (VR: 10-60 pg/mL) e cursou com quadro de hipocalcemia. Necessitou reposição de cálcio associado a calcitriol, sugerindo a ocorrência de "fome óssea". Intercorreu, também, com acidose metabólica hiperclorêmica, elevando progressivamente as escórias renais, sem oligúria ou choque. Permaneceu por 16 dias no CTI, onde foi tratado o distúrbio hidroeletrólítico, com estabilização do estado geral e manutenção de proteinúria subnefrótica e glicosúria.

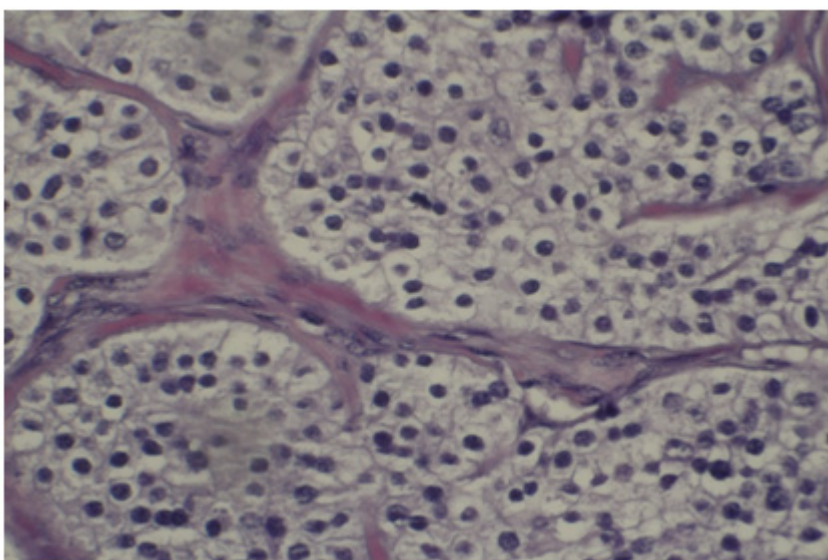


Figura 3 : Lâmina histológica demonstrando presença de figuras de mitose na lesão de arco costal.

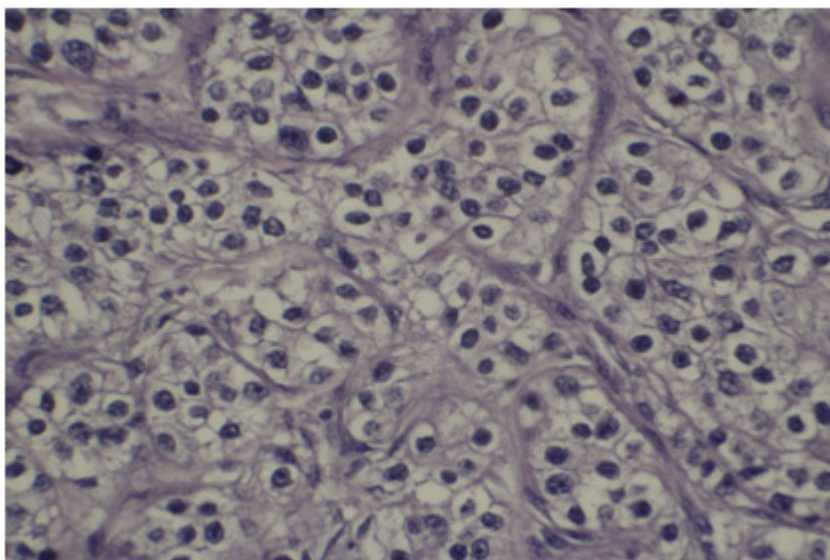


Figura 4: Lesão de arco costal com presença de hiper cromasia com núcleos pleomórficos.

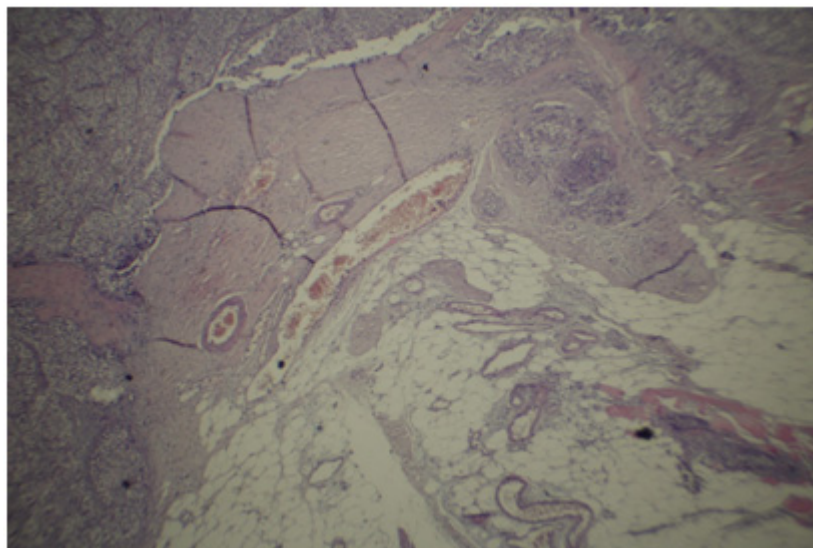


Figura 5: Presença de invasão fibroadiposa na lesão de arco costal.

Foi transferida para os cuidados da nefrologia em 17/12/16, para manejo de diureticoterapia e tratamento de acidose metabólica hiperclorêmica, possivelmente secundária a infusão excessiva de Soro Fisiológico 0,9% ou acidose tubular renal tipo IV. A terapia oral com furosemida foi mantida e otimizada a reposição de bicarbonato de cálcio. A função renal encontrava-se estável, com discreta tendência a melhora. Realizado USG abdominal a beira do leito, que evidenciou rins eutópicos, volume reduzido com hiperecogenicidade cortical e aumento da diferenciação cortico-medular com imagem sugerindo calcificações em pirâmides renais à direita.

A paciente recebeu alta hospitalar em 22/12/16 em regular estado geral, com diurese preservada, subnutrida, porém com boa aceitação a dieta oral. Encontra-se em acompanhamento ambulatorial no Centro de Especialidades Médicas (CEM) pela endocrinologia e pela nefrologia do Hospital Santa Casa de Belo Horizonte.

Comentários

Por constituir doença incomum e detentora de peculiaridades propedêutico-terapêuticas, o CP suscita importante interesse médico. Em geral, apresenta-se como hiperparatireoidismo primário sintomático, de curso evidente e dramático no que

tange em evolução e gravidade. Esta neoplasia, cuja incidência anual é de 1,25 casos para cada 10,000,000 de pessoas, corresponde a menos de 1% dos hiperparatireoidismos.⁸ De acordo com alguns relatos, aparentemente é mais comum no Japão, cujos dados apontam 5% de incidência.⁹ A etiologia ainda é desconhecida, sendo alguns casos relatados em pacientes com histórico de irradiação cervical e tende a recorrer localmente e disseminar-se para estruturas contíguas cervicais.

A associação entre gênero e carcinoma paratireoide não ocorre, embora no hiperparatireoidismo primário haja notável predominância feminina (razão de 3-4:1). A maioria dos pesquisadores observou que a idade média do paciente com CP está na quinta década, aproximadamente 10 anos antes dos pacientes com hiperparatireoidismo primário.¹ No presente caso, a paciente apresentou quadro na quarta década de vida, demonstrando uma precocidade de hiperparatireoidismo primário, sendo importante a investigação para etiologia neoplásica.

As alterações genéticas que levam ao desenvolvimento do CP ainda não são bem compreendidas. Embora a hiperplasia da paratireoide esteja bem documentada em síndromes hereditárias, como Neoplasia Endócrina tipo 1 e 2A, no caso de CP isso é raramente observado.¹⁰ Contudo, de 10 a 15% dos pacientes com tumores hereditários de hiperparatireoidismo (HPT-JT), associada a mutações no

gen supressor tumoral HRPT2, são diagnosticados com CP¹¹. Isso sugere que o HRPT2 pode ser importante no desenvolvimento do CP.¹²

As apresentações clínicas do CP são variadas, sendo evidente a presença de quadros clínicos muito mais sintomáticos. No presente caso, a sintomatologia mais exuberante eram sintomas constitucionais e perda ponderal expressiva, que é corroborado pela literatura. Em um dos estudos retrospectivos de 43 casos de carcinoma, Wynne *et al* (1992) observaram como apresentação inicial da doença 38% de poliúria e polidipsia, 27% de mialgias ou artralguas, 17% de perda ponderal, 10% de nefrolitíase e 7% assintomáticos. A prevalência de nefrolitíase foi de 56% e de insuficiência renal foi de 84%.¹³ Outros estudos mostraram prevalência de envolvimento renal, incluindo nefrolitíase, nefrocalcinose e lesões de infiltração glomerular, inferior a 20%.¹⁴ A paciente do caso em questão apresentou declínio da função renal, que pode ser associada às calcificações renais presentes, apesar de não haver relato de urolitíases e quadros relacionados a tal. No presente caso, não havia massa cervical palpável, porém sua presença foi reportada em estudos com variação de 30 a 76% de apresentação nos casos.

As metástases ocorrem tardiamente, com propagação por via linfática e hematogênica. Nódulos cervicais (30%) e pulmonares (40%) ocorrem mais comumente, seguido por lesões hepáticas (10%). A paciente desse relato apresentou lesões osteolíticas em diversos segmentos ósseos compatível com tumor marrom, porém com uma lesão em arco costal de padrão heterogêneo, a qual foi investigada.

Os sinais radiológicos do hiperparatireoidismo, tais como osteíte fibrosa, reabsorção óssea subperiosteal, crânio em "sal e pimenta" e ausência de lâmina dura, bem como sinais menos específicos, como osteopenia espinhal difusa, são comumente observados no CP (44-91%).¹

Do ponto de vista laboratorial, o perfil corresponde à clínica: níveis muito elevados de calcemia, em geral superiores a 14,0 mg/dL ou 3-4 vezes o limite superior da normalidade, e de paratormônio, muitas vezes superiores a 500 ng/L ou 3-10 vezes o limite superior da normalidade.¹⁵ Os outros parâmetros laboratoriais também acompanham este perfil, com hipofosfatemia frequente,

elevação dos marcadores bioquímicos do metabolismo ósseo e hipercalcúria importante. Alterações radiológicas ósseas são comuns e típicas da osteíte fibrosa. Os pacientes com CP podem ter níveis elevados de alpha e beta- subunidades de hCG, enquanto que nos pacientes com hiperparatireoidismo primário não se observa.¹⁶

No presente caso, a paciente apresentava manutenção de níveis de hipercalcemia PTH-dependente, com atenção especial para a dosagem de PTH da lesão de arco costal, cujo nível era muitíssimo elevado. A dosagem desse marcador em lesão possivelmente metastática é inovador, não sendo encontrados relatos na literatura médica.

Yip *et al* (2008) relatam que a maioria dos pacientes apresenta diminuição, apropriada, dos níveis de PTH dentro de 10 minutos após a remoção do tumor¹⁷. Destacam ainda que o percentual de pacientes com achados operatórios suspeitos de CP (massa dura, aderência ou invasão em estruturas adjacentes, ou fibrose) foram efetivamente avaliados como CP por critérios histológicos rigorosos: presença de invasão angiolímfática, perineural, extracapsular ou tireoidiana, metástase ou mitoses atípicas. A suspeita clínica de CP é, portanto, importante na determinação da extensão da ressecção, embora não seja definitiva em termos diagnósticos.

Do ponto de vista anatomopatológico, a definição de carcinoma de paratireoide nem sempre é simples. Baseia-se, em seu caráter macroscópico, no encontro de tumores grandes, com diâmetros superiores a 1,5 cm, aderentes aos tecidos adjacentes e frequentemente apresentando invasão do lobo tireoidiano ipsilateral e musculatura cervical.¹⁸ Na microscopia, os carcinomas apresentam bandas fibrosas acelulares espessas, atividade mitótica, invasão vascular e invasão capsular.¹⁹ Muitas vezes a diferenciação não é muito característica, e alguns aspectos podem ser duvidosos, sugerindo imagens "suspeitas" de carcinoma.

O carcinoma é composto por células pleomórficas, geralmente de volume maior do que as do adenoma, sendo que frequentemente as células se encontram agrupadas em torno de capilares de paredes finas,¹³ sendo que fibrose, necrose, atipia nuclear e figuras de mitose são mais frequentes no carcinoma, mas não são patognomônicas e nem achados consistentes de processo maligno.²⁰ A distinção patológica entre o carcinoma e o adenoma

de paratireoide é difícil, uma vez que pleomorfismo nuclear, hiper cromatismo, células tumorais livres nos vasos sanguíneos, núcleos bizarros e células gigantes podem ser encontradas em 25% dos adenomas e nem todos os carcinomas apresentam figuras de mitoses. A invasão capsular e vascular parece ser o único fato que na patologia distingue inequivocamente o carcinoma do adenoma. Tais achados corroboram a dificuldade para determinação da etiologia, como foi ilustrado no presente caso, em que ocorreu somente após a confirmação de lesão metastática em arco costal. Eventualmente, apenas a evolução, como não-cura, recidiva ou mesmo ocorrência de metástases, pode definir a malignidade, e uma revisão de material é necessária para nova classificação¹⁵. No presente caso, os achados da biópsia de paratireoide foi inconclusiva, em que havia sinais de processo neoplásico, não sendo possível estabelecer a etiologia maligna de tal processo.

Segundo os relatos de literatura, a sensibilidade da cintilografia com tálio e tecnécio é de 73%, da TC de 68%, da USG cervical de 55% e da Ressonância Magnética de 57%, sendo que a especificidade relatada é de 94%, 92%, 95% e 87%, respectivamente, e a sensibilidade aumenta quando existe a combinação entre cintilografia e tomografia.²¹ Mais recentemente, estudos clínicos com [18F]FDG (fluorodesóxiglicose) têm demonstrado resultados promissores no carcinoma de paratireoide.²² A cintilografia com Tc- 99m MDP (tecnécio) é bastante sensível, mas não específica, sendo a captação do esqueleto proporcional ao fluxo regional, formação de osteoide e mineralização. O Tc 99m MIBI (metil-iodo-benzilguanidina) pode ser usado para detectar lesões de paratireoide, incluindo carcinoma e tumor marrom em pacientes com dores ósseas e achados que mimetizam doença metastática, bem como no seguimento de tumores marrons após a terapia cirúrgica para CP.²³ De forma não usual, a paciente em questão não apresentou alterações às cintilografias realizadas, o que demonstra que apesar da sensibilidade desse exame ser significativa, alguns casos podem ser falso-negativos. Desse modo, dados clínicos, complementares e anatomopatológicos são essências para se firmar o diagnóstico dessa neoplasia de incidência tão baixa.

A suspeita pré-operatória e intraoperatória é importante no planejamento do tratamento cirúrgico eficaz: a ressecção completa do tumor na pri-

meira exploração é relatada com melhores chances de cura. O melhor tratamento cirúrgico é a ressecção "en bloc" com lobectomia tireoideana ipsilateral e esvaziamento linfonodal, em casos de aumento ou anormalidades em gânglios. A maioria dos autores enfatiza a importância de uma abordagem inicial agressiva para redução de recorrências locais e a distância.^{1,5} Deve-se dispensar particular atenção para evitar a ruptura do tumor durante o ato cirúrgico, devido ao risco muito alto de recorrência local e doença persistente ou recorrente.^{1,24}

No presente caso, não se adotou uma conduta cirúrgica agressiva, com exérese somente das paratireoideais. Isso se deveu a inespecificidade de dados, clínico e radiológico, que corroborassem a existência de processo maligno, num primeiro momento. A exérese da lesão em arco costal, de padrão distinto, foi fundamental para se firmar a etiologia da doença, dado a altíssima concentração de PTH na lesão costal. A ocorrência de fome óssea após a exérese da lesão constitui mais um dado para o diagnóstico de CP. Salienta-se que o nível de PTH decresceu em 85% em 48 horas após a retirada da lesão metastática.

Recentemente, alguns autores relataram um papel para a radioterapia adjuvante. A irradiação adjuvante do pescoço e do mediastino tem sido relatada como sendo útil na redução do risco de progressão da doença loco-regional e na melhoria da sobrevida.^{25,26} Outros relatos sugerem um efeito positivo da radioterapia para sintomas paliativos de hipercalcemia em pacientes inoperáveis.²⁷

O prognóstico do CP é bastante variável. Nenhuma característica se correlaciona previsivelmente com o desfecho. Diagnóstico e ressecção completa no ato cirúrgico inicial levam a melhor prognóstico. O tempo médio entre a cirurgia e a primeira recorrência é de aproximadamente três anos, apesar de terem sido relatados intervalos de até 20 anos. Uma vez recidivado, cura completa do tumor é improvável, embora a sobrevivência ainda seja comum com cirurgia paliativa. As taxas de sobrevivência em 05 anos variam de 40-86%. A pesquisa do *National Cancer Data base* demonstrou sobrevivência de 49%, em 10 anos.²⁸

Uma análise de sobrevida para CP das bases de dados oncológicos, tais como "Surveillance, Epidemiology and End Results (SEER)", "National Cancer Data Base (NCDB)", e *Swedish Cancer*

Registry e estudos longitudinais retrospectivos mostraram taxas de sobrevivência de 85% e 49-77% em seguimento de 5 e 10 anos, respectivamente.²⁹

Conclusão

O carcinoma de paratireoide constitui neoplasia incomum, dada a sua baixa incidência, sendo necessária alta suspeição clínica e laboratorial. O presente trabalho relata um caso de hiperparatireoidismo primário, sem massa cervical palpável e presença de lesão metastática em arco costal de CP, diagnosticado por dosagem de PTH de tal lesão. Os estudos com radionuclídeos não evidenciaram alterações em paratireoides e lesões ósseas, a despeito de metástases sem invasão local neoplásica. O prognóstico é variável, porém a identificação e ressecção do tumor e das lesões metastáticas são essências para controle da doença e morbimortalidade.

Referências

- Shane E. Clinical review 122: parathyroid carcinoma. *J Clin Endocrinol Metab.* 2001;86:485-93.
- Shane E, Bilezikian J. Parathyroid Carcinoma: a review of 62 patients. *Endocr Rev* 1982; 3: 218-26.
- Lee PK, Jarosek SL, Virnig BA, Evasovich M, Tuttle TM. Trends in the incidence and treatment of parathyroid cancer in the United States. *Cancer.* 2007;109:1736-41.
- Hundahl SA, Fleming ID, Fremgen AM, Menck HR. Two hundred eighty-six cases of parathyroid carcinoma treated in the U.S. between 1985-1995. *Cancer.* 1999;86: 538-44.
- Kebebew E. Parathyroid Carcinoma. *Curr Treat Options Oncol.* 2001; 2: 347-54.
- Montoro JRM, Fava AS, Sartini AL, Mattioli LR, Brito AJP, Costa GP. Carcinoma de Paratireoide. *Arq Int Otorrinolaringol.* 2008; 12:145-9.
- Digonnet A, Carlier A, Willemsse E, Quiriny M, Dekeyser C, Aubain NS, *et al.* Parathyroid carcinoma: a review with three illustrative cases. *J Cancer.* 2011;2:532-7, <http://dx.doi.org/10.7150/jca.2.532>
- Schaapveld M, Jorna FH, Aben KK, Haak HR, Plukker JT, Links TP. Incidence and prognosis of parathyroid gland carcinoma: a populationbased study in The Netherlands estimating the preoperative diagnosis. *Am J Surg.* 2011;202:590-7, <http://dx.doi.org/10.1016/j.amjsurg.2010.09.025>.
- Obara T, Fujimoto Y. Diagnosis and treatment of patients with parathyroid carcinoma: an update and review. *World J Surg* 1991;15:738-44.
- Dionisi S, Minisola S, Pepe J, De Geronimo S, Paglia F, Memeo L, *et al.* Concurrent parathyroid adenomas and carcinoma in the setting of multiple endocrine neoplasia type 1: presentation as hypercalcemic crisis. *Mayo Clin Proc.* 2002;77:866-9.
- Chen JD, Morrison C, Zhang C, Kahnoski K, Carpten JD, Teh BT. Hyperparathyroidism-jaw tumour syndrome. *J Intern Med* 2003;253:634-42.
- Carpten JD, Robbins CM, Villablanca A, Forsberg L, Presciuttini S, Bailey-Wilson J, *et al.* HRPT2, encoding parafibromin, is mutated in hyperparathyroidism-jaw tumor syndrome. *Nat Genet.* 2002;32:676-80.
- Wynne AG, van Heerden J, Carney JA, Fitzpatrick LA. Parathyroid carcinoma: Clinical and Pathologic Features in 43 Patients. *Medicine (Baltimore).* 1992;71:197-205.
- Heath H, Hodgson S, Kennedy M. 1980 Primary hyperparathyroidism: incidence, morbidity, and potential economic impact in a community. *N Engl J Med.* 302:189-93.
- Vieira JG, Ohe M, Hauache O, Oliveira U, Delana JM, Gonçalves A, Lazaretti-Castro M. Carcinoma de paratireoide. *Arq Bras Endocrinol Metab.* 2005; 49: 811-15.
- Stock JL, Weintraub BD, Rosen SW, Aurbach GD, Spiegel AM, Marx SJ. Human chorionic gonadotropin subunit measurement in primary hyperparathyroidism. *J Clin Endocrinol Metab.* 1982; 54:57-63.
- Yip L, Seetala R, Nikiforova M, Kikiforov Y, Ogilvie JB, Carty SE, *et al.* Loss of heterozygosity of selected tumor suppressor genes in parathyroid carcinoma. *Surgery.* 2008; 144: 949-55.
- Wang C, Gaz R. Natural history of parathyroid carcinoma: diagnosis, treatment and results. *Am J Surg.* 1985; 149:522-7.
- Schantz A, Caltelman B. Parathyroid carcinoma: a study of 70 cases. *Cancer.* 1973;31:600-5.
- Scully RE, Mark EJ, McNeely WF, Ebeling SH. Parathyroid carcinoma: case records of the Massachusetts general hospital. *N Engl J Med.* 1996; 335:1213-20.
- Krubsack AJ, Wilson SD, Lawson TL, Kneeland JB, Thorsen MK, Collier D, *et al.* Prospective comparison of radionuclide, computed tomographic, sonographic and magnetic resonance localization of parathyroid tumors. *Surgery.* 1989;106:639-46.
- Neumann DR, Esselstyn CB, Kim EY. Recurrent postoperative parathyroid carcinoma; FDG-PET and SestamibiSPECT findings. *J Nucl Med.* 1996;37:2000-1.
- Pai M, Park CH, Kim BS, Chung YS, Park HB. Multiple brown tumors in parathyroid carcinoma mimicking metastatic bone disease. *Clin Nucl Med.* 1997;22:691-4.
- Sandelin K, Thompson NW, Bondeson L. Metastatic parathyroid carcinoma dilemmas in management. *Surgery.* 1991;110:978-88.
- Clayman GL, Gonzales HE, El Naggar A, Vassilopoulou R. Parathyroid carcinoma: evaluation and interdisciplinary management. *Cancer.* 2004;100:900-5. doi: 10.1002/cncr.20089.
- Munson ND, Foot RL, Northcutt RC, Tiegs RD, Fitzpatrick LA, Grant CS, van Heerden JA, Thompson GB, Lloyd RV. Parathyroid carcinoma: is there a role for adjuvant radiation therapy? *Cancer.* 2003;98:2378-84. doi: 10.1002/cncr.11819.
- Rasmuson T, Kristoffersson A, Boquist L. Positive effect of radiotherapy ad surgery on hormonally active pulmonary metastases of primary parathyroid carcinoma. *Eur J Endocrinol.* 2000;143:749-754. doi: 10.1530/eje.0.1430749
- Hundahl SA, Fleming ID, Fremgen AM, Menck HR. 1999 Two hundred eighty-six cases of parathyroid carcinoma treated in the U.S. between 1985- 1995: a National Cancer Data Base Report. The American College of Surgeons Commission on Cancer and the American Cancer Society. *Cancer.* 1999; 86:538-44.
- Wei CH, Harari A. Parathyroid carcinoma: update and guidelines for management. *Curr Treat Options Oncol.* 2012;13:11-23, <http://dx.doi.org/10.1007/s11864-011-0171-3>.