

# Vasculopatia livedóide: a propósito de um caso clínico

## *Livedoid vasculopathy: a clinical case proposition*

Luilson Geraldo Coelho Júnior<sup>1</sup>, Efigênia Pereira de Lourenzo Cunha<sup>1</sup>, Pedro Rodrigo Magalhães Negreiros de Almeida<sup>1</sup>, Luciana Guimarães Borges Rebello<sup>2</sup>, Marcos Paulo Borges Mendanha<sup>3</sup>, Gabrielly Borges Machado<sup>4</sup>

### RESUMO

A vasculopatia livedóide é uma dermatose crônica oclusiva dos vasos sanguíneos da derme, de caráter pauci-inflamatório ou não inflamatório, extremamente dolorosa. A etiologia não é totalmente esclarecida; estando associada a eventos pró-trombóticos. Caracterizada pela presença de lesões maculopapulares, eritemato-purpúricas, nos membros inferiores, especialmente nos tornozelos e pés que ulceram gerando cicatrizes atróficas, denominadas atrofia branca. A histopatologia evidencia oclusão dos vasos da derme, devido à deposição de fibrina intravascular e presença de trombo intraluminal, além de hialinização segmentar e proliferação endotelial, há também, um infiltrado inflamatório perivascular discreto. Descrevemos um caso de vasculopatia livedóide evidenciando os achados histopatológicos encontrados na biópsia.

**Palavras-chave:** Livedo Reticular. Vasos Sanguíneos. Patologia. Pele. Biópsia.

### ABSTRACT

Livedoid vasculopathy is a chronic occlusive vasculopathy dermatosis, with a pauciinflammatory or non-inflammatory characteristic, and is extremely painful. Its etiology is not entirely known, being associated with pro-thrombotic events. Characterized by erythematous purpuric maculopapular lesions on the legs, especially on the ankles and feet, that ulcerates and heals with white atrophic scars, named atrophie blanche. Histopathology shows occlusion of dermal vases, segmental hyalinization and endothelial proliferation; there is also a discreet perivascular inflammatory infiltrate. We describe a case of livedoid vasculopathy showing the histopathological findings on the biopsy.

**Keywords:** Livedo Reticularis. Blood Vessels. Pathology. Skin. Biopsy.

1. Acadêmico de Medicina, Faculdade Atenas, Paracatu-MG, Brasil.
2. Médica Patologista, Instituto de Anatomia Patológica do Noroeste de Minas, Unai-MG, Brasil.
3. Médico Cirurgião Geral, Faculdade Atenas, Paracatu-MG, Brasil.
4. Médica Infectologista, Faculdade Atenas, Paracatu-MG, Brasil.

Declaração de conflitos de interesse:  
Os autores declaram não haver conflitos de interesse.

CORRESPONDÊNCIA:  
Luilson Geraldo Coelho Júnior  
Curso de Medicina, Faculdade Atenas, Campus II  
Rua Euridamas Avelino de Barros, 60 - Lavrado  
CEP: 38600-000 - Paracatu - MG

Recebido em 07/11/2016  
Aprovado em 28/03/2017

## Introdução

A vasculopatia livedóide é também denominada livedo vasculite, vasculite hialinizante segmentar, vasculite livedóide, livedo reticular com úlceras de verão, livedo reticular com úlceras de inverno, atrofia branca de Milian (*atropie blanche*) e PURPLE (*painful purpuric ulcers with reticular pattern of the lower extremities*).<sup>1</sup>

A vasculopatia livedóide foi descrita por Millian em 1929, sob a designação de atrofia branca.<sup>2</sup> Em 1967, Bard e Winkelman relataram a vasculopatia livedóide em pacientes com hialinização segmentar de pequenos vasos da derme.<sup>3</sup>

Durante muito tempo, o termo “vasculite livedóide” foi usado como sinônimo de vasculopatia livedóide, atualmente esta denominação não é mais aceita, pois os achados compatíveis com vasculite não estão presentes no exame histológico.<sup>4</sup>

Embora inicialmente descrita como uma manifestação clínica de uma vasculite, a vasculopatia livedóide, possui como mecanismo fisiopatogênico a vaso-oclusão decorrente de trombose intraluminal das vênulas da derme.<sup>5</sup>

É uma dermatose que inicialmente tem como manifestação a presença de máculas e ou pápulas purpúreas puntiformes ou lenticulares, dolorosas presentes nos membros inferiores, principalmente em tornozelos e dorso dos pés; em seguida, as lesões sofrem ulcerações e cicatrizam lentamente, em semanas ou meses, gerando cicatrizes atróficas e nacaradas (atrofia branca), telangiectasias puntiformes, pigmentação acastanhada e geralmente acompanhadas de livedo racemoso.<sup>1,5</sup>

## Relato de caso

Paciente sexo masculino, 34 anos, negro, pintor, natural e procedente de Paracatu-MG relata que há 30 dias surgiu no terço inferior dos membros inferiores máculas violáceas, pruriginosas, dolorosas, não descamativas, que evoluíram para úlceras após uma semana do início dos sintomas. Associa ao quadro edema em terço distal dos MMII, dificuldade de deambulação.

**Ao exame:** Lesões ulceradas e infiltrativas de fundo necrótico, com bordas irregulares, deprimidas e eritematosas em terço distal de MMII, além de máculas violáceas e lesões bolhosas extensas na face anterior e posterior dos MMII (Figuras 1, 2, 3 e 4).

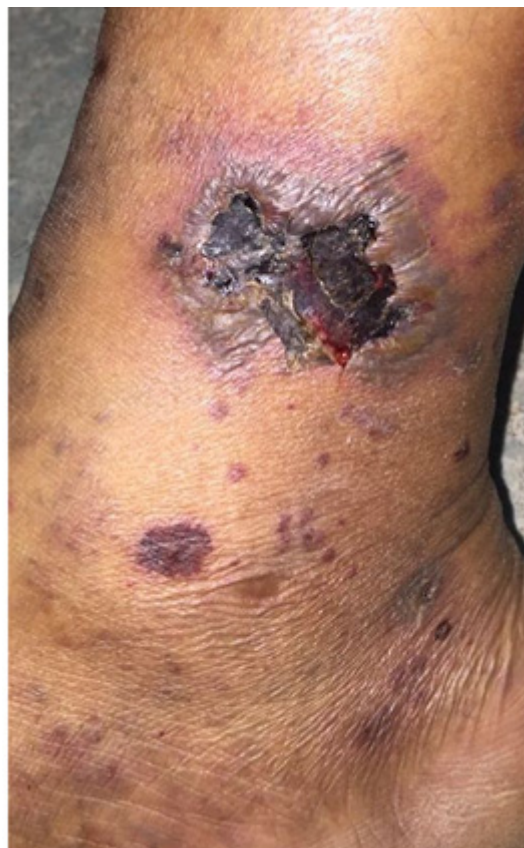

Figura 1: Lesão perna Direita.

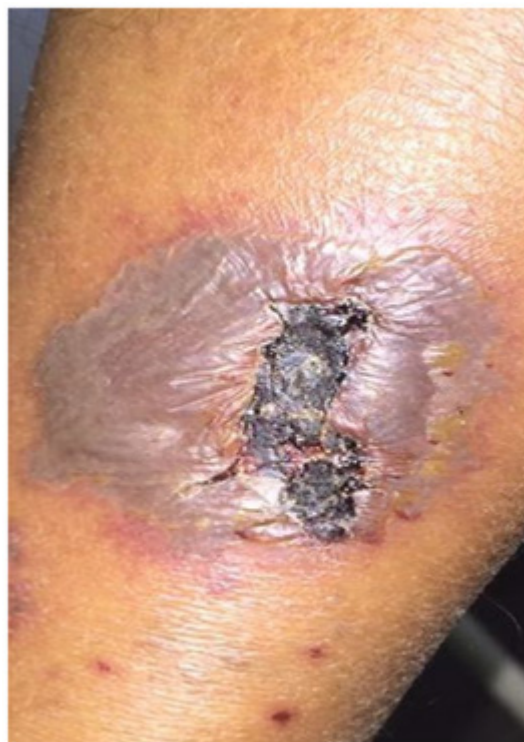
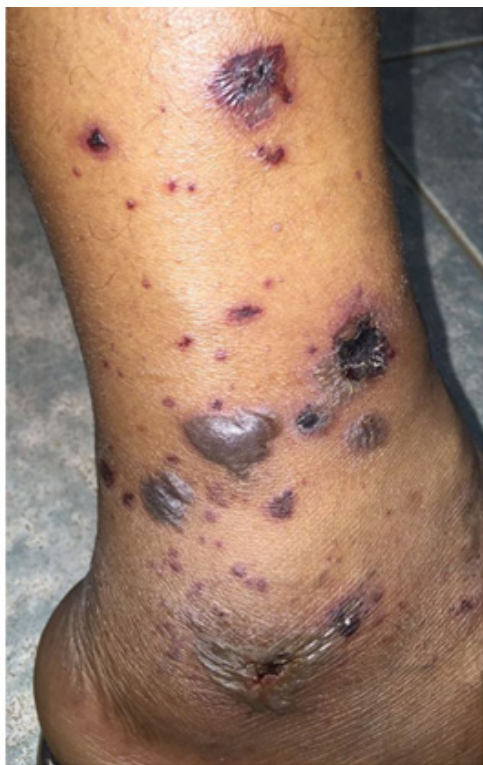
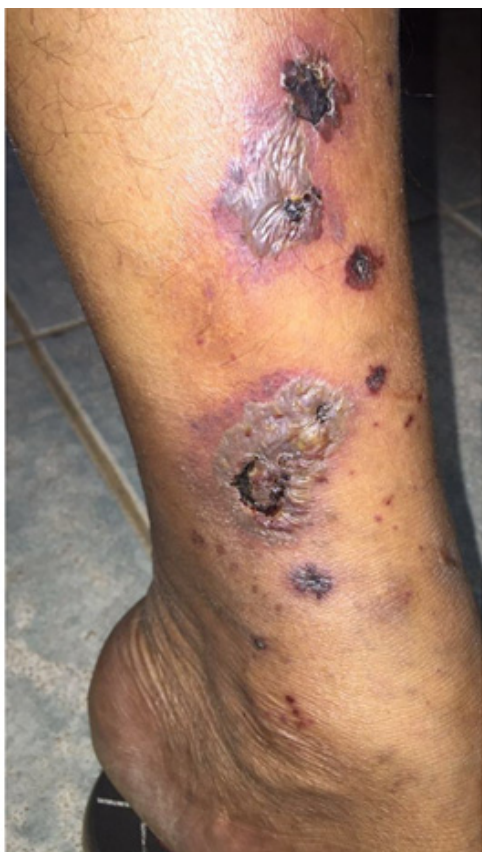Figura 2: Lesão panturrilha Direita.



**Figura 3:** Lesão em perna Esquerda.



**Figura 4:** Lesão perna direita

A biópsia de pele é compatível com atrofia branca ou vasculopatia livedóide. Os cortes histopatológicos evidenciaram epiderme com hiperqueratose com focos de paraceratose, hipergranulose e espongiose. Na derme papilar observa-se vasocongestão, edema, leve infiltrado linfocítico de localização perivascular e intersticial, com extravasamento eritrocitário e presença de hemossiderófagos. Nota-se ainda aumento do número de vasos dérmicos com degeneração fibrinóide das paredes, além de tampões de fibrina intraluminais (Figuras 5 e 6).

### Discussão e Conclusão

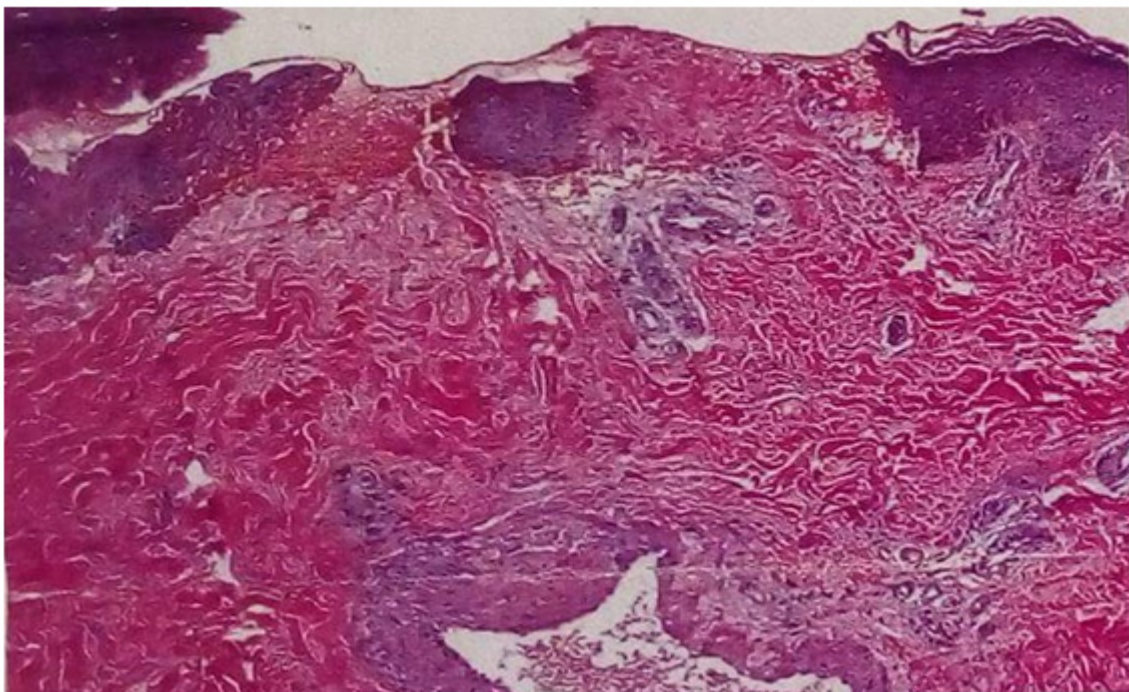
A vasculopatia livedóide é uma doença relativamente rara;<sup>6</sup> acometendo principalmente mulheres, numa proporção de 2,4 a 3 mulheres para cada homem; além disso, a faixa etária de 15 e 50 anos, em média 32 anos, é a mais acometida.<sup>1</sup>

A vasculopatia livedóide é uma manifestação cutânea de doenças que levam à trombose não-inflamatória dos vasos dérmicos, sendo que a trombose é uma forma de tromboembolismo venoso localizado.<sup>7</sup> Os principais fatores que predisõem à trombose são: lesão endotelial, alterações do fluxo sanguíneo e alterações sanguíneas levando à hipercoagulabilidade.<sup>8</sup>

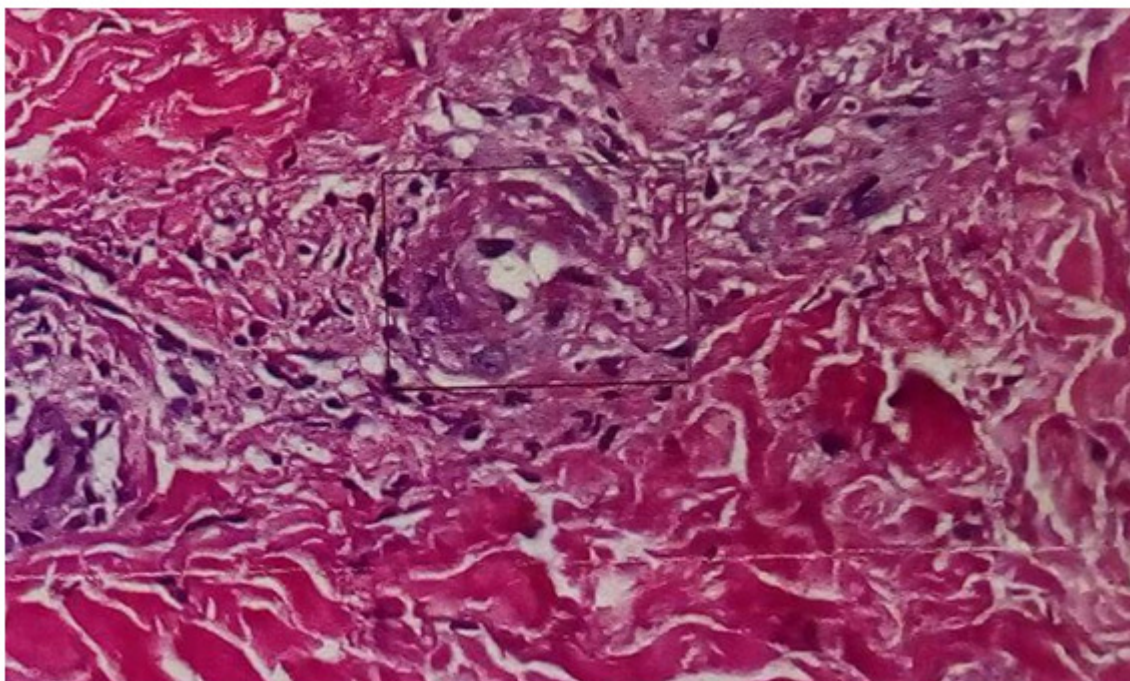
É uma doença crônica com exacerbações periódicas e recorrentes. Ao exame, encontram-se lesões de pele em diferentes estágios de evolução, associadas ao livedo racemoso.<sup>9</sup> A doença, normalmente, instala-se bilateralmente nas pernas, provocando edema no terço inferior dos membros.<sup>10</sup>

O livedo racemoso é definido pela presença de trama reticulada interrompida, sendo frequentemente associado à vasculopatia livedóide. Normalmente acomete os membros inferiores, podendo acometer em uma parcela de pacientes, os membros superiores. A dor é um sintoma característico nos doentes, sendo que alguns deles podem apresentar um quadro de hiperestésias ou parestésias caracterizado como mononeurite múltipla.<sup>11</sup>

Estudos demonstram que a coagulação alterada é um fator importante na patogênese da vasculopatia livedóide.<sup>7</sup> Atualmente, acredita-se que o principal mecanismo fisiopatogênico é um processo de vaso-oclusão decorrente da trombose de vasos dérmicos de pequenos e médios calibres; as alterações inflamatórias são encontradas em lesões tardias e são considerados eventos secundários.<sup>12</sup>



**Figura 5:** Biópsia de pele. Coloração HE (Aumento 100x).



**Figura 6:** Biópsia de pele. Coloração HE (Aumento 200x)

A presença de disfunção da atividade plaquetária, níveis elevados de fibrinopeptídeo A e de inibidor do ativador do plasminogênio, liberação defeituosa do ativador do plasminogênio tecidual (t-PA) e diminuição da expressão nas células endoteliais da trombosmodulina (proteína antitrombótica) predisõem à trombose.<sup>13</sup>

A vasculopatia livedóide é classificada em primária quando não se encontra outra doença associada e secundária quando está relacionada a outras doenças como às trombofilias (mutação do fator V de Leiden, deficiência da proteína C e/ou S, hiper-homocisteinemia, mutação do gene da protrombina), doenças do tecido conjuntivo (Lúpus eritematoso sistêmico, crioglobulinemia, Síndrome antifosfolípide).<sup>10.14.15</sup>

A vasculite livedóide não é uma vasculite verdadeira, pois a ausência às vezes total de um infiltrado inflamatório significativo ou leucocitoclasia fala menos a favor de vasculite. Portanto, a vasculopatia livedóide é uma doença trombótica que afeta vasos dérmicos superficiais e profundos, caracterizada pela hialinização da parede vascular, proliferação endotelial, depósito de fibrina e formação de trombos intraluminais.<sup>15</sup> A combinação de obstrução vascular e doença da parede dos vasos é observada na vasculopatia livedóide.<sup>16</sup>

Na vasculite as alterações isquêmico-trombóticas são decorrentes de um processo imunológico-inflamatório primário; já na vasculopatia obstrutiva, as alterações imunológicas e/ou inflamatórias são secundárias.<sup>15</sup>

Os achados histopatológicos da vasculopatia livedóide são caracterizados pela oclusão dos vasos da derme pela deposição de fibrina intravascular e trombose, hialinização segmentar e proliferação endotelial; além disso, há em pequeno grau, um infiltrado linfocitário perivascular.<sup>17</sup>

Deposição de material fibrinóide na luz vascular, hialinização da parede do vaso, infartos teciduais e ausência de vasculite verdadeira são os achados histopatológicos encontrados na vasculopatia livedóide.<sup>18</sup>

Na biópsia cutânea é necessário representar a derme e hipoderme a fim de se afastar o diagnóstico de poliarterite nodosa cutânea que por vezes tem manifestações clínicas similares as da vasculopatia livedóide.

Na poliarterite nodosa cutânea o exame histopatológico revela vasculite de artérias médias e arteríolas na derme profunda e hipoderme. Os vasos acometidos apresentam parede espessada e infiltração neutrofílica; a túnica íntima das artérias demonstra um anel eosinofílico de necrose fibrinóide; além disso, não há trombos intraluminais.<sup>19</sup>

Hesse & Kutzner observaram os achados histopatológicos de acordo com o estágio evolutivo da vasculopatia livedóide: estágio inicial e intermediário.<sup>18</sup>

No estágio inicial: há formação de trombo hialino na luz dos pequenos vasos da derme superficial e nos vasos do plexo da derme média; em casos esporádicos, os vasos do plexo vascular da derme profunda são envolvidos. Na luz vascular, pode haver trombo fibrinóide; além disso, na parede vascular encontramos fibrina e, em alguns casos, material fibrinoide depositado no estroma perivascular, o que resulta no quadro clássico de "trombo fibrinoide e anéis fibrinóides" na região do plexo vascular dérmico superficial. Este material fibrinoide é visualizado pela técnica histoquímica do PAS.<sup>18</sup>

A maioria dos casos apresenta ulceração suprajacente da epiderme e derme superficial adjacente (infarto de coagulação), às vezes acompanhada por paraqueratose e atrofia da epiderme circunjacente. Um discreto infiltrado linfocitário perivascular é a alteração inflamatória encontrada e sem sinais de vasculite leucocitoclástica. Neutrófilos podem ser encontrados na área de ulceração (infarto), como resultado do processo ulcerativo necrótico.<sup>18</sup>

O estágio intermediário é caracterizado pela presença de vasos sanguíneos de parede espessada e hialinizada na derme superficial e média, com proliferação endotelial secundária. No lúmen e na parede vascular o material fibrinoide está presente; os depósitos fibrinóides luminal e mural são bastante significativos para diagnóstico da vasculopatia livedóide e ocorrem em todos os estágios da doença.<sup>18</sup>

Os depósitos fibrinóides não devem ser confundidos com fenômeno secundário que ocorre sob quase toda ulceração comum, logo é importante biopsiar lesões fora das áreas de ulceração, dando-se preferência às lesões papulosas, maculares eritemato-purpúricas ainda não ulceradas.<sup>18</sup>

Na imunofluorescência direta há deposição de imunoglobulina, fibrina e componentes do complemento;<sup>17</sup> sendo que nos estágios iniciais, há depósitos de fibrina na parede dos vasos e, nas fases tardias, os depósitos de imunoglobulinas e complemento são detectados.<sup>20</sup>

O diagnóstico diferencial da vasculopatia livedóide é feito principalmente com vasculites cutâneas. O tratamento é realizado com drogas anticoagulantes (varfarina, rivaroxabana, heparina, ou fibrinolíticos), bem como agentes antiplaquetários como o ácido acetilsalicílico; as drogas vasodiladoras, tais como pentoxifilina, pode ainda ser usado; e nos casos associados com doenças auto-imunes, também são utilizados imunossupressores.<sup>21</sup>

## Referências

1. Criado PR, Rivitti EA, Sotto MN, Valente NYS, Aoki V, de Carvalho JF, Vasconcelos C. Vasculopatia livedóide: uma doença cutânea intrigante. *An Bras Dermatol.* 2011; 86, 961-77.
2. Chang D, Rajiv M. Livedoid vasculopathy. *Cutis.* 2012;90:179, 181-2.
3. Gonzalez-Santiago TM, Davis MD. Update of management of connective tissue diseases: livedoid vasculopathy. *Dermatol Ther.* 2012;25:183-94.
4. Pulido-Pérez A, Avilés-Izquierdo JA, Suárez-Fernández R. Cutaneous vasculitis. *Actas Dermosifiliogr.* 2012;103:179-91.
5. Papi M, Didona B, De Pità O, Frezzolini A, Di Giulio S, De Matteis W, et al. Livedo vasculopathy vs small vessel cutaneous vasculitis: cytokine and platelet P-selectin studies. *Arch Dermatol.* 1998;134:447-52.
6. Kalil-Gaspar N, Kurizky OS, Gaspar APA, Oliveira JM. Vasculopatia livedóide: relato de caso com possível evidência de etiopatogenia neurovascular. *An Bras Dermatol.* 2007; 82: 349-52.
7. Jorge AD, Fantini BC, Rivitti EA, Benabou JE, Vasconcelos C, Criado PR. Análise da frequência de trombofilia em pacientes com atrofia branca de Milian. *An Bras Dermatol.* 2007;82:25-33.
8. Robbins SL, Kumar V, Cotran RS. *Pathologic basis of disease.* 5th ed. Philadelphia: W.B. Saunders Co;1994. p.105-6.
9. Di Giacomo TB, Hussein TP, Souza DG, Criado PR. Frequency of thrombophilia determinant factors in patients with livedoid vasculopathy and treatment with anti coagulant drugs - a prospective study. *J Eur Acad Dermatol Venereol.* 2010;24:1340-6.
10. Provenza JR, Pedri LE, Provenza GM. Vasculopatia livedóide. *Rev Bras Reumatol.* 2016;56:554-6.
11. Toth C, Trotter M, Clark A, Zochodne D. Mononeuropathy multiplex in association with livedoid vasculitis. *Muscle Nerve.* 2003;28:634-9.
12. Khenifer S, Thomas L, Balme B, Dalle S. Livedoid vasculopathy: thrombotic or inflammatory disease. *Clin Exp Dermatol.* 2009;35:693-8.
13. Calamia KT, Balabanova M, Perniciaro C, Walsh JS. Livedo (livedoid) vasculitis and the factor V Leiden mutation: additional evidence for abnormal coagulation. *J Am Acad Dermatol.* 2002;46:133-7.
14. Hairston BR, Davis MDP, Pittelkow MR, Ahmed I, Livedoid vasculopathy: further evidence for procoagulant pathogenesis. *Arch Dermatol.* 2006;142:1413-8.
15. Zanini M, Bertino D, Wulkan C, Ito L. Vasculite ou vasculopatia livedóide? *An Bras Dermatol.* 2003;78:755-7.
16. Criado PR, Faillace C, Magalhães LS, Brito K, de Carvalho JF. Livedo reticular: classificação, causas e diagnósticos diferenciais. *Acta Reumatol Port.* 2012; 37: 218-25.
17. Khenifer S, Thomas L, Balme B, Dalle S. Livedoid vasculitis associated with a double heterozygous Factor V Leiden and prothrombin G20210A gene mutations. *Clin Exp Dermatol.* 2009;34:e811-3.
18. Hesse G, Kutzner H. Therapeutic use of low molecular weight heparin for capillaritis alba. *Phlebologie.* 2008;37:259-65.
19. Costa IMC, Nogueira LCS. Poliarterite nodosa cutânea: relato de caso. *An Bras Dermatol.* 2006;81(5 Supl 3):S313-6.
20. Tabata N, Oonami K, Ishibashi M, Yamazaki M. Livedo vasculopathy associated with IgM anti-phosphatidylserine-prothrombin complex antibody. *Acta Derm Venereol.* 2010;90:313-4.
21. Lima RSA, Maquiné GÁ, Talhari C, Encarnação ICL, Schettini APM, Santos M. Livedoid vasculopathy as a marker of systemic disease: report of two cases. *An Bras Dermatol.* 2014;89(5):822-824.