

Pneumomediastino espontâneo, síndrome de Hamman, relato de caso

Spontaneous pneumomediastinum, Hamman syndrome: case report

Luilson Geraldo Coelho Júnior¹, Estevão Tavares de Figueiredo², Cristian Machado Haesbaert³

RESUMO

O pneumomediastino caracteriza-se pela presença de ar no mediastino, sendo que no espontâneo não há evidências de traumatismo, iatrogenia ou pneumopatias prévias. O surgimento de enfisema espontâneo é uma situação rara nos serviços de urgência. A Síndrome de Hamman ou pneumomediastino espontâneo é mais frequente em adultos jovens. Os sintomas mais frequentes são dor torácica e dispneia. A presença de crepitação à ausculta cardíaca, denominado por sinal de Hamman é patognomônico. O diagnóstico é estabelecido por exames de imagem, como a radiografia torácica e a tomografia computadorizada do tórax. É uma enfermidade autolimitada e de evolução benigna na maioria dos casos. O tratamento é conservador e visa aliviar os sintomas. O objetivo do presente trabalho é descrever um caso de Síndrome de Hamman e demonstrar a importância da avaliação clínica e diagnóstico precoce dessa enfermidade.

Palavras-chave: Diagnóstico de Pneumomediastino. Enfisema Mediastínico. Diagnóstico. Tomografia Computadorizada.

ABSTRACT

Pneumomediastinum is defined as free air or gas within the mediastinum, and in case of spontaneous pneumomediastinum there is no evidence of trauma, invasive procedures or previously diagnosed lung diseases. Spontaneous emphysema is a rare condition at urgent care centers. Hamman's syndrome or spontaneous pneumomediastinum is more frequent in young adults. The more frequent symptoms are chest pain and dyspnea. Hamman's sign, a pathognomonic sign of mediastinal emphysema, is a crunching, rasping sound, synchronous with heartbeat, heard over the precordium. Pneumomediastinum is diagnosed with the aid of chest X-rays and chest CT scans. It is usually a benign self-limited condition. Treatment is conservative and symptom alleviating. The purpose of this study was to describe a case of Hamman's syndrome and the importance of clinical evaluation and early diagnosis of this disease.

Keywords: Pneumomediastino, Diagnostic. Mediastinal Emphysema. Diagnosis. Computed Tomography.

1. Acadêmico de medicina do quarto ano da Faculdade Atenas. Paracatu – MG, Brasil
2. Departamento de Cardiologia da Faculdade Atenas. Paracatu, MG, Brasil
3. Departamento de Cirurgia Geral da Faculdade Atenas. Paracatu – MG, Brasil

Os autores declaram não haver conflitos de interesse.

Correspondência:
Luilson Geraldo Coelho Júnior
Curso de Medicina, Faculdade Atenas, Campus II
Rua Euridamas Avelino de Barros, 60 - Lavrado
38600-000 - Paracatu - MG /

Recebido em 07/01/2016
Aprovado em 23/05/2016

Introdução

A síndrome de Hamman também conhecida como pneumomediastino espontâneo foi descrito pela primeira vez por Louis Hamman em 1939, como "enfisema mediastinal espontâneo" e corresponde à presença de ar livre no mediastino, sem relação com trauma de tórax, lesão traqueobônquica ou procedimentos invasivos no esôfago, cirurgia torácica ou cateterismo cardíaco.^{1,2,3}

É uma entidade pouco comum na prática médica, com prevalência variando entre 0,001% e 0,01%.⁴ A síndrome de Hamman é rara nos adultos, os pacientes jovens do sexo masculino são mais frequentemente acometidos. A proporção entre o sexo masculino e feminino é de 8:1.⁵

Os principais sintomas associados são dor torácica, dispneia, tosse, disfonia, disfagia e dor cervical.⁵ O sinal de Hamman, patognomônico de pneumomediastino espontâneo, consiste na presença de crepitação à ausculta cardíaca; é muito característico, porém pouco freqüente.^{2,5,6} Além disso, observam-se enfisema e crepitações subcutâneas em região cervical, torácica e face.⁶

O diagnóstico é estabelecido com exames de imagem como radiografia de tórax e tomografia computadorizada de tórax.⁷ A síndrome de Hamman é uma entidade geralmente de evolução benigna e autolimitada, por isso emprega-se tratamento conservador, realizando analgesia e mantendo o paciente em repouso.^{1,8}

Relato de caso

Paciente do sexo masculino, 19 anos de idade, solteiro, leucoderma, natural e procedente de Paracatu – MG, compareceu ao Pronto Socorro do Hospital Municipal de Paracatu, queixando-se de que há poucos minutos iniciou quadro súbito de dispnéia, cianose em lábios e dor torácica de forte intensidade, seguida do aparecimento de enfisema subcutâneo cervical e na hemiface esquerda.

O quadro iniciou durante exodontia em um consultório odontológico; durante o procedimento o paciente prendeu a respiração por curtos períodos de tempo, porém sem comprometer o padrão respiratório. Relatava procedimentos semelhantes prévios, sem intercorrências. Não apresentava antecedentes patológicos prévios, como doenças res-

piratórias, cardiológicas, anafilaxias, alergias medicamentosas e trauma torácico.

Ao exame físico, encontrava-se em regular estado geral, consciente e orientado, taquidispneico, presença de enfisema subcutâneo em toda a região cervical e hemiface esquerda (Figura 1), ritmo cardíaco regular em dois tempos, bulhas hipofonéticas, murmúrio vesicular diminuído difusamente, à percussão som claro pulmonar bilateralmente e sibilos esparsos. Sinais vitais: pressão arterial 160x100 mmHg, frequência cardíaca 90 bpm e SatO₂ 94%.

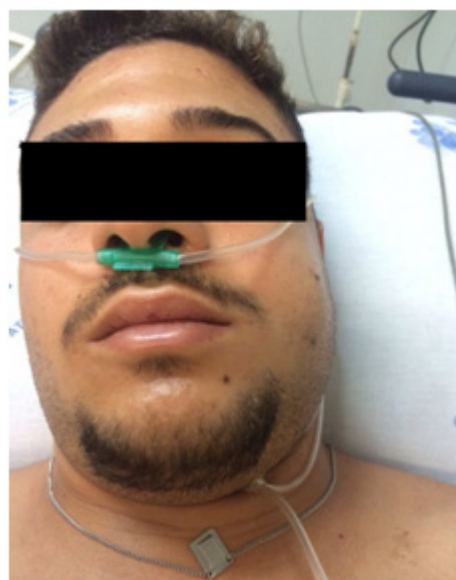

Figura 1: Enfisema Subcutâneo em região cervical e hemiface esquerda

A radiografia de tórax, feita na incidência anteroposterior, no leito, não evidenciou achados compatíveis com o quadro clínico. Foi tentada a realização de ecocardiografia transtorácica à beira do leito, não sendo possível sua execução em virtude da interface de ar entre o transdutor e o miocárdio. A tomografia computadorizada de tórax veio a esclarecer o quadro, evidenciando pneumomediastino (Figura 2). O paciente foi transferido para outro serviço, sendo submetido à endoscopia digestiva alta e broncoscopia, ambos sem anormalidades que justificassem o quadro, corroborando a hipótese de pneumomediastino espontâneo. Feito então suporte clínico, monitorização contínua e analgesia, evoluindo com regressão total dos sintomas e quase completa reabsorção do pneumomediastino. Rece-

beu alta após uma semana. Em consulta de retorno estava assintomático e trazia a tomografia computadorizada realizada pré-alta hospitalar, ainda mostrando a presença de pequeno pneumomediastino. Segue em acompanhamento ambulatorial em nosso serviço.

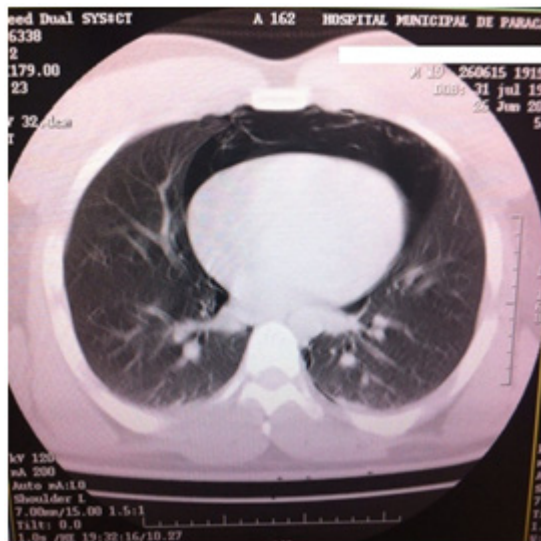


Figura 2: Pneumomediastino, Enfisema subcutâneo.

Discussão

O pneumomediastino espontâneo é uma condição benigna e autolimitada, na maioria dos casos. Acomete principalmente pacientes jovens, do sexo masculino e com uma média de idade entre 17 e 25 anos. A incidência é baixa, ocorre em aproximadamente 1/30.000 admissões hospitalares.^{9,10}

Em 1944, Macklin descreveu os aspectos fisiopatológicos envolvidos na Síndrome de Hamman.^{5,9} A ruptura dos alvéolos terminais ocorre devido aumento de pressão intra-alveolar, com isso há extravasamento de ar para o espaço intersticial, peribronquico, hilo e mediastino. O ar entra no mediastino durante o ciclo respiratório e busca equilibrar os gradientes pressóricos, este fenômeno é conhecido como fenômeno de Macklin.¹¹ No mediastino, o ar atravessa fáscias e dissemina-se para o tecido subcutâneo do tórax e região cervical, pericárdio, peritônio e retroperitônio.¹²

O pneumomediastino pode ser originado por diferentes mecanismos, tais como a rotura das barreiras cutâneas e mucosas, em especial a perfura-

ção da árvore traqueobrônquica, fazendo com que o ar entre no mediastino; a existência de um gradiente de pressão decrescente entre os alvéolos e o interstício pulmonar que pode resultar na ruptura alveolar; e até mesmo, a presença de microorganismos em uma infecção do mediastino ou áreas adjacentes a ele, produzindo gás.¹³

As principais causas de pneumomediastino espontâneo são exercícios físicos intensos, trabalho de parto, tosse de forte intensidade, vômitos, asma, mergulhos a grandes profundidades, inalação de drogas entorpecentes.^{14,15} A extração dentária é uma causa atípica de pneumomediastino espontâneo.^{16,17}

No caso relatado, o paciente não apresentou nenhum dos fatores mencionados anteriormente, sendo que a exodontia foi o fator desencadeante do pneumomediastino. O paciente apresentou acometimento de região cervical e tecidos faciais, o que ocorre em dois terços dos casos.¹⁸ No caso relatado, o paciente não apresentou pneumotórax, sendo este um achado que está presente nos casos relatados na literatura.¹⁹ O enfisema subcutâneo, na região da cabeça e pescoço, gera desconforto, dor e crepitação ao palpar os tecidos, além de inchaço como no caso descrito.

Os exames de imagem mais utilizados são radiografia e tomografia computadorizada de tórax, sendo esta o padrão ouro na síndrome de Hamman.^{14,18} A radiografia de tórax é o exame utilizado na triagem dos pacientes com pneumomediastino seja ele espontâneo ou não, sendo que na síndrome de Hamman, a sensibilidade deste exame é de aproximadamente 90%.²⁰ Porém, neste caso, a radiografia de tórax não apresentou alterações, o que evidencia que nem sempre este exame estará alterado, sendo necessária investigação radiológica com outros exames de imagem.

A tomografia de tórax deve ser realizada quando a radiografia for normal ou inconclusiva, pois avalia a extensão de ar disseminado e descarta outras lesões associadas. No caso descrito, a tomografia computadorizada evidenciou pneumomediastino e enfisema subcutâneo anterior volumoso.

Os estudos endoscópicos, broncoscópicos e esofagográficos, devem ser realizados quando o paciente apresentar disfagia, vômitos, traumas prévios, derrame pleuras ou doenças do aparelho digestivo, achados ausentes no caso descrito.^{8,14}

Foram realizadas endoscopia digestiva alta e broncoscopia, na tentativa de evidenciar alguma alteração que levasse ao quadro.

Em relação ao tratamento, a maioria dos estudos sugere tratamento conservador, com repouso e analgesia, se necessário, apontando para a benignidade da enfermidade.⁴ No entanto, não há consensos sobre o manejo clínico desses pacientes.⁸ Na maioria dos casos a evolução é favorável, ocorrendo a reabsorção passiva completa do ar.⁵

É raro ocorrer recidiva do quadro, além de complicações como pneumotórax e pneumomediastino hipertensivo, que justifiquem intervenção cirúrgica.²¹

O pneumomediastino é uma doença rara, com curso clínico favorável, evolução benigna e autolimitada; seu diagnóstico é de exclusão e nem sempre é feito corretamente, portanto, devemos nos atentar para sinais dessa patologia como o Sinal de Hamman, patognomônico de pneumomediastino espontâneo e as crepitações subcutâneas; além disso, é necessário associar à história clínica e ao exame físico, os exames de imagem, os quais estabelecem o diagnóstico.

Referências

1. Álvarez Z Carlos, Jadue T Andrés, Rojas R Francisco, Cerda C César, Ramírez V Miguel, Cornejo S Carlos. Neumomediastino espontâneo (síndrome de Hamman): Una enfermedad benigna mal diagnosticada. *Rev Méd Chile*. 2009;137: 1045-50.
2. Hamman L. Spontaneous mediastinal emphysema. *Bull. Johns Hopkins Hosp*. 1939; 64: 1-21.
3. Pierson DJ. Pneumomediastinum. In: Murray JF, Nadel JA, Eds. *Textbook of respiratory medicine*. 2nd Ed. Philadelphia: WB Saunders, 1994; 2250-65.
4. Ho AS, Ahmed A, Huang JS, Menias CO, Bhalla S. Multidetector computed tomography of spontaneous versus secondary pneumomediastinum in 89 patients: can multidetector computed tomography be used to reliably distinguish between the 2 entities? *J Thorac Imaging*. 2012;27:85-92.
5. Fautureto MC, Santos JP, Goulart PE, Maia S. Pneumomediastino espontâneo: asma. *Rev Port Pneumol*. 2008; 14:437-41.
6. Newcomb A, Clarke P. Spontaneous pneumomediastinum: a benign curiosity or a significant problem. *Chest*. 2005;128:3298-302.
7. Alves GRT, Silva RVA, Corrêa JRM, Colpo CM, Cezimbra HM, Haygert CJP. Pneumomediastino espontâneo (síndrome de Hamman). *J Bras Pneumol*. [Internet]. 2012; 38: 404-7.
8. Al-Mufarrej F, Badar J, Gharagozloo F, Tempesta B, Strother E, Margolis M. Spontaneous pneumomediastinum: diagnostic and therapeutic interventions. *J Cardiothorac Surg*. 2008;3:59.
9. Dekel B, Paret G, Szeinberg A, Vardi A, Barzilay Z. Spontaneous pneumomediastinum in children: clinical and natural history. *Eur J Pediatr*. 1996;155:695-7.
10. Gerazounis M, Athanassiadi K, Kalantzi N, Moustardas M. Spontaneous pneumomediastinum: a rare benign entity. *J Thorac Cardiovasc Surg*. 2003;126:774-6.
11. Macklin CC. Transport of air along sheaths of pulmonary blood vessels from alveoli to mediastinum. *Arch Intern Med*. 1939;64:913-26.
12. Choo MJ, Shin SO, Kim JS. A case of spontaneous cervical and mediastinal emphysema. *J Korean Med Sci*. 1998;13:223-6.
13. Macia I, Moya J, Ramos R, Morera R, Escobar I, Saumench J, Perna V, Rivas F. Spontaneous pneumomediastinum: 41 cases. *Eur J Cardiothorac Surg*. 2007 Jun;31:1110-4.
14. Perna V, Vilà E, Guelbenzu JJ, Amat I. Pneumomediastinum: is this really a benign entity? When it can be considered as spontaneous? Our experience in 47 adult patients. *Eur J Cardiothorac Surg*. 2010;37:573-5.
15. López Penza P, Odriozola M, Ruso L. Neumomediastino espontâneo asociado al consumo de drogas inhalantes. *Rev Med Urug*. 2007;23:378-82.
16. Kogan I, Celli B. Pneumomediastinum in a 63-year-old woman with asthma exacerbation. *Am Coll Chest Physic* 2000; 117:1778-81.
17. Mussack T, Wiedeman E. Pneumoperitoneum, pneumoretroperitonium, and pneumomediastinum caused by laryngeal fracture after multiple trauma. *Am J Emerg Med*. 2001; 19:523-4
18. Conti-de-Freitas LC, Mano JB, Ricz HM, Mamede RC. A importância da suspeita clínica da síndrome de Hamman na sala de urgência. *Rev Bras Cir Cabeça Pescoço*. 2009;38:122-3.
19. Lopes Flávia Paiva Lobo, Marchiori Edson, Zanetti Gláucia, Silva Talita Fonseca Medeiros da, Herranz Laura Brasil, Almeida Maria Isabel de Brito. Pneumomediastino espontâneo após esforço vocal: relato de caso. *Radiol Bras*. [Internet]. 2010Apr ;43: 137-139.
20. Iyer VN, Joshi AY, Ryu JH. Spontaneous pneumomediastinum: analysis of 62 consecutive adult patients. *Mayo Clin Proc*. 2009;84:417-21.
21. Semedo Flávia Helena Monteiro Andrade, Silva Rosário Santos, Pereira Sônia, Alfaiate Teresa, Costa Teresa, Fernandez Pilar et al . Pneumomediastino espontâneo: relato de um caso. *AMB Rev Assoc Med Bras*. 2012;58: 355-7.