

Monilethrix: o uso da tricoscopia no diagnóstico clínico

Monilethrix: the use of tricoscopy in clinical diagnosis

Karina A. P. Fernandes¹, Kely H. Gálvis², Ana Lucia S. P. G. Motta³, Flávia C. S. de Souza⁴, Nilton C. S. Rodrigues⁵, Daniel F. Melo⁶

RESUMO

Monilethrix é termo de origem greco-latina que significa "cabelo em colar"¹. Trata-se de doença genética rara, com herança autossômica dominante, caracterizada por degeneração da matriz do cabelo e formação de uma cutícula defeituosa. Os cabelos são quebradiços e não excedem poucos centímetros de comprimento. O couro cabeludo é a região mais afetada e a apresentação clínica mais comum é alopecia associada à queratose folicular^{2,3}. O diagnóstico é clínico e a tricoscopia evidencia alterações moniliformes (alternância entre bandas largas e estreitas)¹.

Palavras-chave: Cabelo. Couro Cabeludo. Alopecia.

ABSTRACT

Monilethrix is a Greco-Latin term that mean "hair stick"¹. It is a rare genetic disorder with autosomal dominant inheritance, characterized by degeneration of the hair matrix and formation of defective cuticle. The hairs are brittle and not exceed a few inches length. The scalp is the most affected region and the most common clinical presentation is alopecia associated with keratosis follicularis^{2,3}. The diagnosis is clinical and the tricoscopy evidence moniliformes changes (switching between wide and narrow band)¹.

Key words: Hair. Scalp. Alopecia.

Introdução

Monilethrix é doença de caráter hereditário, com transmissão autossômica dominante, penetrância incompleta e expressividade variável.

Caracteriza-se por áreas largas alternando com áreas estreitas nas hastes capilares, formando o que se chama de região nodal e internodal. O defeito ocorre na região internodal, onde se observa a quebra do cabelo.^{1,2} A mutação dos genes de queratina

1. Médica graduada pela Universidade Gama Filho(UGF), Rio de Janeiro (RJ), Brasil. Pós-graduanda em Dermatologia do Hospital Naval Marcílio Dias (HNMD) – Rio de Janeiro (RJ), Brasil.
2. Médica graduada pela Universidade do Magdalena – Santa Marta, Colômbia. Pós-graduanda em Dermatologia do HNMD.
3. Médica graduada pela UGF. Estagiária do serviço de Dermatologia do HNMD
4. Médica graduada pela UGF. Pós graduanda em Dermatologia da Policlínica Geral do Rio de Janeiro, Brasil.
5. Especialista em Dermatologia pela SBD. Chefe do serviço de Dermatologia do HNMD. Preceptor do curso de Pós-graduação em Dermatologia do HNMD.
6. Especialista em Dermatologia pela SBD e AMB. Preceptor do curso de Pós-graduação em Dermatologia do HNMD. Responsável pelo ambulatório de alopecia do HNMD.

Correspondencia
Karina A. P. Fernandes
Hospital Naval Marcílio Dias (HNMD).
Rua César Zama, 185, Lins de Vasconcelos
20725-090- Rio de Janeiro, Brasil.

Recebido em 15/09/2014
Aprovado em 27/08/2015

do pelo (hHb1, hHb3, hHb6) e da desmogleína 4 são responsáveis pela patogênese da doença, que pode vir acompanhada de ceterose folicular, fragilidade dos fios e alopecia em graus variados.^{3,4,5} Os cabelos são normais ao nascimento e após dois a três meses tornam-se cabelos secos, quebradiços e curtos. Não há predileção por sexo, raça ou cor do cabelo e as sobrancelhas, cílios e pelos pubianos também podem ser afetados.^{6,7}

Caracteriza-se clinicamente por fios curtos devido a fraturas, que raramente crescem mais que um a dois centímetros de comprimento, resultando em uma aparência de "barba por fazer"². A doença apresenta uma tríade clássica composta por cabelo moniliforme, pápulas ceratósicas perifoliculares e coiloníquia. É comum observarmos algumas outras alterações nesses pacientes, tais como ceratose pilar predominantemente na região cervical e nos membros superiores, alterações dentárias, ungueais, catarata juvenil, retardo mental e outras alterações neurológicas.^{3,4,5,7}

O diagnóstico é clínico e tricoscópico e embora em muitos casos a doença seja persistente, há relatos de bom prognóstico com regressão na adolescência.¹

Não existe tratamento definitivo para monilethrix.⁶ O minoxidil vem sendo empregado topicamente com intuito de melhorar o crescimento dos fios; no entanto, possui resultados variáveis.^{1,3}

Relato de casos

Caso 1

Paciente do sexo feminino, nove anos, procurou atendimento médico acompanhada de sua mãe com queixa de cabelos finos desde o nascimento. Ao exame, observamos hastes capilares fraturadas (figura 1) e ceratose folicular na região cervical posterior (figura 2). À dermatoscopia, visualizamos nódulos elípticos no eixo do cabelo, regularmente separados por entrenós estreitos. Diante dos achados clínicos e dermatoscópicos, concluímos tratar-se de monilethrix. Foram feitas as orientações pertinentes e abordados algumas opções terapêuticas, porém a paciente descontinuou seguimento no ambulatório.

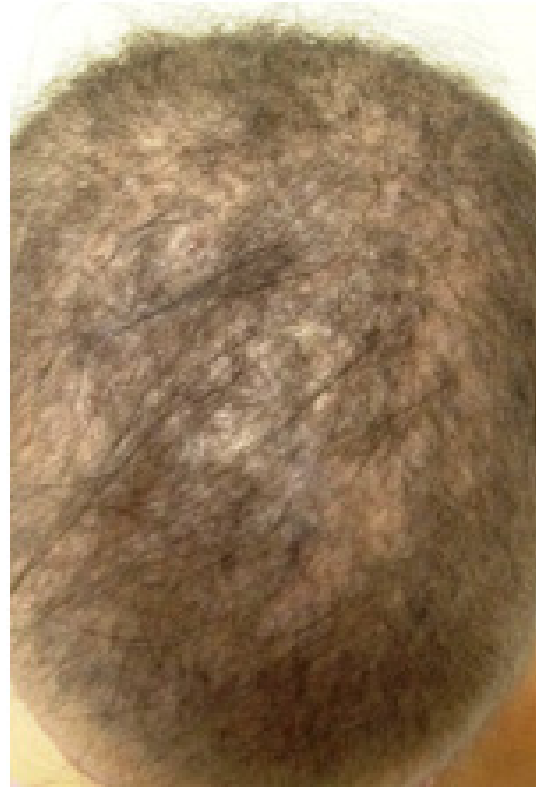

Figura 1: Hastes capilares fraturadas observadas na paciente do caso 1

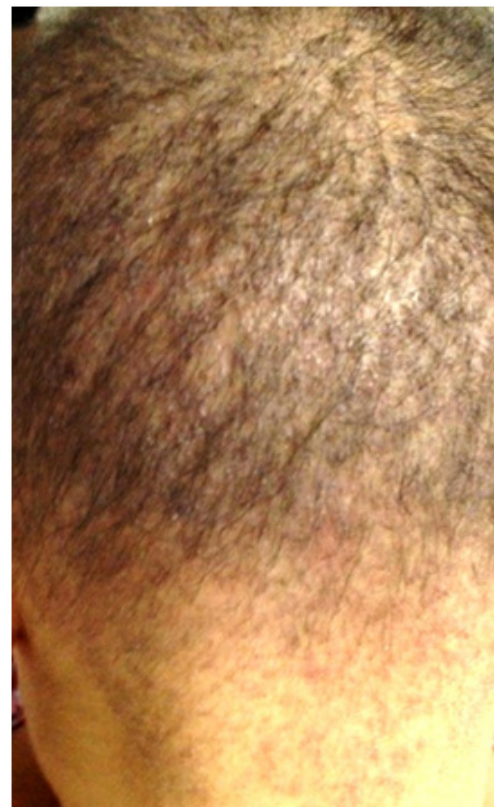

Figura 2: ceratose folicular na região cervical posterior identificada na paciente do caso 1

Caso 2

Paciente do sexo masculino, seis anos, procurou atendimento acompanhado do responsável com queixa de cabelos quebradiços. Ao exame, observamos discreta rarefação no vértex capilar

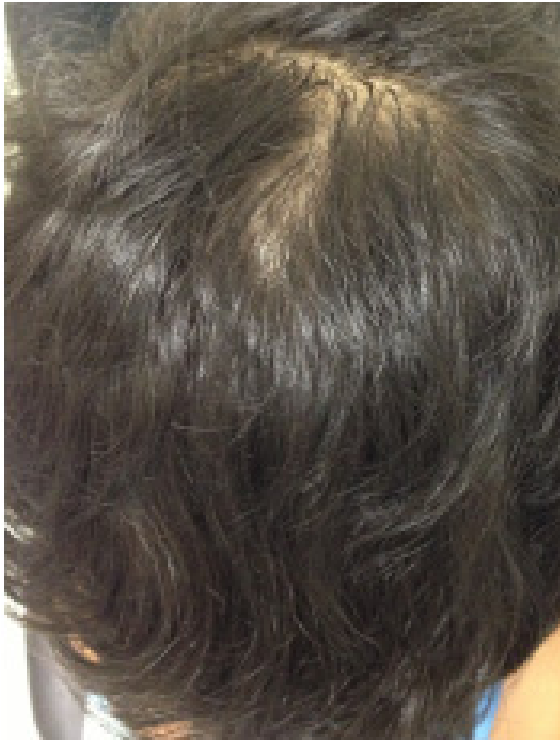

Figura 3: discreta rarefação no vértex (paciente do caso 2)

(figura 3) e coiloníquia (figura 4). À dermatoscopia, visualizamos alternância entre bandas largas e estreitas das hastas capilares (figura 5). Dadas as características clínicas, foi feito o diagnóstico de monilethrix e feitas orientações quanto a doença.



Figura 5: alternância entre bandas largas e estreitas das hastas capilares (Tricoscopia da paciente do caso 2)

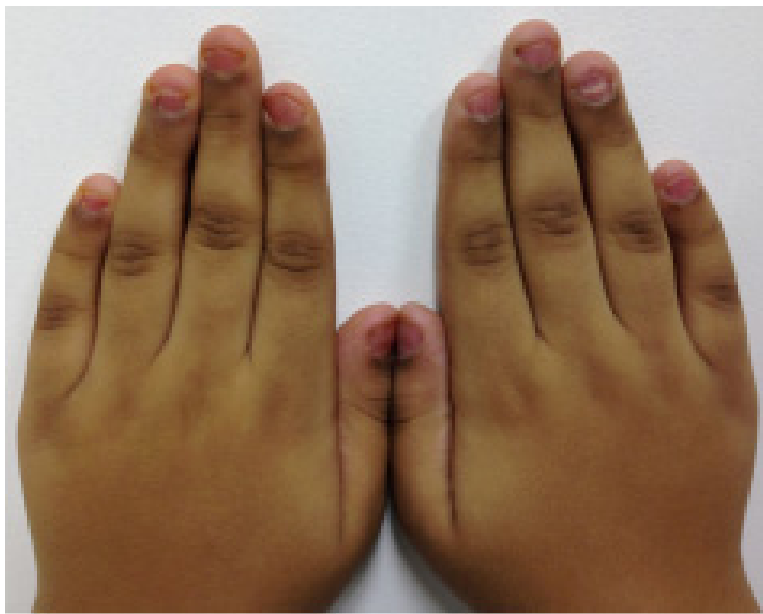


Figura 4: coiloníquia observada no paciente do caso 2

Discussão

A tricoscopia é uma técnica de grande importância no diagnóstico do monilethrix. Pode ser realizada com o dermatoscópio manual (amplificação de 10x) ou através do videodermatoscópio que amplifica a imagem em até 70x. Através da tricoscopia, podemos observar nódulos elípticos no eixo do cabelo, regularmente separados por entrenós estreitos.¹⁻⁸ As áreas alargadas fusiformes são constituídas de medula, com diâmetro de 0,7-1 mm e os adelgaçamentos são desprovidos de medula, predispondo a ocorrência das fraturas. Essas características tricoscópicas podem ser visualizadas através da microscopia eletrônica de varredura.

Os principais diagnósticos diferenciais incluem o *pili torti* e *pseudomonilethrix*.⁴ O *pili torti* é doença congênita que cursa com pelos espiralados, secos e quebradiços, sendo o couro cabeludo a localização mais frequente. É a anormalidade de pêlo encontrada mais frequentemente na síndrome de Menkes. A Doença de Menkes também chamada de síndrome do cabelo enroscado (Kinky-hair syndrome), síndrome do cabelo duro (steely-hair syndrome) é uma doença multissistêmica, de caráter recessivo, na qual há uma desordem no transporte do cobre. As manifestações clínicas são consequência da disfunção de enzimas que usam o cobre como cofator. É caracterizada por hipopigmentação cutânea, alterações do tecido conjuntivo e da estrutura do cabelo e sintomas neurodegenerativos. Ao nascimento o cabelo é aparentemente normal e depois torna-se frágil, quebradiço, enroscado, de aspecto grosseiro, com tonalidade mais clara.^{8,9} O *pseudomonilethrix* é um defeito autossômico dominante raro que cursa com fragilidade capilar devido a manobras repetidas ou compulsivas de pentear o cabelo. O quadro clínico se caracteriza por uma hipotricose difusa ou localizada. À microscopia ótica, podemos observar imagens de nodosidades arredondadas ou ovaladas, sem estreitamento evidente.¹⁰

Existem na literatura opções de tratamento tópico e sistêmico para o monilethrix. A L-cistina na dose de 500 mg duas vezes ao dia por três meses tem demonstrado benefício em alguns casos.⁵ Há relato de que o etretinato na dose de 0,5-1mg/kg/dia aumenta o comprimento dos pelos e atenua a ceratose pilar, porém esse efeito só é mantido até dois meses após a interrupção do tratamento, sendo importante uma dose de manutenção. Dentre os tratamentos tópicos, existe a solução de tretinoína 0,025 - 0,05% aplicada uma vez por dia e o minoxidil 2 - 5%.^{2,3}

Conclusão

Em virtude dos fatos mencionados percebemos a grande importância da tricoscopia no diagnóstico das anormalidades do eixo do cabelo. É um exame de rápida execução, não invasivo, que permite que o dermatologista diferencie alterações como fraturas e irregularidades da haste capilar possibilitando assim o diagnóstico do monilethrix.

Referências

1. Daps PD, Almeida FA. Uso do minoxidil tópico no monilethrix. An Bras Dermatol. 1997;72:84-92.
2. Pereira ALM. Monilethrix: relato de caso. An Bras Dermatol. 1997;72:455-7.
3. Larralde M, Kaminsky A, Bialoshevsky A, Genn O. Monilethrix. Uso tópico de minoxidil, a propósito de dos casos. Acta Terap Dermatol. 2004; 27: 262.
4. Majlis PZ, Tarjuelo DV, Dosil VML, Hermosa JMH. Monilethrix. Acta Pediatr Esp. 2007; 65: 72-3.
5. Duanas LES, Vargas AG, Alanís JCS. Diagnóstico Dermatoscópico de monilethrix. Dermatol Rev Mex. 2012; 56:213-16.
6. Dilek N, Saral Y, Metin A, Yüksel D. Monilethrix. Cumhuriyet Med J. 2012;34:335-8.
7. Lencastre A, Tosti A. Monilethrix. J Pediatr. 2012;161:1176.
8. Azulay RD, Azulay DR, Azulay-Abulafia L. Afecções dos pelos. In: Dermatologia Azulay, quinta edição rev e atual. Rio de Janeiro: Guanabara Koogan, 2011. P. 731-46.
9. Dozza ALCB, Fernandes GD, Yuen CT, Santanna BA, Souza KS, Araújo APQC. Doença de Menkes: Relato de caso. Rev Bras Neurol. 2009; 45: 43-7.
10. Sampaio SAP, Rivitti EA. Tricoses. In: Dermatologia, terceira edição ver ampl. São Paulo: Artes Médicas, 2007. p. 419-43.