

SEMIOLOGIA GINECOLÓGICA

GYNECOLOGIC SEMIOLOGY

Helio Humberto Angotti Carrara, Geraldo Duarte, Paulo Meyer de Paula Philbert

Docentes do Departamento de Ginecologia e Obstetrícia da Faculdade de Medicina de Ribeirão Preto da Universidade de São Paulo.
CORRESPONDÊNCIA: Departamento de Ginecologia e Obstetrícia da Faculdade de Medicina de Ribeirão Preto - Campus Universitário - CEP: 14.048-900 - Ribeirão Preto - SP - FONE: (016) 633-0216 - FAX: (016) 633-0946.

CARRARA HH A; DUARTE G & PHILBERT PMP. Semilogia ginecológica. **Medicina, Ribeirão Preto**, 29: 80-87, jan./mar. 1996.

RESUMO: Este trabalho tem o objetivo de servir de roteiro aos alunos que estão iniciando o curso de Ginecologia, através da Semilogia Tocoginecológica e, como roteiro, não tem a pretensão de ser completo. Algumas aulas poderão ter abordagem ou seqüência diferente daquela aqui apresentada, porém, o conteúdo principal será respeitado. A leitura das obras citadas ampliará e solidificará os conhecimentos aqui auferidos, lembrando que a complementação com aulas práticas é fundamental.

UNITERMOS: Ginecologia. Anamnese. Exame Físico.

INTRODUÇÃO

A união da Ginecologia e da Obstetrícia, como disciplina única, proporciona a oportunidade de entender as alterações funcionais e orgânicas, patológicas ou não, que possam ocorrer no organismo feminino. Assim, os fatores reprodutivos, endócrinos, degenerativos, psíquicos e emocionais inerentes à mulher podem ser melhor entendidos e estudados, uma vez que a paciente é vista como um todo, e não de forma fragmentada.

Os iniciantes na tocoginecologia devem sempre estar atentos à intimidade da paciente e, neste sentido, o observador deve ser um ouvinte atencioso, interessado, compreensivo e conservar uma atitude tranqüila e até mesmo indulgente, pois parcela considerável das queixas clínicas, relatadas pelas pacientes, relaciona-se a assuntos ou partes do corpo que elas preferem não abordar.

1. PROPEDEÚTICA GINECOLÓGICA E EXAME A FRESCO

1.1. Anamnese

A consulta ginecológica começa, como em outras áreas da medicina, pela anamnese, tempo dos mais importantes. Marca o primeiro contato do médico com a paciente e deve ser o início de uma relação de confiança mútua. Algumas etapas importantes da anamnese são:

IDENTIFICAÇÃO: a identificação da paciente deve ser feita da forma mais precisa possível, evitando-se erros e confusões que podem ter conseqüências irreparáveis.

IDADE: permite situar a paciente em uma das diversas fases da vida da mulher, quais sejam infância, puberdade, maturidade, climatério e senilidade. Sabe-se que certas patologias são mais freqüentes em determinadas faixas etárias, facilitando assim o raciocínio diagnóstico.

COR: tem importância visto que certas patologias são mais constantes em determinadas raças. Como exemplo, temos que mulheres negras tendem a apresentar leiomioma uterino mais freqüentemente que mulheres brancas.

NATURALIDADE E PROCEDÊNCIA: sua importância reside no fato que certas doenças são mais comuns em determinadas regiões, como o câncer da mama, que é mais freqüente em mulheres procedentes dos Estados Unidos.

PROFISSÃO: deve ser bem definida, porquanto em algumas situações assumem importância capital, como no caso de mulheres grávidas que lidam com materiais tóxicos (gráficos).

ESTADO CIVIL: deve ser registrado, juntamente, com o nome do parceiro para possível contato e informações sobre o estado de saúde da paciente.

RELIGIÃO: justifica-se pelo fato que pode fornecer informações sobre costumes, práticas e hábitos de vida da mulher.

Uma vez feita a identificação da paciente, passa-se à etapa seguinte da anamnese:

QUEIXA PRINCIPAL E DURAÇÃO: Deve-se fazer a transcrição fiel das expressões usadas pelas pacientes, pois, geralmente, a queixa e o tempo dos sintomas já permitem formular hipóteses diagnósticas.

HISTÓRIA DA MOLÉSTIA ATUAL: faz-se um histórico da evolução das manifestações clínicas, desde seu início até o momento da consulta. Todas as particularidades devem ser minudenciadas, tais como períodos de melhora espontânea, medicação utilizada, exames laboratoriais e possíveis tratamentos clínicos e/ou cirúrgicos realizados. O conhecimento destes dados facilitam o raciocínio diagnóstico.

INTERROGATÓRIO SOBRE OS DIVERSOS APARELHOS: É de real importância porque muitas vezes uma queixa que a paciente pensava ser de origem ginecológica, pode ter, na realidade, outra origem, tal como o trato intestinal ou, ainda, o aparelho urinário. Começa-se o interrogatório pelo **segmento cefálico**, questionando sobre cefaléias, acuidade visual, auditiva, olfativa e gustativa. Questiona-se, também, a presença de nódulos cervicais e tireoidianos, pois alterações nesta glândula podem ter repercussões tanto sobre a função ovariana quanto sobre a gravidez. Referências ao **aparelho respiratório** devem ser bem

esclarecidas. Assim o passado de doença pulmonar tal como tuberculose, bronquite crônica e surtos de eczema podem ser a causa de incontinência urinária de esforço, pelo fato de provocarem tosse crônica. As alterações **cardiovasculares** devem ser meticolosamente anotadas, principalmente em pacientes jovens, no período reprodutivo e desejosas de gravidez, visto a sobrecarga que a gravidez acarreta ao sistema circulatório. Da mesma forma, o **aparelho digestivo** merece atenção especial, visto que muitas vezes algumas alterações digestivas podem ser confundidas com queixa ginecológica, tais como a diverticulite ou a apendicite, pela semelhança das manifestações clínicas. Queixas do **aparelho urinário** são, frequentemente, motivo de consulta ao ginecologista. Entre as mais freqüentes encontram-se as cistites e as litíases renais. As **mamas**, a nosso ver, merece consideração especial. A dor, se relatada, deve ser bem caracterizada quanto à intensidade, ritmo, característica e local. Da mesma forma, a queixa de nódulo implica em determinar o número, local, tempo de aparecimento, consistência, mobilidade, crescimento rápido ou não, presença de nódulos axilares e regularidade de sua superfície. Interrogar sobre a possibilidade de saída de secreção pelo mamilo e, se presente, caracterizar coloração, quantidade, saída espontânea, se é uni ou bilateral, se por um ou mais ductos.

ANTECEDENTES FAMILIARES: Sabe-se que algumas ginecopatias tendem a se repetir entre membros de uma mesma família como, por exemplo, os leiomiomas. Doenças como diabetes, hipertensão, câncer, alergias e doenças infecto-contagiosas devem ser, rigorosamente, anotadas.

ANTECEDENTES PESSOAIS: O passado de doenças contagiosas da infância deve ser esclarecido, pois doenças como rubéola, toxoplasmose, sarampo, caxumba e outras assumem importância capital, durante o período reprodutivo da mulher. A história de infecção urinária de repetição nos fornece subsídio para a hipótese de má formação do aparelho renal. O passado de doença sexualmente transmitida deve ser investigado e esclarecido, pois pode ser causa de infertilidade.

HÁBITOS: investigar tabagismo e se presente, questionar número de cigarros fumados por dia. Igualmente, o hábito de etilismo deve ser determinado. Fundamental buscar informações sobre utilização de drogas ilícitas, por via inalatória ou venosa.

OPERAÇÕES: esclarecer quantas e quais cirurgias foram feitas, as datas em que elas foram realizadas, as razões das indicações cirúrgicas e os resultados anátomo-patológicos das peças cirúrgicas. Os **tipos de anestésias** utilizadas e a duração das mesmas, também, deve ser anotado. Se durante alguma das cirurgias realizadas houve necessidade de **transfusão sanguínea**, devido à possibilidade de isoimunização materna e risco de viroses emergentes, todas situações de extrema gravidade no período reprodutivo da mulher. A **alergia** a algum tipo de medicamento deve ser anotada com destaque. Terminada esta parte da anamnese, passamos ao interrogatório dos:

ANTECEDENTES GINECOLÓGICOS: O interrogatório deve começar pela idade da **menarca** (primeiro episódio menstrual da vida da mulher). Espera-se que este fato ocorra entre os 11 e 13 anos da vida da mulher, porém desvios para menos (10 anos) ou para mais (16 anos) podem ser normais. Se a menarca ocorre antes dos 10 anos de vida, este fato deve ser investigado. Da mesma forma, se não ocorre até aos 16 anos, também merece investigação. A **data da última menstruação** tem importância e deve ser anotada com destaque, principalmente se a paciente se encontrar no menacme. Se a paciente for idosa, indagar a data da **menopausa** (última menstruação, encerrando o período de menacme). Normalmente, a menopausa ocorre entre os 48 e 52 anos de vida. O **intervalo** entre as menstruações deve ser, em média, de 28 dias, porém variações de 26 a 32 dias podem ser normais. A **duração** do fluxo menstrual é de 4 a 5 dias. Pequenas variações (3 a 8 dias) podem ocorrer e, também, são consideradas normais. A **quantidade** de sangue perdido deve oscilar entre 25 e 100 ml. Vale ressaltar que mulheres que sangram por mais tempo (8 dias) podem perder maior volume (até 200 ml). A **cor** deve ser vermelho escuro, **fluido**, não formando coágulos. A menstruação pode ser acompanhada de:

Sintomas pré-menstruais e menstruais: Alguns sintomas pré-menstruais podem estar presentes, tais como: **ingurgitamento mamário**, que é bastante freqüente; a **mastalgia**, que normalmente acompanha o ingurgitamento mamário, deve ser bem esclarecida quanto à época de aparecimento, período do ciclo menstrual em que inicia, característica da dor, manobras ou medicamentos que a aliviam; a **distensão abdominal**, que a maioria das mulheres apresenta, pode ser explicada pelo edema das vísceras pélvicas, que ocorre neste período; a **dor do meio**, mais rara, ocorre

quando a rotura do folículo ovulatório se acompanha de sangramento, o que provoca irritação peritoneal. A **algomenorreia**, que é a menstruação acompanhada de dor, é sintoma menstrual comum e causa freqüente de consulta ao ginecologista. Por este motivo, deve ser bem caracterizada quanto ao tipo, se em cólica, em peso ou contínua, quanto à intensidade, se é leve, moderada ou forte e quanto ao período de aparecimento, se pré-menstrual, menstrual ou pós-menstrual. Também, deve ser anotado se houve modificações do ciclo e de que tipo foram. Após o interrogatório dos antecedentes ginecológicos, devemos questionar os: **Antecedentes Sexuais:** Neste tópico, são abordados problemas íntimos da paciente e o médico deve ter uma postura neutra e serena ao lidar com possíveis desajustes conjugais. Se há atividade sexual, deve-se anotar o **ritmo**, se freqüente ou esporádico, se a **libido** está presente e normal, se ocorre **orgasmo** nas relações, se há **dispareunia** (dor às relações), se há **sinusorragia** (sangramento às relações), e **práticas sexuais** variadas, tais como sexo anal e oral. É importante anotar o **método anticoncepcional** utilizado, pois pode ser fonte de ansiedade para a paciente, pelo risco de falhas que apresentam. Como exemplo, o coito interrompido. É importante nesta fase da anamnese, ouvir com naturalidade o relato da paciente, a fim de não constrangê-la, quebrando desta forma a relação de confiança mútua. Em seqüência, interrogamos sobre a presença de **corrimento vaginal**, caracterizando o **tempo de duração**, a **quantidade**, a **coloração**, o **odor**, possíveis **variações com o ciclo menstrual**, tipo de **tratamento utilizado** e o **resultado** do mesmo. Questiona-se, ainda, a realização de **cauterização**, quando e quantas vezes elas ocorreram. **Alterações vulvares**, como **prurido**, **tumores** ou outras como **fístulas** e **prolapsos** devem ser investigados. Encerrando a anamnese, devemos questionar sobre os **Antecedentes Obstétricos** da paciente. Assim, pergunta-se sobre o **número de gestações**, duração de cada gravidez, **tipos de partos**, se normais ou operatórios (fórceps ou cesariana), **vitalidade** do recém-nascido, **peso** dos filhos ao nascer, **número de abortos**, se seguidos ou não de curetagem, **evolução do puerpério**, **amamentação** e por quanto tempo ela se deu. Se houve decesso fetal, anotar a causa da **morte do feto**.

1.2. Exame físico

Terminada a anamnese, procede-se o exame físico da paciente.

EXAME FÍSICO GERAL E ESPECIAL: Deve-se iniciar pelo exame físico geral, onde são anotados os dados referentes à **pressão arterial, pulso, temperatura, estatura e peso**. Outros dados do exame físico geral, também, devem ser anotados. Em seguida, passa-se ao exame físico especial quando se examina a **cabeça** e o **pescoço**, o **aparelho respiratório**, o **aparelho urinário**, o **aparelho cardiovascular** e, **em especial**, o **abdome**, onde deve ser observado e descrito quanto à sua **forma, tensão, presença de estrias, cicatrizes, pigmentação e presença de ascite**. Da mesma forma, deve ser feita a **ausculta e a palpação** criteriosa de toda sua extensão, tendo em mente que algumas ginecopatias podem ter, como sintoma inicial, alterações abdominais.

EXAME FÍSICO GINECOLÓGICO: O exame ginecológico engloba o exame das **mamas**, o exame da **vulva**, da **vagina**, do **útero** e dos **anexos uterinos**. Inicia-se pelo exame das mamas que deve ser sistemática e rotineiramente realizado em todas as pacientes, independente da queixa que a trouxe à consulta médica. O **exame das mamas** divide-se em três etapas, quais sejam: **inspeção estática, inspeção dinâmica e palpação**. **Inspeção estática:** com a paciente ereta ou sentada e com os membros superiores dispostos, naturalmente, ao longo do tronco, observamos as mamas quanto ao tamanho, regularidade de contornos, forma, simetria, abaulamento e retrações, pigmentação areolar, morfologia da papila e circulação venosa. **Inspeção dinâmica:** Em um primeiro tempo desta fase do exame, pede-se à paciente que eleve os membros superiores, lentamente, ao longo do segmento cefálico e, desta forma, observa-se as mamas quanto aos itens anteriores. Em seguida, pede-se à paciente que estenda os membros para frente e incline o tronco de modo que as mamas fiquem pêndulas, perdendo todo o apoio da musculatura peitoral, quando, novamente, observa-se as mamas quanto aos itens citados, anteriormente. No terceiro tempo desta fase, pede-se que a paciente apoie as mãos e pressione as asas do ilíaco, bilateralmente. O objetivo destas manobras é realçar as possíveis retrações e abaulamentos e verificar o comprometimento dos planos musculares, cutâneo e do gradil costal. Os abaulamentos podem ser decorrentes de processos benignos e malignos enquanto as retrações quase sempre são decorrentes de processos malignos. A pigmentação areolar castanho-escura indica estimulação estrogênica prévia, como na gravidez. **Palpação:** É realizada em duas etapas. Ainda com a

paciente sentada, faz-se a palpação das cadeias linfáticas cervicais, supra e infra-claviculares e axilares. A palpação das cadeias axilares deve ser feita da seguinte forma: a mão direita do examinador palpa a região axilar esquerda da paciente, estando esta com o membro superior homolateral à axila palpada apoiado no braço esquerdo do examinador, deixando desta forma a musculatura peitoral relaxada, facilitando o exame. Para a axila oposta, o examinador utiliza a mão esquerda para a palpação e o braço direito para o apoio do membro superior da paciente. Na etapa seguinte, com a paciente deitada em decúbito dorsal, coloca-se um coxim sob a região a ser palpada e pede-se que a mão correspondente ao lado a ser palpado seja colocada sob a cabeça quando, então, o examinador faz a palpação dos diversos quadrantes da mama, utilizando-se os dedos e as palmas das mãos. Termina-se o exame mamário, fazendo a expressão de toda a glândula, desde a sua base até ao mamilo. Estas manobras devem ser feitas sempre de modo suave, porém com firmeza. Qualquer alteração encontrada, tais como nódulos, espessamentos ou saída de secreção à expressão, deve ser minuciosamente descrita e anotada.

EXAME DA VULVA: Na vulva deve-se examinar o monte de Vênus superiormente, grandes e pequenos lábios lateralmente, o vestibulo vulvar, o clitóris, o meato uretral externo, as glândulas de Bartholin, a fúrcula vaginal, o hímen e o períneo, posteriormente. O **monte de Vênus** é formado por coxim gorduroso cuja pele é recoberta por pêlos, glândulas sudoríparas e sebáceas. É zona erógena e a distribuição pilosa deve ser triangular de base, voltada superiormente. Os pêlos encontrados na face ântero-lateral dos grandes lábios são curtos, grossos e encaracolados. Diante da queixa de prurido, deve-se afastar lesão dermatológica. Os **grandes lábios** atingem seu desenvolvimento, após a puberdade e tendem à atrofia, após a menopausa. São homólogos do escroto e, analogamente, podem ser estimulados pelos androgênios. Fazem a proteção da parte mediana da vulva e são sede freqüente de lesões infecciosas (granuloma, herpes, condilomas e outros) ou transformações malignas. Os **pequenos lábios** são recobertos por pele pigmentada e glândulas sudoríparas. Superiormente, formam o prepúcio clitoridiano e, inferiormente, dissimulam-se nos grandes lábios. São estrogênios-dependentes e ricamente vascularizados. Durante a excitação sexual, aumentam de tamanho (congestão vascular) e podem variar em cor, tornando-se vermelho vivo ou vinhoso. Também,

podem ser sede de lesões infecciosas ou transformações malignas. O **vestíbulo vulvar** é o espaço triangular limitado, anteriormente, pelo clitóris, lateralmente, pelos pequenos lábios (ninfas) e posteriormente pela fúrcula. Nele, observa-se os orifícios da uretra, da vagina e dos canais das glândulas de Skene. O **clitóris** mede cerca de 1 cm e é a porção mais erógena do trato genital feminino. Durante a excitação, sofre fenômeno de ereção, aumentando de tamanho e consistência. O **meato uretral** externo situa-se abaixo do clitóris e pode apresentar, ocasionalmente, carúnculas uretral, que pode ser devido a processo granulomatoso ou angiomatoso. As **glândulas de Bartholin** situam-se às 4 e 8 horas no coxim adiposo dos grandes lábios. Em geral, não são palpáveis e os óstios de seus ductos, raramente, visíveis. Podem ser sede de cistos ou abscessos. A **fúrcula vaginal** resulta da fusão dos grandes lábios na região mediana posterior. É o local onde, habitualmente, se encontra corrimento quando se realiza o exame ginecológico. Delimita anteriormente a fosseta navicular. O **períneo** é a região entre a fúrcula vulvar e o ânus. É a base de uma cunha fibro-muscular com, aproximadamente, 4 cm de extensão. Pode ser sede de roturas que são classificadas em 3 graus: I) quando acomete apenas a mucosa; II) quando acomete os planos musculares porém preservando o músculo esfíncteriano; III) quando a rotura atinge o esfíncter anal externo. O hímen separa o vestíbulo vulvar da vagina, sendo uma estrutura fibrosa que se rompe quando da primeira relação sexual, formando os restos himenais. Após parto normal, os restos himenais são, amplamente, separados e formam as **carúnculas mirtiformes** ou **himenais** (Figura 1). Ocasionalmente, pode existir hímen **elástico (complacente)** que não se rompe às relações. Durante a fase de inspeção vulvar, pede-se que a paciente faça manobra de esforço (prensa abdominal) com o objetivo de se observar qualquer alteração anatômica, envolvendo bexiga (cistocele), reto (retocele) e útero (prolapso uterino).

EXAME DOS GENTAIS INTERNOS: Começa-se o exame dos genitais internos pelo exame da vagina. Para o exame da vagina, utiliza-se espéculo bivalvar, e observa-se as paredes vaginais quanto à sua coloração que deve ser rósea, quanto à sua rugosidade, que é normal durante o menacme, quanto ao seu trofismo, quanto ao seu comprimento e elasticidade, os fundos de sacos laterais, anteriores e posteriores e a presença de secreção ou corrimento. Se este estiver presente, verificar quantidade, cor, odor, se fluido ou não, presença de bôlhas e sinais inflamatórios associados. Lembrar que o epitélio endocervical produz muco hialino fisiológico que pode ser confundido com corrimento infeccioso pelas pacientes. Observa-se na sequência o **colo uterino** quanto à **coloração, forma, volume e forma do orifício externo (OE)** que deve ser puntiforme nas nulíparas e em fenda transversa nas múltiparas, presença de muco no orifício, características deste muco, situação do colo quanto ao eixo vaginal, presença de ectopia (crescimento do epitélio glândular endocervical, além do OE). Após este tempo do exame, fazemos o **toque** bidigital bimanual. O toque é feito, após calçar luva de borracha de tamanho apropriado, e lubrificá-la com vaselina. Os dois dedos que tocam devem estar em extensão, e o quarto e quinto dedo devem estar fletidos sobre os metacarpos

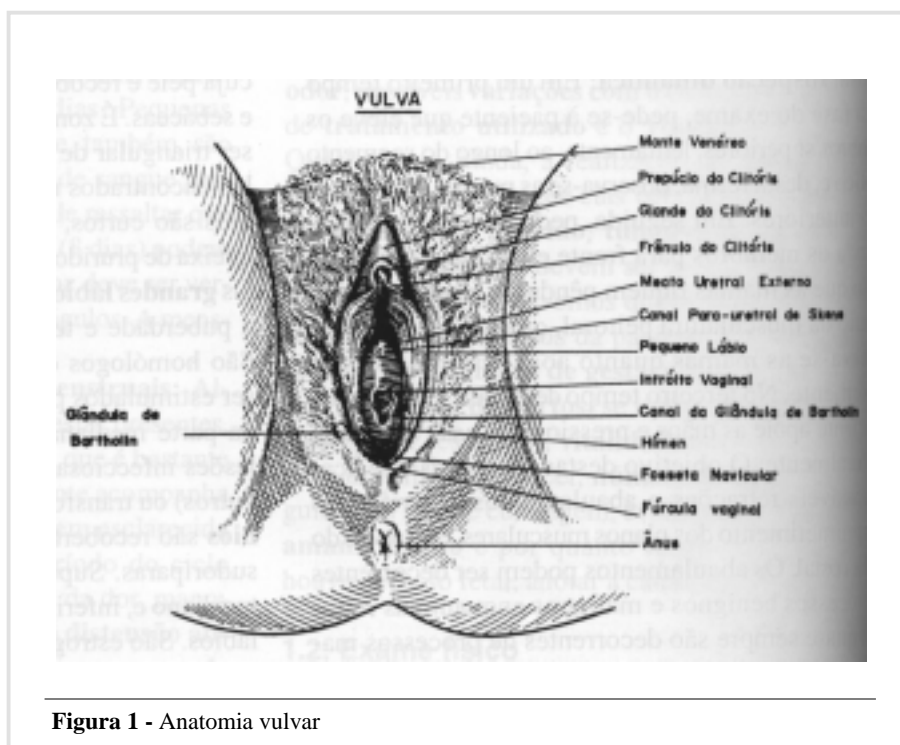


Figura 1 - Anatomia vulvar

e o polegar em adução de 90°. A introdução dos dedos far-se-á após afastamento dos lábios genitais, deprimindo-se a fúrcula com o bordo cubital dos mesmos, até que se alcance a cavidade vaginal. Explora-se o tônus muscular perineal e, em seguida, as paredes da vagina. Superiormente, faz-se a exploração da bexiga; posteriormente, do reto; lateralmente, das paredes pélvicas. Em seguida, palpa-se os fundos de saco anterior e posterior, à procura de possíveis massas. Após, passa-se à palpação do colo do útero, levando em consideração: **a situação**, que deve ser ao nível das espinhas ciáticas; a direção, sendo que, normalmente, o colo forma ângulo aberto com a vagina, o que permite inferir que o corpo esteja em anteversão; **a forma** que, normalmente, é cilíndrica; **o comprimento**, que é variável de acordo com a fase da vida da mulher; **a consistência** é elástica, lembrando a cartilagem nasal; **a superfície** é lisa, regular e o contorno deve estar preservado. Na seqüência faz-se o exame do **corpo uterino**, através de toque bimanual abdomino-vaginal. Identifica-se o corpo do útero e avalia-se os seguintes parâmetros: a **situação** que deve ser, na mulher adulta, no centro da linha sacro-pubiana ocupando sempre a pequena bacia. Na gravidez e em situações patológicas, pode se encontrar fora dela. A **situação** deve ser mediana e desvios laterais podem ter causa patológicas, como massas ou retrações. A **orientação** pode ser anterior (ante-versão) ou posterior (retro-versão). Pode, ainda, apresentar curvatura sobre seu próprio eixo, sendo denominado ante-verso-fletido se anterior, e retro-verso-fletido se posterior. A **forma** deve ser piriforme de base voltada para cima. A gravidez e processos patológicos podem modificar este parâmetro. O **volume** é variável, entre 30 e 90 cc, e o comprimento deve alcançar cerca de 7 cm na vida adulta. O aumento do número de gestações provoca aumento do volume uterino. A consistência deve ser firme e o seu amolecimento deve levantar a hipótese de gravidez, enquanto o endurecimento, a hipótese de leiomiomas. A **superfície** deve ser lisa e apresentar contornos preservados. A **sensibilidade** é normalmente diminuída, e o toque bimanual não deve provocar dor. Quando a dor estiver associada, pensar em processos inflamatório ou degenerativos. Após palpação do útero, passa-se à palpação dos **anexos** onde procura-se palpar **ovários** e **trompas uterinas**. Os ovários normais podem ser palpáveis com alguma facilidade na

dependência do peso da paciente (difícil em obesas). Qualquer aumento de volume deve ser investigado. Já as trompas uterinas não são, normalmente, palpáveis e, se o forem, provavelmente trata-se de processo patológico. O **toque retal** deve ser feito e, principalmente em determinadas situações, como nos casos de câncer do colo do útero.

1.3. Exames Laboratoriais

Dosagens de hormônios plasmáticos, como estradiol, progesterona, hormônio folículo estimulante, hormônio luteotrófico e outros, podem auxiliar no diagnóstico de algum distúrbio do eixo hipotálamo-hipófise-gonadal. O hemograma e sorologias (HIV, VDRL, rubéola, Machado-Guerreiro, toxoplasmose e outras) auxiliam na investigação de infecções, seja no passado ou no presente. A radiologia presta grande auxílio, seja através da mamografia, ou de outras técnicas, como os exames simples ou contrastados. A ultra-sonografia tem ampla aplicação, seja para exame de órgãos pélvicos ou das mamas. Os exames de urina e de fezes são necessários e, por vezes, a cultura destes materiais também se faz necessária. A citologia vaginal e a colposcopia são realizadas, rotineiramente, durante o exame especular. A citologia tem função variada, sendo utilizada para diagnóstico de infecções vaginais, alterações hormonais e, principalmente, na prevenção e diagnóstico precoce de lesões malignas do trato genital. Neste sentido, associa-se o uso da colposcopia, que possibilita a biópsia dirigida, e confere ao exame ginecológico uma maior efetividade.

EXAME A FRESCO: O esfregaço vaginal pode ser analisado de diferentes maneiras. O exame a fresco permite diagnóstico rápido e barato às pacientes. Tem indicação na suspeita de colpíte infecciosa ou na presença de corrimento genital (CG). O CG é queixa frequente das pacientes e pode representar o motivo principal da consulta, em até 30%, em clínicas particulares e, em cerca de 40%, nos ambulatorios públicos. Tem importância, pois pode ser o sintoma inicial de patologias graves e por adquirir grande implicação social como algia pélvica, esterilidade, prenhez ectópica, doença inflamatória pélvica, “sepsis” e morte.

CONTEÚDO VAGINAL: Os órgãos genitais da mulher são derivados dos ductos de Müller, são ocos e se

comunicam com o meio externo, através da vulva. São secretores e seus epitélios de revestimento descamam, periodicamente. O sentido do fluxo determina que esta secreção se exteriorize, passando despercebida pela mulher. A cavidade vaginal e seu conteúdo formam um ecossistema em equilíbrio dinâmico, com características próprias, mutáveis ao longo da vida da mulher. O conteúdo vaginal tem pequeno volume (1,5 a 2,0 g) e tende a se acumular nos fôrnices vaginais. Pode ser incolor, de aspecto mucoso, ou brancacento, como leite diluído ou pastoso. Caracteriza-se por não apresentar odor e não sujar ou manchar a roupa íntima. Constitui-se, principalmente, de muco, produzido pelas trompas, corpo e cervix uterino, de transudato das paredes vaginais, de células descamadas do epitélio vaginal e cervical, das secreções das glândulas vestibulares e de bactérias e produtos de seu metabolismo. A vagina no período fetal é estéril e sua colonização por flora característica é espontânea. É a oferta de substrato hormônio-dependente o fator determinante do tipo de flora vaginal existente em determinado momento da vida da mulher. O principal substrato é o glicogênio que é degradado pelas enzimas celulares até hexoses. A flora vaginal é constituída por bactérias facultativas e anaeróbias, na proporção de 10:1, em relação às bactérias aeróbias. Predominam os *Lactobacillus sp.* descritos por DÖDERLEIN em 1892. Estes bacilos produzem ácido láctico, a partir das hexoses, que é o responsável pela manutenção do pH vaginal entre 3.8 e 4.5. A acidez vaginal é a principal responsável pelo equilíbrio, entre as diferentes espécies bacterianas constituintes da flora vaginal considerada normal (Tabela I). Em períodos de atrofia epitelial vaginal, há diminuição acentuada dos bacilos de DÖDERLEIN e em elevação do pH, tornando mais fácil o estabelecimento de alguma infecção. Outras situações podem elevar o pH vaginal como a presença de ectrópio, lacerações cervicais, DIU, pólipos endocervicais, menstruações, coito e duchas vaginais (“lavagens”).

CONCEITO DE CORRIMENTO VAGINAL: É a ocorrência de secreção e/ou sensação de umidade percebida na região genital externa, em outras circunstâncias que não as fisiológicas. Frequentemente o fluxo tem características organolépticas diferentes, podendo manchar a roupa e podem ter odor desagradável. Ao

exame, a secreção pode ser visível no intróito vaginal. Queixas vulvares podem estar associadas, como prurido ou dispareunia.

ETIOLOGIA DO CORRIMENTO GENITAL: A infecção é a causa mais freqüente do corrimento vaginal. Pode ser em decorrência de agente único ou mistos. As mais comuns são as causadas por bactérias (*Gardnerella vaginalis*, *Chlamydia trachomatis*, *Neisseria gonorrhoeae*), por fungos (*Candida sp.*), por protozoários (*Trichomonas vaginalis*) e por vírus (*Herpes simplex* e *Papillomavirus humano*).

DIAGNÓSTICO: Como visto anteriormente, a anamnese bem elaborada, o exame físico bem feito e os exames complementares fazem o diagnóstico em quase a totalidade dos casos. Entre os exames complementares, o **exame a fresco** é de grande auxílio, por ser rápido, ter baixo custo, simples e ser realizado no momento do exame físico. Serve ainda para orientar terapêutica até que exames mais sofisticados fiquem prontos. Dentre os exames a fresco temos: **medida do pH vaginal:** utiliza-se uma tira de papel de nitrozima ou de tornassol que é colocado com uma pinça de Cherron em contato com o conteúdo vaginal e após, é comparado com os parâmetros de referência; **teste da amina:** é, também, chamado de “teste do cheiro” ou

Tabela I - Composição e distribuição da microflora vaginal (aeróbica e facultativa, em mulheres assintomáticas)

Bactéria	% de Culturas Positivas
<i>Lactobacillus sp.</i>	49 a 96
<i>Difteróides</i>	13 a 44
<i>Staphylococcus epidermidis</i>	41 a 67
<i>Staphylococcus aureus</i>	01 a 07
<i>Streptococcus alfa-hemolíticos</i>	16 a 20
<i>Streptococcus beta hemolíticos</i>	08 a 26
<i>Streptococcus não hemolíticos</i>	14 a 26
<i>Streptococcus do grupo D</i>	15 a 40
<i>Escherichia coli</i>	13 a 20

ainda de “whiff test” e consiste em misturar 1 gota do conteúdo vaginal com 1 ou 2 gotas de solução aquosa de KOH a 10%. A liberação de amins voláteis (putrescina e cadaverina), quando presentes, faz exalar odor de peixe morto e indicam exacerbação da flora anaeróbica; **lâmina a fresco** é um exame microscópico direto quando analisamos 1 gota do conteúdo vaginal que é colocada em uma lâmina e adiciona-se solução aquosa de KOH a 10%, quando a suspeita for de infecção por *Cândida sp.* Cobre-se com lamínula e leva-se ao microscópio óptico comum, onde se observa os esporos e micélios do fungo. Quando a suspeita é de protozoários, repete-se o mesmo procedimento, porém utilizando-se não de KOH, mas de soro fisiológico a 0,9%. Ao microscópio pode-se ver *Trichomonas vaginalis* movimentando-se pela lâmina. O número de leucócitos presente no esfregaço nos dá a idéia da intensidade da reação inflamatória presente. Pode-se ainda, indiretamente, suspeitar-se da infecção por *Gardnerella vaginalis*, quando se observa no material embebido com soro fisiológico a presença de “células guia”, que representa o acúmulo de bactérias sobre uma célula descamada do epitélio vaginal (Figura 2).

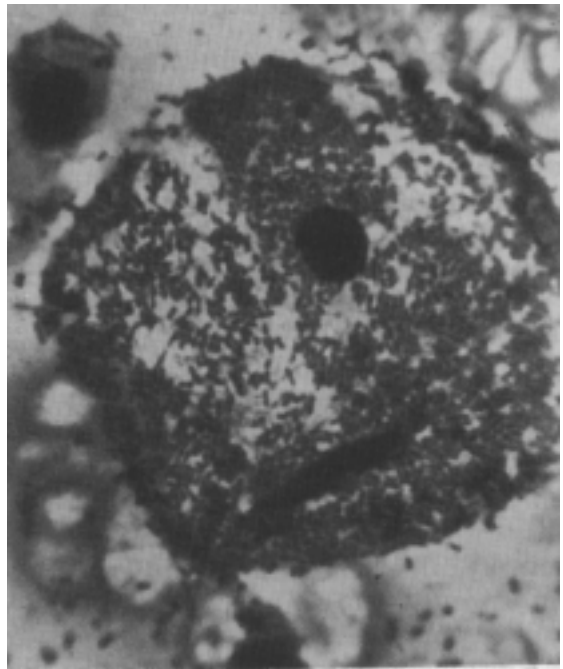


Figura 2 - “Célula Guia. Esfregaço vaginal com célula coberta por bactérias

CARRARA HH A; DUARTE G & PHILBERT PMP. Gynecologic semiology. **Medicina, Ribeirão Preto**, 29: 80-87, jan/mar. 1996.

ABSTRACT: This paper is aimed at students who are initiating Gynecologic practice. As a guide it does not intend to be complete. Different approaches from the ones here presented may be observed in classrooms, although the main content shall be preserved. Consulting the mentioned books certainly will expand the information obtained.

UNITERMS: Gynecology. Medical History Talking. Physical Examination.

BIBLIOGRAFIA CONSULTADA

- 1 - HALBE HW. Tratado de ginecologia 2º ed. Roca, São Paulo, 2 v, 1995.
- 2 - KISTNER RM. Ginecologia: Princípios e prática, 4ª ed. Tradução de André Luis Guerreiro et al. Manole, São Paulo, 754 p, 1989.

- 3 - MEDINA J; SALVATORE CA & BASTOS AB. Propedêutica ginecológica. 3ª ed. Manole, São Paulo, 524 p, 1977.

Recebido para publicação em 04/03/96

Aprovado para publicação em 14/03/96