

# SEMIOLOGIA ORTOPÉDICA

## ORTHOPEDIC SEMIOLOGY

José B. Volpon

Docente do Departamento de Cirurgia, Ortopedia e Traumatologia da Faculdade de Medicina de Ribeirão Preto -USP  
CORRESPONDÊNCIA: Departamento de Cirurgia, Ortopedia e Traumatologia da Faculdade de Medicina de Ribeirão Preto - Campus Univer-  
sitário - Ribeirão Preto - SP - CEP: 14048-900 - Fone-Fax: (016) 633.0336 - E-Mail: jbvlpn@uhura.fmrp.usp.br.

VOLPON JB. Semiologia ortopédica. **Medicina, Ribeirão Preto, 29:** 67-79, jan./mar. 1996

**RESUMO:** Os fundamentos da semiologia ortopédica são apresentados, divididos em: inspeção geral, exame da marcha e dos segmentos do sistema músculo-esquelético: coluna vertebral, ombros, cotovelos, mãos, quadris, joelhos e pés.

**UNITERMOS:** Ortopedia. Marcha. Sistema Músculo-Esquelético Exame Físico.

A semiologia ortopédica engloba todos os passos técnicos comuns à semiologia de outros aparelhos e adiciona a avaliação da movimentação articular, força muscular e alguns testes específicos. O exame deve ser metódico e realizado sempre na mesma seqüência.

Preferencialmente, o indivíduo deve ser examinado com o mínimo possível de roupa, principalmente quando as queixas incluem áreas, normalmente, cobertas. O pudor e o recato do paciente devem ser respeitados. Com crianças obtém-se melhor colaboração se a roupa for sendo retirada aos poucos, à medida que as regiões vão sendo examinadas.

A amplitude de movimentação articular é dada em graus, com algumas exceções, considerando-se o ponto “zero” aquele da posição anatômica. Na avaliação da mobilidade de uma articulação solicita-se, primeiramente, que o paciente realize algum movimento ativo para depois se pesquisar os movimentos passivos. Assim, o médico tem uma idéia das limitações e

do paciente e conduzirá seu exame mais adequadamente. A movimentação ativa incorpora na avaliação a força muscular, enquanto que a movimentação passiva estuda a excursão articular. Quando alguns testes ou manobras forem realizados eles devem ser feitos primeiramente no lado normal, menos afetado ou menos doloroso.

Apresentaremos, a seguir, apenas tópicos do exame ortopédico e alguns testes especiais. O restante deverá ser buscado em textos especializados. Um bom atlas de anatomia é indispensável.

## 1. INSPEÇÃO GERAL

Na inspeção geral, o paciente deve ser examinado de frente, de costas e de ambos os lados. Atenta-se para a postura, simetria corpórea, atitudes e capacidade de movimentação. Deve-se tomar distância suficiente para se ter visão global do indivíduo.

Quando a pessoa se coloca **de costas**, atenta-se para o aspecto do tronco que deve estar equilibrado na posição vertical. Um fio de prumo, colocado na proeminência occipital externa, deve projetar-se sobre a coluna e o sulco interglúteo. Quando o tronco encontra-se inclinado, para um dos lados, ocorre assimetria do **ângulo tóraco-braquial** (ângulo formado pela lateral do tronco e face interna do braço) de um dos lados em relação ao outro. Causas mais frequentes de inclinação do tronco são escoliose, encurtamento de membros inferiores e atitudes antálgicas (Figura 1).

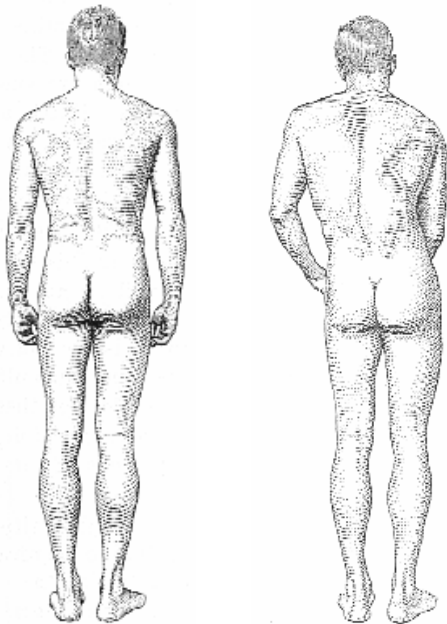


Figura 1 - Vista posterior de um indivíduo normal (a) em que se observa a simetria da postura. À direita (b) a simetria foi perdida, em virtude de uma contratura antálgica por uma lombalgia.

Os ombros devem ser simétricos e estar à mesma altura, ficando a cabeça implantada, centralmente, na cintura escapular.

Ombros desnivelados podem indicar escoliose ou patologias da escápula. Alguns tipos de trabalho ou esporte que solicitam fisicamente mais um dos membros superiores podem provocar hipertrofia de um dos lados. Por outro lado, processos crônicos de dor nos ombros ou no restante dos membros superiores levam à atrofia de um dos lados da cintura escapular. Em seguida, comparam-se as massas musculares para-

vertebrais bem como o alinhamento da coluna vertebral pelo perfilamento dos processos espinhosos vertebrais, à procura de curvaturas que possam indicar escoliose.

Uma ou ambas escápulas elevadas diagnosticam doença de Sprengel (escápula alta congênita).

Estima-se o alinhamento da pelve pela posição das cristas ilíacas que devem estar à mesma altura. Desnívelamento pélvico pode indicar escoliose lombar, encurtamento de membros inferiores, atitudes antálgicas ou atitudes viciosas provocadas por patologias do quadril, joelho ou pé.

Os membros inferiores são examinados quanto à forma e massa muscular. São pontos de referência semiológicos as pregas infraglúteas e as pregas poplíteas que devem ser simétricas e estar à mesma altura.

Ao **exame de frente** busca-se investigar os mesmos aspectos descritos para o exame da região posterior. São pontos adicionais de observação a região peitoral, o posicionamento da cicatriz umbilical, o nivelamento das espinhas ilíacas ântero-superiores, a altura dos joelhos, a orientação da patela e o posicionamento, forma e apoio dos pés. Não são raras as hipoplasias ou agenesias do músculo peitoral maior. O termo *pectus carinatum* denomina uma saliência exagerada do esterno ao nível da junção com o manúbrio e *pectus excavatum*, uma reentrância na mesma localização. Aproveita-se, também, para inspecionar o segmento cefálico. Observe se há rotação ou inclinação anômalas da cabeça, bem como se a face é simétrica. Neste momento, pode-se diagnosticar um torcicolo congênito ou espasmódico.

O **exame pelas laterais** verifica, principalmente, as curvaturas da coluna, o alinhamento dos membros inferiores e o contorno abdominal, o indivíduo é posicionado de lado e mantém os membros superiores estendidos na posição horizontal. É, com esta manobra, que se detectam as posturas viciosas por aumento da cifose torácica ou lordose lombar (Figura 2). Em seguida, pede-se ao paciente para inclinar-se lentamente e tentar tocar os dedos no assoalho. Verifica-se, com isto, a flexibilidade dos segmentos da coluna (com a inclinação há aumento cifose e retificação da lordose).

Quando ocorrem discrepâncias de comprimento de membros inferiores pode haver atitudes compensatórias. Assim, o paciente pode manter o membro mais longo com o joelho semifletido e conseguindo apoiar igualmente os pés (encurtamento funcional

do membro). Outras vezes, o paciente mantém o membro encurtado com o pé em equino (alongamento funcional do membro). Estas atitudes podem, também, ser provocadas por outras patologias que a seqüência semiológica revelará.

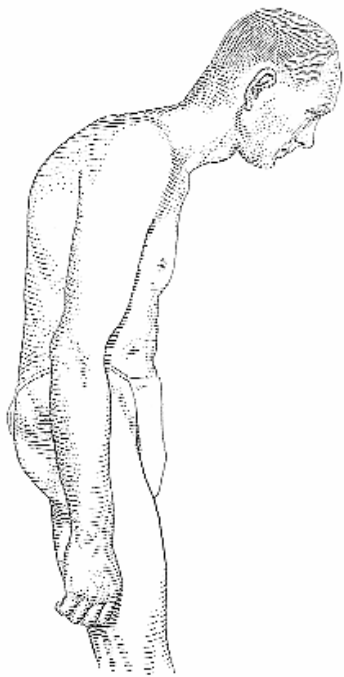


Figura 2 - Aumento da cifose torácica, provocada pela osteoporose senil.

## 2. MARCHA

Marcha é a seqüência dinâmica de eventos que permitem que o indivíduo se desloque, mantendo a posição bípede. É uma atividade complexa, resultante de ações reflexas e voluntárias. A marcha normal é clica, com fases alternando-se com o **apoio e balanço** do membro inferior. A fase de apoio inicia-se com o **toque do calcanhar**, segue-se com o apoio completo do pé, **impulsão** (apoio no antepé) e **desprendimento**. Em seguida, o pé deixa o solo e inicia fase de balanço. Sem o apoio, entra em fase de **aceleração, desaceleração** para, novamente ir ao solo com o toque do calcanhar. Enquanto um pé se apóia, o outro está elevado. Há, associadamente, balanço do tronco, e movimentos pendulares alternados dos membros superiores, também realizando aceleração e desaceleração. O membro superior de um lado acompanha o membro inferior do lado oposto.

Há muitos tipos de marcha alterada. A marcha é **antálgica** quando a fase de **apoio** do lado doloroso está **encurtada** e, geralmente, acompanhada de um esboço de saltitar na tentativa de aliviar o peso. Na marcha por **insuficiência do glúteo médio**, o **tronco inclina-se** exageradamente para o lado do apoio. Quando a insuficiência é bilateral o tronco balança para um lado e para o outro, caracterizando a **marcha anserina**. Esta marcha é típica de muitas miopatias, da luxação congênita do quadril bilateral e da coxa vara bilateral. **Marcha talonante** é quando o toque do calcanhar é feito com **muita intensidade**, produzindo um som típico. Ocorre em neuropatias que afetam a sensibilidade profunda e percepção vibratória. Na **marcha espástica**, o indivíduo anda como se fosse um **robô**, enrijecido e com movimentação grosseira. Na **marcha atetóica**, há exagero de movimentação, com arremesso casual dos membros, tronco e cabeça em várias direções. Na **marcha por insuficiência de quadríceps**, a pessoa coloca a mão no joelho para bloqueá-lo, na fase de apoio. Na **marcha em equino**, o indivíduo apóia apenas a ponta dos pés.

### 2.1. Teste Especial

**Teste de Galeazzi:** Serve para verificar se há diferença de comprimento nos membros inferiores. O indivíduo é colocado em decúbito dorsal, em posição simétrica, com os membros inferiores fletidos de modo a manter os pés juntos. Quando há discrepância de comprimento dos membros os topos dos joelhos ficam em alturas diferentes. Esta discrepância pode ser causada por encurtamento real do membro ou apenas funcional, como acontece na luxação congênita do quadril.

## 3. SEMIOLOGIA SEGMENTAR

### 3.1. Coluna

A coluna divide-se em segmentos **cervical, torácico, lombar e sacral**.

O **segmento cervical** tem curvatura lordótica, isto é, de concavidade anterior e termina em C7, cujo processo espinhoso é o mais saliente da região e serve como reparo anatômico. Patologias degenerativas senis tendem a aumentar a curva lordótica. Por outro lado, processos agudos dolorosos, principalmente, traumáticos podem provocar retificação da curvatura lordótica, por um mecanismo de contração muscular antálgica. Inclinações laterais permanentes da cabeça são mais freqüentemente cansadas por escolioses

cervicais ou por torcicolos, sendo muito importante a palpação dos processos espinhosos e da musculatura para o diagnóstico diferencial.

Coluna cervical curta, acompanhada ou não de restrição de movimentos pode ser causada por fusão congênita de um ou corpos vertebrais (doença de Kippel-Feil).

Os movimentos da coluna cervical são: flexão, extensão, rotação direita, rotação esquerda, inclinação lateral direita e inclinação lateral esquerda. As flexões e extensões ocorrem principalmente no segmento C5-C6. Na flexão completa, o indivíduo deve ser capaz de tocar a região esternal com o queixo, mantendo a boca fechada. Os movimentos de rotação ocorrem mais no segmento atlas-áxis e suas restrições indicam patologia na porção superior da coluna. Na amplitude normal de rotação, o queixo deve quase alinhar-se com o ombro.

A **coluna torácica** tem curvatura cifótica estimada radiologicamente em, no máximo, 40 graus. Processos senis, principalmente osteoporose, levam a aumento progressivo da curvatura (corcunda), provocando acentuação da prega transversal na transição do tórax com o abdômen, anteriormente. Esta cifose tipicamente é de grande raio, isto é, atinge todo o segmento torácico (Figura 2). No adolescente, o aumento progressivo da cifose torácica é diagnóstico de dorso curvo juvenil ou da cifose de Scheuermann. Estas duas condições devem ser prontamente reconhecidas e tratadas, antes do término do crescimento.

Pode ocorrer cifose localizada, percebida semiologicamente pela saliência exagerada de um ou dois processos espinhosos adjacentes, e é devida a defeitos congênitos ou patologias adquiridas Como tumores de corpo vertebral ou processos infecciosos como tuberculose.

A movimentação da coluna torácica é muito restrita, pois as vértebras estão amarradas às costelas e é pouco útil do ponto de vista semiológico. A palpação, tanto dos processos espinhosos, quanto da musculatura paravertebral, é realizada com o paciente em decúbito ventral e busca pontos dolorosos ou contratura muscular.

A **coluna lombar** tem curvatura lordótica que pode estar aumentada ou diminuída. **Aumentos** da lordose podem ser compensatórios de patologias do quadril, sendo **obrigatório** o exame desta articulação, nestas circunstâncias. A transição lombossacral é especialmente importante ao exame visto que nesta localização situam-se mais freqüentemente as varia-

ções anatômicas e os defeitos congênitos que provocam lombalgia. Nichos pilosos nesta região estão relacionados com defeitos de fechamento do arco neural (*spina bifida* oculta etc.). A palpação segue os mesmos princípios da região torácica.

O segmento lombar é o mais móvel e o responsável pela maior parte da mobilidade do tronco. A pesquisa da movimentação é feita com o indivíduo de pé sendo: **flexão, extensão, inclinação lateral direita e esquerda, rotação (torção) direita e esquerda**. Para a pesquisa destas últimas segura-se firmemente a pelve com as duas mãos, e pede-se ao paciente para torcer ou inclinar o tronco para um lado e, depois, para o outro. A flexão é a movimentação mais desenvolvida, sendo pesquisada com o paciente inclinando-se para frente e tentando tocar o assoalho com os dedos, como já referido.

Neste momento, além da amplitude da flexão, as regiões torácica e lombar devem ser examinadas atentamente para a presença de escoliose. Com o indivíduo mantendo a inclinação do tronco, o médico aproxima-se e examina a região dorsal e lombar à procura de desvios e verificando se há assimetria nas regiões paravertebrais. A saliência maior de uma das escápulas e/ou saliência localizada em uma região paravertebral (**giba**) indicam escoliose (Figura 3). Esta é a manobra mais acurada para o diagnóstico de tal patologia, pois a inclinação do tronco acentua tanto a curvatura escoliática, como a gibosidade.

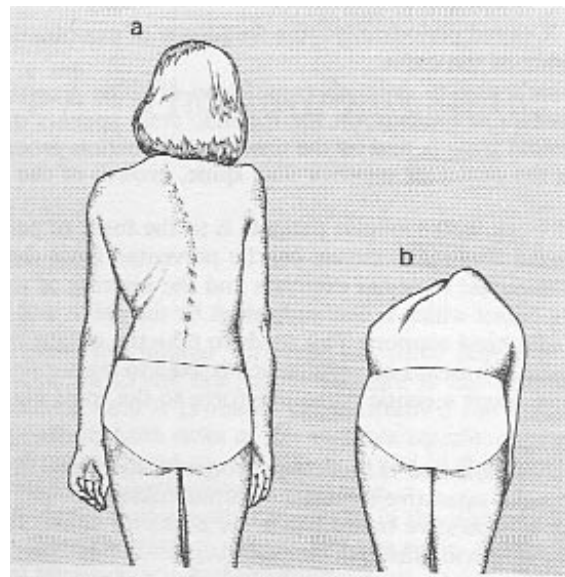


Figura 3 - Manobra de inclinação do tronco ou de Adams para visualizar melhor a assimetria provocada por uma escoliose. Quando o paciente se inclina ocorre saliência de um dos lados (giba).

As curvaturas da coluna em um mesmo plano são associadas, isto é, uma influencia a outra. Por exemplo, aumento da cifose provoca aumento compensatório das lordoses cervical e lombar. Uma curva escoliótica (curva primária) provoca outra curva em sentido contrário (curva secundária), em regiões adjacentes.

### 3.1.1 Testes especiais

**Teste de Lasègue:** é usado para pesquisa de neurite do ciático nas lombociatalgias, muito comuns nas hérnias de disco. O paciente é colocado comodamente deitado e relaxado. Testa-se, primeiramente, o lado assintomático ou menos sintomático e, depois o lado afetado. Com uma mão apoiando o calcanhar, eleva-se, **vagarosamente**, o membro inferior até mais ou menos 40 graus. Quando há neurite esta manobra reproduz a dor do paciente, ou seja, dor originária da **região lombar** ou **glútea irradiando-se** para o membro inferior no **território do nervo ciático**, muitas vezes acompanhada de parestesia. Se houver muita dor a manobra deve ser interrompida antes do seu final e terá maior valor semiológico. Além dos 40 graus, a manobra deixa de ter especificidade e começa a existir movimentação da pelve associada à flexão do quadril, surgindo dor originária de outras estruturas. O sinal de Lasègue só é considerado positivo se reproduzir à dor espontânea do paciente. Para torná-lo mais específico faz-se, primeiro, a flexão do quadril com o joelho fletido. Não deverá haver dor. Se for mantida a flexão do quadril e estender-se vagarosamente o joelho, haverá desencadeamento da sintomatologia. A dorsoflexão passiva do pé, também, agrava a dor. Lembre-se de que esta manobra pode ser muito dolorosa, deve ser feita com cuidado, e interrompida assim que a dor tornar-se típica.

**Teste de Adams** ou **teste de um minuto:** serve para investigar se há escoliose, solicitando-se ao paciente que faça flexão do tronco e observando-se o contorno do dorso, como já descrito.

### 3.2. Ombro

O ombro corresponde à associação de 3 articulações na acepção real do termo (esterno-clavicular, acromioclavicular e glenoumeral) e mais uma “articulação” do ponto de vista funcional que é a escapulotorácica, todas funcionando sincronicamente. Tem pouco conteúdo ósseo, grande massa muscular e poucas conexões articulares com o esqueleto axial. Isto confere à região grande amplitude e variação de movimento.

A clavícula é um osso superficial, que pode ser visto e palpado em toda sua extensão. Atua como suporte do ombro e é a única conexão óssea entre o membro superior e o tronco. Devem ser identificadas e palpadas as articulações esternoclavicular e acromioclavicular que se caracterizam por ter pouca movimentação. A patologia mais freqüente destas articulações é a luxação traumática que provoca um desnivelamento entre os dois componentes articulares e deformidade local. Na articulação acrômio clavicular, pode existir um desnivelamento natural que varia muito de pessoa para pessoa, sendo necessário o exame do lado normal para comparação e avaliação do grau real de desvio patológico. Isto é importante porque o tratamento é baseado neste grau de desvio.

Na face anterior do ombro, são referências anatômicas o processo coracóide, a borda anterior do acrômio e a tuberosidade menor do úmero. Anterolateralmente, palpa-se a tuberosidade maior do úmero, a extremidade distal do acrômio e o sulco bicipital. Posteriormente, deve-se palpar a espinha escapular que serve de referência para localização do processo espinhoso de T2 e o ângulo inferior da escápula que serve para localizar o processo espinhoso de T7.

O contorno arredondado do ombro é devido à massa muscular do deltóide e à cabeça umeral, contida na cavidade glenóide. Processos levando ao desuso do membro superior, freqüentemente provocam atrofia da musculatura da cintura escapular, sendo importante fazer exame comparado com o outro lado. O deltóide tem forma triangular, sendo composto por três porções que podem atuar independentemente. A porção anterior, funcionalmente a mais importante, faz flexão do braço; a porção lateral, mais volumosa, realiza a abdução e a porção posterior relaciona-se com a extensão. Os três componentes recebem inervação do **nervo circunflexo** ou axilar que contorna o colo do úmero para suprir a fibras musculares. Nesta região o nervo é vulnerável e pode ser lesado, especialmente nas fraturas do colo do úmero e nas luxações gleno-urnerais.

Outros grupos musculares devem ser identificados e testados. A massa muscular do peitoral maior é avaliada e palpada. O contorno superior da cintura escapular é dado pela porção superior do músculo trapézio que, freqüentemente, torna-se doloroso em virtude de um processo patológico denominado **fibromialgia**. Paralisia do grande denteado faz com que a escápula fique afastada do gradeado costal - escápula alada. A melhor maneira de se pesquisar a escápula alada é solicitar ao paciente que empurre a parede.

Outro importante grupo muscular é o **manguito rotador** que é composto pelos músculos **supra-espinhal, infra-espinhal, redondo menor e subescapular**. Estes músculos têm origem diversa em torno da escápula, mas todos se inserem nas tuberosidades umerais. Apresentam ação independente porém, conjuntamente, atuam fixando a cabeça do úmero na glenóide, estabelecendo um fulcro para atuação de outros músculos, especialmente do deltóide.

Quando se pesquisa a movimentação é muito importante observar a escápula que só começa e deve começar a movimentar-se significativamente após se esgotar o movimento na articulação glenoumeral. Se ela se mobiliza precocemente há inversão do processo normal, indicando uma movimentação espúria.

A articulação do ombro é a mais móvel do corpo humano e os movimentos pesquisados são: **flexão, extensão, abdução, adução, rotação interna e rotação externa**. A amplitude de todos os movimentos é dada em graus, com exceção da rotação interna que é pesquisada solicitando-se ao paciente para colocar a mão nas costas. Quanto maior a rotação, mais alto conseguirá alcançar, desde a região glútea até os processos espinhosos torácicos proximais.

A abdução normal ativa inicia-se com a contração dos músculos do manguito rotador que abduzem os primeiros graus e, depois, fixam a cabeça umeral na glenóide por contração ativa. Em seguida, o deltóide começa a contrair-se abduzindo até mais ou menos 100 graus. Depois disto a abdução é completada pela bácia da escápula, chegando até 160-180 graus. Quando há ancilose glenoumeral a escápula começa a bascular já nos primeiros graus e a abdução, geralmente, não ultrapassa 80 graus. Rupturas do manguito rotador levam à incapacidade de abdução, pela falta de fulcro da cabeça do úmero.

Completando a avaliação da movimentação, solicita-se ao indivíduo que faça elevação e abaixamento dos ombros, bem como anteflexão e retropulsão deles.

### 3.1.2 Testes Especiais

**Teste da apreensão:** nos casos de luxação anterior recidivante do ombro, fazendo-se, passivamente, abdução e rotação externa, o paciente pressente que seu ombro luxará. Para evitar isto ele opõe resistência ao movimento e assume expressão facial apreensiva.

### 3.3. Cotovelo

O cotovelo é formado pela extremidade distal do úmero e proximal do rádio e ulna que se juntam formando as articulações entre o capítulo e a cabeça

do rádio, entre a tróclea e a incisura troclear da ulna e entre a articulação rádio-ulnar proximal, fixadas por vários ligamentos.

Visto de frente, o cotovelo normal tem angulação em discreto valgo. Seqüelas de fratura podem provocar modificação deste ângulo (Figura 4).

Fazendo flexão de 90 graus, e examinando pela face posterior, verifica-se que o cotovelo apresenta 3 saliências facilmente palpáveis epicôndilo lateral, epicôndilo medial e olécrano — que se dispõem formando um triângulo isóceles, que é usado para avaliar desvios de alinhamento da articulação. Palpam-se, ainda, o nervo ulnar entre o epicôndilo medial e o olécrano, o tendão do bíceps braquial, anteriormente (supinador e flexor), e o tendão do tríceps sural (extensor), posteriormente, inserido no olécrano. Do epicôndilo lateral, origina-se a musculatura supinadora e extensora do punho e, do epicôndilo medial, origina-se a musculatura pronadora e flexora do punho.

Os movimentos pesquisados são: **flexão, extensão, pronação e supinação**. Estes dois últimos movimentos originam-se no cotovelo, prolongam-se pelo antebraço e atuam na mão. Na supinação, a palmada mão é virada para cima; na pronação, é virada para baixo e, em ambos, o rádio faz movimento de rotação em torno da ulna. Estes movimentos devem ser pesquisados com o cotovelo fletido em 90 graus.

As patologias mais frequentes de cotovelo são as traumáticas, principalmente na criança, que, frequentemente, podem levar a seqüelas como modificação do ângulo de carga (varô ou valgo), ou outras

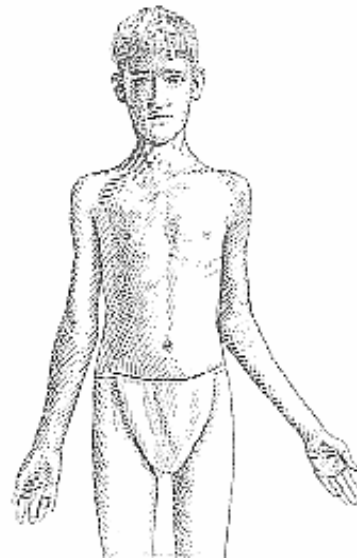


Figura 4 - Acentuação do valgo do cotovelo esquerdo, em decorrência de fratura.

deformidades mais complexas, resultantes de lesão das várias cartilagens de crescimento que aí existem. Outra seqüela, relativamente freqüente é a rigidez de movimentos que se instala, principalmente, após imobilizações prolongadas.

### 3.4. Mão

A mão é o segmento mais especializado do aparelho locomotor, sendo estrutura de grande sensibilidade, enorme motricidade, aliadas a uma força considerável. Se o membro inferior aproxima ou afasta o indivíduo de um objeto, o membro superior aproxima ou afasta o objeto do indivíduo, ação que demanda precisão e eficiência de movimentos. A mão dá terminalidade ao membro superior. Sua anatomia é toda voltada para a realização de suas funções, concentrando muitas estruturas importantes em um pequeno espaço.

A pele do dorso da mão é fina e elástica para alongar-se quando a mão se fecha ou se faz a flexão do punho. Entretanto, na face palmar ela é completamente diferente. É formada por um coxim gorduroso que se assenta sobre a aponeurose palmar e tem a função de acolchoar e proteger estruturas mais profundas. O revestimento cutâneo palmar forma rugosidades (dermatóglifos) que têm função antiderrapante. As pregas palmares são reforços de inserção da pele e contribuem para aumentar o grau de flexão das articulações. Há duas saliências dos coxins correspondendo às eminências tênar (do lado do polegar) e hipotênar (do lado do 5º dedo).

O punho é formado pela articulação radiocarpiana que se compõe pela epífise distal do rádio e ulna (articulação rádio-ulnar distal) e os ossos da primeira fileira do carpo (escafoide, semilunar, piramidal e pisiforme). A segunda fileira é formada pelo trapézio, trapezóide, capitato e unciforme. O metacarpo é formado pelos ossos metacarpianos que se articulam com as falanges dos dedos (2 no polegar e 3 nos demais dedos).

A musculatura da mão é intrínseca quando se origina e insere na própria mão: interósseos dorsais, palmares, lumbricais e musculatura da eminência tênar e hipotênar. A musculatura extrínseca origina-se no braço/antebraço e insere-se na mão por meio de tendões:

- flexor radial do carpo: origina-se do epicôndilo medial e se insere no trapézio e metacarpianos. Realiza a flexão do punho e auxilia na abdução da mão.
- flexor ulnar do carpo: origina-se, do epicôndilo medial e se insere no pisiforme. Realiza a flexão do punho e auxilia na adução da mão.
- flexor superficial dos dedos: origina-se, principalmente, do epicôndilo medial, divide-se em quatro ten-

dões que se inserem na falange média (2º ao 5º dedos). Realiza a flexão das articulações interfalangeana proximal e metacarpofalangeanas e auxilia na flexão do punho.

- flexor profundo dos dedos: origina-se do terço proximal da ulna, divide-se em quatro tendões que se inserem nas falanges distais (2º ao 5º dedos). Realiza a flexão das falanges distais e auxilia na flexão do punho.
- flexor longo do polegar: origina-se da região proximal do rádio e insere-se na base da falange distal do polegar. Realiza a flexão das falanges do polegar.
- extensores radiais curto e longo do carpo: originam-se da região do epicôndilo lateral do úmero. Inserir-se na base do 2º e 3º ossos metacarpianos e têm ação na extensão e abdução do punho.
- extensor ulnar do carpo: origina-se do epicôndilo lateral e se insere na base do 5º osso metacarpiano. Realiza extensão e adução do punho.
- extensor dos dedos: origina-se do epicôndilo lateral do úmero, divide-se em quatro tendões que se dirigem do 2º ao 5º dedos, com inserção na base da falange distal. Realiza extensão dos dedos (o 1º e 5º têm extensores próprios adicionais).
- abductor longo do polegar: origina-se da superfície posterior da diáfise da ulna e insere-se no 1º osso metacarpiano e trapézio. Realiza abdução e auxilia na extensão do polegar.
- extensor curto do polegar: origina-se do terço proximal do rádio e membrana interóssea e insere-se na base da falange proximal do polegar, realizando sua extensão.
- extensor longo do polegar: origina-se do terço médio da ulna e se insere na base da falange distal do polegar. Realiza extensão das falanges do polegar, adução e rotação lateral do polegar.

Os tendões flexores atravessam um canal osteofibroso que se inicia na cabeça dos metatarsianos e termina na base da falange distal. Em algumas regiões, o canal sofre o reforço de polias cuja função é manter os tendões junto do esqueleto, evitando seu deslocamento durante a flexo-extensão do dedo. Este detalhe anatômico é muito importante pois lesões tendinosas neste canal representam dificuldades adicionais de reparo e reconstrução.

A anatomia não é simplista como aqui foi colocada. Há muitos detalhes importantes e, freqüentemente, os tendões relacionam-se entre si, anatômica e funcionalmente. Para maiores detalhes, consultar textos especializados.

A posição funcional da mão é em discreto desvio dorsal do punho e esta posição deve ser preferida para a imobilização (Figura 5).




Figura 5 - Posição funcional da mão

A movimentação da mão compõe-se de:

- **punho:** flexão dorsal e palmar, abdução (ou desvio radial) e adução (ou desvio ulnar).
- **dedos:** flexão e extensão das articulações metacarpofalangeanas e interfalangeanas. Adução (os dedos se aproximam) abdução (os dedos se afastam). O polegar tem todos estes movimentos e mais a oponência que é uma combinação de movimentos que o torna capaz de tocar a polpa digital de todos os outros dedos, fazendo uma pinça.

A mão se caracteriza por uma concentração muito grande de estruturas em espaço exíguo, de modo que um traumatismo pode lesar grande número de estruturas. É importante da semiologia avaliar a integridade das estruturas vasculonervosas e tendinosas.

### 3.4.1. Inervação

A palma da mão é inervada pelo ulnar na região hipotenar, 5º dedo e metade ulnar do 4º dedo. A área restante é inervada pelo mediano (Figura. 6). O nervo radial provê inervação cutânea de parte do dorso da mão, principalmente do primeiro espaço.

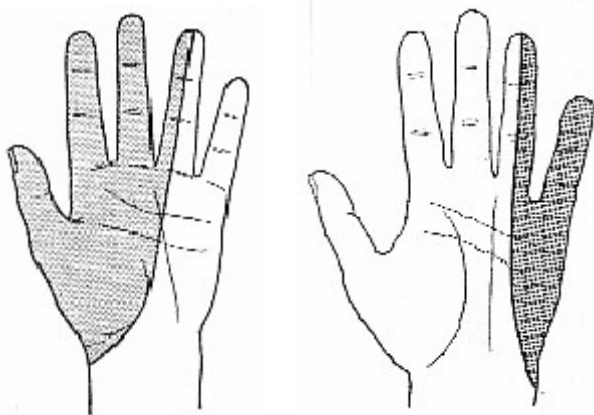


Figura 6 - Área de sensibilidade do nervo mediano (esquerda) e ulnar (direita) na palma da mão.

O ulnar inerva o flexor ulnar do carpo e metade do flexor profundo dos dedos. Na mão, inerva os hipotenares, todos os interósseos, os dois lumbricais ulnares e o adutor do polegar.

O mediano inerva todos os músculos pronadores do antebraço, flexores do punho e flexores extrínsecos dos dedos, com exceção do flexor ulnar do carpo e a metade ulnar flexor profundo dos dedos. Na mão, inerva os músculos tenares, primeiro e segundo lumbricais.

O radial inerva todos os músculos extensores e supinadores do antebraço.

### 3.4.2. Testes Especiais

**Teste dos tendões flexores superficiais dos dedos:** mantenha os demais dedos em extensão completa, segurando-os firmemente e peça ao paciente para fazer flexão do dedo que está livre. Quando o tendão está íntegro ele é capaz de fletir a articulação metacarpofalangeana e a interfalangeana proximal, **sem** fletir a interfalangeana distal.

**Teste dos tendões flexores profundos dos dedos:** mantenha estendidas as articulações metacarpofalangeana e interfalangeana proximal do dedo que se quer testar, segurando-o. Solicite ao paciente que faça flexão da articulação interfalangeana distal. Se isto for possível, o tendão estará íntegro.

**Teste do nervo ulnar:** há *déficit* sensitivo na área cutânea do nervo. A parte motora é realizada pedindo ao paciente que faça abdução ativa do 5º dedo, opondo-se resistência. Haverá paralisia ou fraqueza do músculo nas lesões.

**Teste do nervo mediano:** há *déficit* sensitivo na área cutânea do nervo. Para testar a parte motora, peça ao paciente para fazer uma forte pinça como polegar e indicador, pelas **extremidades** dos dedos, formando um “O”. Se houver lesão, a pinça só será feita com as polpas digitais.

**Teste do nervo radial:** há *déficit* sensitivo na área cutânea do nervo. Para testar a parte motora, solicite ao paciente para realizar extensão do punho e dedos, opondo-se resistência. Haverá paralisia ou fraqueza dos extensores. A paralisia completa do nervo radial dá a “mão caída” e a lesão mais freqüente ocorre por traumatismo do nervo na diáfise do úmero por uma fratura.

**Teste de Phalen:** O túnel do carpo é formado no punho por um assoalho e parede compostos pelos ossos do carpo e fechado, anteriormente, pelo ligamento transversal profundo do carpo. Neste canal passam 8 tendões e o nervo mediano, sendo o espaço exíguo. Na síndrome do túnel do carpo, ocorre compressão do nervo mediano neste nível.



O quadro geral é de dor e parestesia irradiados na área sensitiva do mediano. No teste de Phalen, solicita-se que o paciente faça flexão volar aguda do punho, geralmente forçando urna mão contra a outra, pela face dorsal (Figura 7). Em caso positivo, surgirá dor e/ou formigamento na área do mediano.

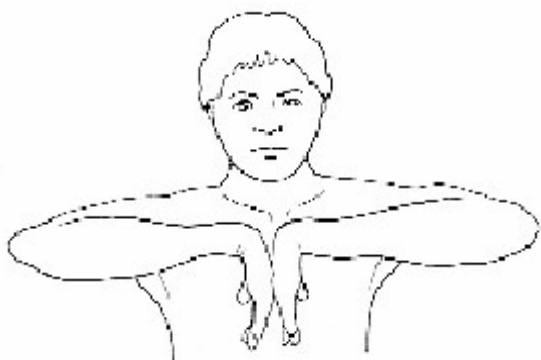


Figura 7 - Teste de Phalen para pesquisa de síndrome do túnel do carpo.

### 3.5. Quadril

O quadril corresponde à articulação coxofemoral que é uma articulação tipo esfera e soquete e, por tanto, capaz de realizar movimentos em todos os planos. Além disso, é uma articulação de carga, com estruturas ósseas e musculares muito fortes. No fêmur, deve-se saber identificar a cabeça femoral, o colo e os trocanteres maior e menor. O acetábulo é formado pelo ísquio, ílio e púbis que são fundidos no adulto, mas não na criança. Na região periférica do acetábulo existe uma estrutura fibrocartilaginosa, em forma semicircular, chamada **labrum** e que tem a função de aumentar a profundidade acetabular. Na criança, ela contribui para o crescimento da borda do acetábulo.

A musculatura periarticular é, em geral, muito potente sendo reconhecidos os principais grupos:

**A- Glúteo máximo:** é um extensor, mas sua principal ação é contribuir para a manutenção da posição ereta, atuando como músculo antigravitacional. Origina-se na face posterior do osso ilíaco e sacro e insere-se na face posterior do terço proximal do fêmur (linha áspera).

**B- Glúteo médio e mínimo:** são abdutores, mas a principal função é de estabilização da pelve durante a fase de apoio da marcha. Originam-se da face

anterolateral do osso ilíaco e inserem-se no trocanter maior.

**C - Adutores:** correspondem a um grupo de músculos que tem origem nos ramos isquiopúbicos e se inserem ao longo da face interna do fêmur. Realizam a adução.

**D - Tensor da fáscia lata:** é um abductor, mas tem ação de estabilização da pelve, atuando até no joelho. Origina-se junto da crista ilíaca e coloca-se sobre músculo glúteo médio. Sua aponeurose continua-se com a fáscia lata que envolve a coxa e cuja espessamento central, chamado **trato iliotibial**, insere-se no tubérculo de Gerdy da tibia.

**E - Flexores:** correspondem a vários músculos, sendo os principais o iliopsoas, o sartório e a porção direta do reto anterior do quadríceps. Estes músculos têm, também, outras funções. O iliopsoas origina-se dos processos transversos das vértebras lombares, cruza a bacia e insere-se no trocanter menor. É flexor e rotador externo do quadril e flexor acessório do tronco.

Na semiologia do quadril, são pontos de referência anatômicos: crista ilíaca, espinhas ilíacas ântero-superior e pósterio-superior, trocanter maior e tuberosidade isquiática. Os movimentos pesquisados são: **flexão, abdução, adução, rotação interna e rotação externa**. O movimento de extensão não é pesquisado, rotineiramente. Para pesquisa da movimentação o indivíduo é colocado em decúbito dorsal, mantendo-se o tronco e pelve em posição simétrica. Segurando-se pela perna e apoiando o joelho com a outra mão, o médico realiza a flexão simultânea do quadril e joelho. Em seguida, pesquisa as rotações. Para isto, mantém o quadril e o joelho fletidos em 90 graus. Usa-se a perna como o ponteiro de um goniômetro para calcular o grau de rotação, a partir da posição neutra. Não se esqueça de que na rotação interna do quadril a perna é dirigida para fora. Na rotação externa ocorre o contrário. A abdução é realizada com o joelho estendido a partir da posição neutra. Coloca-se uma mão na espinha ilíaca ântero-superior para perceber os movimentos associados da bacia e, com a outra mão, faz-se abdução ou adução, até que a pelve comece a se movimentar. O movimento de extensão é testado com a paciente em decúbito ventral.

Da mesma forma como ocorre com a escápula no ombro, no quadril é muito comum a bacia movimentar-se quando se testa a movimentação. Um indivíduo desatento pode interpretar movimentos pélvicos como originários do quadril. Por isto, sempre observe a pelve.

### 3.5.1. Testes especiais

**Teste de Thomas:** é um teste obrigatório, sendo usado para se verificar se há contratura em flexão do quadril. Patologias intra-articulares ou na vizinhança do quadril, freqüentemente, desencadeiam uma resposta reflexa antálgica no quadril que fica em semiflexão. Geralmente, esta atitude não é percebida porque é compensada pela inclinação da pelve. A manobra de Thomas consiste na eliminação da atitude compensatória da pelve, para se observar a posição real do quadril. O paciente é colocado deitado. Faz-se flexão de ambos os quadris. Com isto desfaz-se a inclinação pélvica. Mantém-se o quadril normal em flexão máxima para segurar a pelve e, vagarosamente estende-se o quadril que se quer testar. Quando há contratura em flexão o quadril não estende completamente e o ângulo formado entre a face posterior da coxa e o plano da mesa de exame corresponde à contratura em flexão existente (Figura 8).

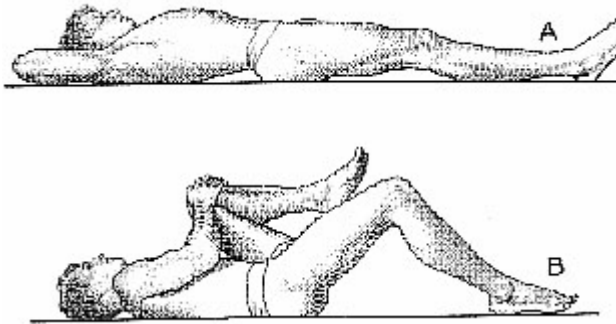


Figura 8 - Teste de Thomas para avaliar a contratura em flexão do quadril. A hiperlordose compensatória é desfeita com a hiperflexão do quadril e contralateral e a contratura em flexão do quadril que se quer examinar. Pode ser quantificada calculando-se o ângulo formado entre a coxa e a superfície de exame.

**Manobra de Trendelenburg:** é usada para verificar se há insuficiência do músculo glúteo médio. Como visto, este músculo tem a importante função de manter a pelve nivelada durante a marcha. Se ele está insuficiente a pelve tende a cair para o lado contrário ao do apoio. As insuficiências do glúteo médio são

ocorrências freqüentes em patologias do quadril e podem existir por doenças do próprio músculo ou de sua inervação (exemplos: seqüela de poliomielite, miopatias, lesões de raízes nervosas), ou, ainda, por encurtamento da distância entre a origem e inserção do músculo. Isto faz com que ele fique relativamente frouxo e perca eficiência. São exemplos a luxação congênita do quadril e deformidades em varo do terço proximal do fêmur (seqüelas de fratura).

Para realizar a manobra o paciente fica de pé, de frente para o examinador. Segura-se, firmemente, as duas mãos do paciente e pede-se que ele levante o pé do lado normal, fazendo apoio do lado que se quer testar. Com isto, a pelve tende a cair para o outro lado e o músculo glúteo médio contrai-se para manter o nivelamento dela. Se ele estiver insuficiente o nivelamento não é mantido e a pelve cai para o lado oposto ao do apoio. Reflexamente, o paciente para não se desequilibrar, inclina o tronco para o lado do membro apoiado. Com isto, ele consegue trazer o centro de gravidade sobre o quadril, diminuindo o braço de alavanca e aliviando o músculo. Portanto, o **Trendelenburg** testa o músculo do **lado do apoio** e, **quando é positivo**, a **pelve** cai para o lado **contrário** ao apoio e o tronco inclina-se para o **mesmo** lado do apoio (Figura 9). A manobra é feita, primeiramente, no lado normal ou menos afetado.

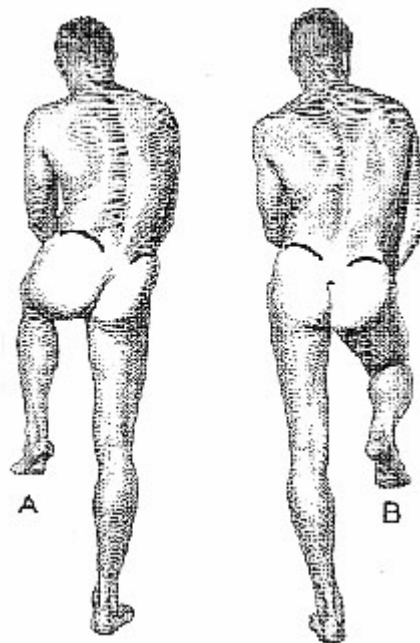


Figura 9 - Manobra de Trendelenburg positiva do lado esquerdo. Quando o paciente apoia o membro inferior esquerdo a pelve cai para o lado oposto e o tronco inclina-se, excessivamente.

### 3.6. Joelho

É composto pela associação de três articulações: femorotibial, femoropatelar e tibiofibular proximal. As duas primeiras são mais importantes em termos de movimentação. O joelho se caracteriza por ser a conexão entre duas grandes alavancas, representadas pelo fêmur e tíbia, ficando submetido a enormes solicitações mecânicas. Além disso, o modelo que representa a junta é o de uma esfera (fêmur) apoiada em um plano (tíbia), conjunto que não tem estabilidade intrínseca. Esses fatores fazem com que a estabilidade passiva da articulação fique, praticamente, dependente do sistema ligamentar, que é complexo e muito sujeito a lesões.

De maneira simplificada, pode-se dividir o sistema ligamentar em:

- 1- ligamento colateral medial: em forma de banda, origina-se do epicôndilo medial do fêmur, dirige-se distal e anteriormente, indo inserir-se na face anteromedial da tíbia, próximo da tuberosidade anterior. Tem um feixe profundo que está aderido à periferia do menisco medial e insere-se na reborda tibial. Neutraliza esforços em valgo, impedindo que a articulação se abra medialmente.
- 2- ligamento colateral lateral: tem forma de cordão, origina-se no epicôndilo lateral do fêmur e insere-se na cabeça da fíbula. Neutraliza esforços em varo, impedindo que a articulação se abra neste sentido.
- 3- ligamento cruzado anterior: é intra-articular. Insere-se na área intercondilar da tíbia e na parte posterior da superfície medial do côndilo lateral do fêmur.
- 4- ligamento cruzado posterior: também é intra-articular. Insere-se na área intercondilar posterior da tíbia e superfície lateral do côndilo medial do fêmur.

Ambos ligamentos cruzados têm função mecânica complexa mas, resumidamente, pode-se considerar que o cruzado anterior impede o deslizamento da tíbia para a frente e o posterior o deslizamento da tíbia para trás, em relação ao fêmur.

Os meniscos lateral e medial são estruturas intra-articulares com função mecânica estabilizadora e redistribuidora de carga. Contribuem, também, para nutrição da cartilagem articular. Ocupam a periferia da articulação sem, entretanto, intrometerem-se entre a tíbia e o fêmur. Quando o fazem podem ser lesados.

Semiologicamente, primeiro deve-se atentar para o alinhamento do ângulo frontal do joelho que, na maioria das pessoas, é em discreto valgo. Em perfil o joelho normal deve estender-se completamente.

Os principais movimentos do joelho são **flexão** e **extensão** (em verdade não são puros, mas associados a poucos graus de rotação). O grupo extensor é representado pelo **quadríceps** (vasto lateral, vasto medial, vasto intermédio e reto anterior) que forma o maciço muscular anterior e lateral da coxa, terminando no tendão do quadríceps que se insere na **patela**. Esta é um grande **osso sesamóide** que faz a conexão entre o tendão do quadríceps e o tendão patelar que se insere na tuberosidade anterior da tíbia. Ela participa do movimento de extensão e atua melhorando a função mecânica do quadríceps. O quadríceps é o grande extensor e, também, importante estabilizador dinâmico do joelho.

A musculatura flexora localiza-se na face posterior da coxa, sendo representada principalmente pelo bíceps sural (que se insere na cabeça da fíbula), semitendinoso e semimembranoso (colocados medialmente). O sartório, gracilis e semimembranoso têm inserção comum na face anteromedial da metáfise proximal da tíbia, formando uma estrutura denominada pata de ganso.

São pontos de reparo anatômico: patela, cabeça da fíbula, tuberosidade anterior da tíbia, interlinha articular, tendão do bíceps sural e cavo poplíteo. Todas estas estruturas são visíveis e facilmente palpáveis. Ainda, no colo da fíbula palpa-se o **nervo ciático poplíteo externo** que inerva toda a musculatura dorsoflexora do tornozelo e pé. Este nervo é muito vulnerável nesta região, podendo ser lesado por traumatismos, enfaixamentos e aparelhos gessados. Sua paralisia leva ao “pé caído”.

#### 3.6.1. Testes especiais

**Teste da integridade do ligamento colateral medial.** Coloca-se o indivíduo deitado, de modo que o membro inferior a ser testado fique na borda da mesa de exame. Examina-se, primeiramente, o lado normal e, depois, o lesado. Segura-se o membro inferior e aplica-se um esforço em valgo apoiando-se uma mão na face lateral do joelho e a outra na face interna da perna, próximo do tornozelo. Testa-se, primeiramente, com o joelho estendido e, depois, com flexão de 20 graus. Quando há ruptura do ligamento, verifica-se abertura anormal em valgo do joelho que é tão maior quanto mais grave for a lesão ligamentar. Sempre se compara o lado lesado com o normal.

**Teste da integridade do ligamento colateral lateral.** É realizado da mesma forma que o anterior, com a diferença de que o esforço aplicado é em varo, apoiando uma mão na face interna do joelho e, com a outra, forçando a perna para dentro.

**Teste da integridade dos ligamentos cruzados.** O indivíduo é mantido deitado, examinando-se, primeiro, o lado normal. Coloca-se o joelho fletido em 90 graus e o pé do paciente apoiado sobre a mesa de exame. O examinador senta, levemente, sobre o antepé do paciente e segura, firmemente, a extremidade proximal da tibia com as duas mãos, puxando a para frente e empurrando-a para trás. Quando há lesão do ligamento cruzado anterior, a tibia desliza, anormalmente, para a frente (**sinal da gaveta anterior positivo**). Quando há lesão do cruzado posterior, a tibia desliza para trás (**sinal da gaveta posterior positivo**) (Figura 10).

**Teste de Lacliman.** Serve, também, para avaliar a integridade dos ligamentos cruzados. Mantém-se o joelho fletido em 20°. Uma das mãos segura firmemente o fêmur e, a outra, a tibia, tentando-se puxá-la para frente e empurrá-la para trás. O teste é positivo quando há excursão anômala da tibia em relação ao fêmur.

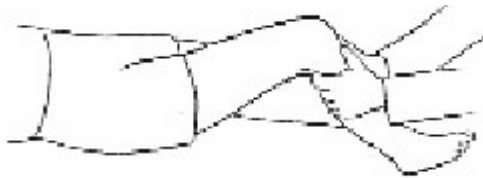


Figura 10 - Teste da gaveta para o exame da integridade dos ligamentos cruzados. A tibia é forçada para frente e para trás. Quando o ligamento cruzado anterior está roto, ela se desloca, excessivamente, para frente ou para trás se a insuficiência for do cruzado posterior.

### 3.7. Pé

O pé é o segmento mais distal do membro inferior, responsável pela conexão do indivíduo com o solo. É submetido a grandes esforços, tem flexibilidade para se acomodar às irregularidades da superfície de apoio e grande força de propulsão. Além disto, é região sensível e origem de reflexos proprioceptivos que alimentam os sistemas relacionados com a postura e equilíbrio. A superfície plantar é acolchoada com gordura, à semelhança da mão, para servir de proteção às estruturas adjacentes. A pele apresenta rugosidades que provêm uma superfície antiderrapante.

E, comumente, dividido em três partes: o **retropé**, o **mediopé** e o **antepé**. O retropé é formado pelo astrágalo (ou tálus) e calcâneo, articulando-se com a perna. O mediopé é formado pelo navicular, escafoide e cunhas e o antepé pelos metatarsais e

artelhos. A articulação mediotársica, ou de Chopard, separa o retro do mediopé, enquanto que a articulação tarsometatársica, ou de Lisfranc, conecta os médio e antepé. Cada uma destas articulações, em verdade, é formada por um conjunto de outras articulações, mas funcionam unitariamente.

O pé possui um arco plantar medial que faz com que haja uma evaço na região ntermediária. Quando este arco está diminuído tem-se o **pé plano** e, quando aumentado, o **pé cavo**. O arco é importante, pois auxilia na distribuição de forças do pé, sendo que, normalmente, as maiores áreas de apoio são o calcanhar, a cabeça do quinto metatarsiano e a cabeça do primeiro metatarsiano. Quando há alteração do apoio existe tendência para se formarem calosidades, de modo que o exame da superfície plantar pode dar muitas informações sobre o estado funcional do pé.

Se olhado por trás, o calcanhar está em discreto valgo. Quando há acentuação desta inclinação tem-se o pé valgo e, quando há inversão, o pé varo. De todos os artelhos, o primeiro (grande artelho) é o mais importante e participa efetivamente da impulsão na troca de passos. Este dedo está discretamente inclinado em valgo em relação ao metatarsiano. Um exagero desta inclinação constitui-se no hálux valgo (ou joanete para o leigo; Figura 11). Em relação aos demais artelhos uma deformidade freqüente é a *garra*, que leva à formação de calosidades.

A musculatura é extrínseca quando se origina na perna e atua no pé por meio de tendões e intrínseca quando se origina no próprio pé.

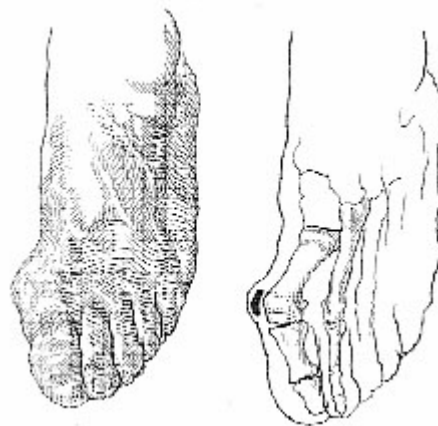

Figura 11 - No hálux valgo, há desvio exagerado do hálux para a região lateral do pé e forma-se, pelo atrito, saliência na face medial, correspondendo à cabeça do primeiro osso metatarsiano ("joanete").

Os principais movimentos são: **flexão dorsal**, **flexão plantar** (ou extensão), **inversão** e **eversão**. A flexão dorsal ocorre, principalmente, na articulação tibiotársica e é realizada pelo músculo tibial anterior e auxiliada pelos extensores longos dos artelhos. A flexão plantar é feita pelo tríceps sural que se insere no calcâneo, por meio do potente tendão de Aquiles e auxiliada pelos flexor comum dos artelhos e próprio do hálux. A inversão é realizada pelo músculo tibial posterior e a eversão pelos fibulares (longo e curto). Estes dois movimentos ocorrem na articulação subtalar (entre o tálus e calcâneo) e na articulação de Lisfranc.

Os pontos de reparo anatômico são os maléolos medial e lateral, as cabeças dos metatarsais e o calcâneo. Atrás e inferiormente ao maléolo lateral, pode ser palpado o pulso da artéria tibial posterior que, juntamente com o nervo do mesmo nome, atravessa,

nesta região o túnel do tarso. Este local pode ser sede de compressões. No dorso do pé, palpa-se o pulso da artéria pediosa, ramo da artéria tibial anterior.

O pé pode ser sede de várias deformidades, sendo as mais comuns:

- a - pé eqüino** - o apoio é feito na ponta do pé e não em toda a superfície plantar.
- b - pé calcâneo** - o apoio é feito com o calcanhar e não com o restante da superfície plantar.
- c - pé valgo** - há inclinação medial excessiva do tornozelo.
- d - pé varo** - há inversão da inclinação medial do tornozelo e apoio na borda lateral.
- e - pé cavo** - acentuação do arco plantar.
- f - pé plano** - ausência do arco plantar.
- g - pé aduto** - o antepé encontra-se desviado medialmente.

VOLPON JB. Orthopedic semiology. **Medicina, Ribeirão Preto**, 29: 67-79, jan/mar. 1996.

**ABSTRACT:** The basic approach to the physical examination of the musculoskeletal system is presented in the following sections: general examination, gait, spine, shoulder, elbow, hand, hip, knee and foot.

**UNITERMS:** Orthopaedics Gait. Musculoskeletal System. Physical Examination

## BIBLIOGRAFIA CONSULTADA

- 1- DIJCKWORTH T. **Lecture notes on orthopaedics and fractures**, 15 th ed. Oxford, Blackwell, 364 p, 1980.
- 2 - HOPPENFELD S. **Physical examination of the spine and extremities** 15 th ed. Appleton - Century - Crofts, New York, 276p, 1976.

- 3 - MONK CJE. **Orthopaedics for undergraduates**. 2 th ed. Oxford University Press, Oxford, 273 p, 1984.

Recebido para publicação em 04/03/96

Aprovado para publicação em 14/03/96