

# Imagética motora no tratamento da entorse lateral de tornozelo em atletas de futebol de campo: um estudo piloto

*Motor imagery in the treatment of acute lateral ankle sprains in soccer athletes: a pilot study*

*Imagética motora en el tratamiento de esguinces de tobillo lateral en los atletas de fútbol de campo: un estudio piloto*

Guilherme S. Nunes<sup>1</sup>, Marcos de Noronha<sup>1,2</sup>, Vanderlei A. de Carvalho Jr.<sup>1</sup>

**RESUMO** | A entorse de tornozelo é uma lesão comum em atletas de futebol e apresenta um alto índice de recidivas. A imagética motora (IM) pode ser uma alternativa no tratamento para diminuir as consequências neuromusculares apresentadas pós-lesão. Dessa forma, este estudo teve como objetivo verificar os resultados preliminares da efetividade da IM na reabilitação de atletas de futebol com entorse aguda de tornozelo. Participaram 20 jovens atletas do sexo masculino, que foram divididos de forma aleatória em dois grupos: intervenção (GI) e controle (GC). Os participantes passaram por um processo de reabilitação convencional (crioterapia, eletroterapia e cinesioterapia) para entorse de tornozelo, porém apenas o GI realizava exercício de imagética ao tentar reconhecer as figuras do tornozelo-pé, projetados em um computador, em várias perspectivas e ângulos de orientação. Foram mensurados as amplitudes de movimento (ADM) de flexão dorsal e plantar, controle postural, edema e estabilidade funcional. Após o tratamento não foi observada nenhuma diferença entre os grupos quanto à ADM de flexão dorsal ( $p=0,23$ ), ADM de flexão plantar ( $p=0,50$ ), Star Excursion Balance Test (SEBT) na direção anterior ( $p=0,70$ ), SEBT na direção póstero-lateral ( $p=0,29$ ), SEBT na direção póstero-medial ( $p=0,79$ ), perimetria em “8” ( $p=0,50$ ) e questionário CAIT-P para instabilidade funcional ( $p=0,70$ ). A IM não foi um método eficaz no tratamento de entorse de tornozelo em atletas

de futebol de campo para melhora de ADM, equilíbrio dinâmico, edema e estabilidade funcional. Entretanto, este é um estudo piloto e maiores investigações são necessárias.

**Descritores** | Traumatismos do Tornozelo/reabilitação; Imagens (Psicoterapia); Lateralidade Funcional; Equilíbrio Postural.

**ABSTRACT** | Ankle sprain is a common injury in soccer athletes and has a high relapse rate. Motor imagery (MI) may be an alternative treatment to diminish the neuromuscular consequences after the injury. Thus, this study aimed to verify the preliminary results of the effectiveness of MI in the rehabilitation of football athletes with acute ankle sprain. Twenty young athletes of the male sex participated in the study. They were randomly divided into two groups: intervention (IG) and control (CG). Participants underwent conventional rehabilitation (cryotherapy, electrotherapy and kinesiotherapy) for ankle sprain, but only the IG performed imagery exercises to try to recognize the ankle-foot figures, projected by a computer, from various perspectives and angles. The ranges of motion (ROM) were measured for dorsiflexion and plantar postural control, edema and functional stability. After treatment, no difference between groups were observed regarding dorsiflexion ROM ( $p=0,23$ ), plantar flexion ROM ( $p=0,50$ ), Star Excursion Balance Test (SEBT) in the anterior direction ( $p=0,70$ ), SEBT in

<sup>1</sup>Departamento de Fisioterapia, Centro de Ciências da Saúde e do Esporte, Universidade do Estado de Santa Catarina – Florianópolis (SC), Brasil.

<sup>2</sup>Department of Community and Allied Health, La Trobe University – Bendigo (VIC), Austrália.

Endereço para correspondência: Guilherme S. Nunes – Rua Pascoal Simone, 358, Coqueiros – CEP 88080-350 – Florianópolis (SC), Brasil.

E-mail: [nunesguilherme@live.com](mailto:nunesguilherme@live.com) – Fone: (55) (48) 3321-8660

Conflito de interesses: nada a declarar.

Comitê de Ética em Pesquisa com Seres Humanos da Universidade do Estado de Santa Catarina número 88/2011.

Registro Brasileiro de Ensaios Clínicos número RBR-2tthrr.

Apresentação: jul. 2014 – Aceito para publicação: set. 2015 – Fonte de financiamento: nenhuma – Conflito de interesses: nada a declara – Parecer de aprovação no Comitê de Ética e Pesquisa da Universidade do Estado de Santa Catarina (UDESC), nº 88/2011

the posterolateral direction ( $p=0.29$ ), SEBT in the posteromedial direction ( $p=0.79$ ), perimetry in "8" ( $p=0.50$ ) and the Cumberland Ankle Instability Tool (CAIT) questionnaire for functional instability ( $p = 0.70$ ). The MI was not an effective method for ankle sprains treatment in field football athletes to improve ROM, dynamic balance, edema and functional stability. However, this is a pilot study and further investigations are required.

**Keywords** | Ankle Injuries/rehabilitation; Imagery (Psychotherapy); Functional Laterality; Postural Balance.

**RESUMEN** | El esguince de tobillo es una lesión común en los atletas de fútbol y presenta una alta tasa de recaídas. La imagética motora (IM) puede ser un tratamiento alternativo para disminuir las consecuencias neuromusculares presentadas post-lesión. Por lo tanto, el objetivo de este estudio fue verificar los resultados preliminares de la efectividad de la IM en la rehabilitación de atletas de fútbol con esguince agudo de tobillo. Participaron 20 atletas jóvenes del sexo masculino, divididos de manera aleatoria en dos grupos: intervención (GI) y control (GC). Los participantes experimentaron un proceso de rehabilitación

convencional (crioterapia, electroterapia y cinesioterapia) para esguince de tobillo, sin embargo sólo el GI realizaba ejercicio de imagética al tratar de reconocer las figuras del tobillo-pie, proyectados en una computadora, en diferentes perspectivas y ángulos de orientación. Se midió las amplitudes de movimiento (ADM) de flexión dorsal y plantar, control postural, edema y estabilidad funcional. Después del tratamiento no se observó ninguna diferencia entre los grupos en relación a la ADM de flexión dorsal ( $p=0.23$ ), ADM de flexión plantar ( $p=0.50$ ), *Star Excursion Balance Test* (SEBT) en dirección anterior ( $p=0.70$ ), SEBT en la dirección posterolateral ( $p=0.29$ ), SEBT en la dirección posteromedial ( $p=0.79$ ), perimetría en "8" ( $p=0.50$ ) y cuestionario CAIT-P a la inestabilidad funcional ( $p=0.70$ ). La IM no fue un método eficaz en el tratamiento de esguinces de tobillo en atletas de fútbol de campo para la mejora de ADM, equilibrio dinámico, edema y estabilidad funcional. Sin embargo este es un estudio piloto y mayores investigaciones son necesarias.

**Palabras clave** | Traumatismos del Tobillo/rehabilitación; Imágenes (Psicoterapia); Lateralidad Funcional; Balance Postural.

## INTRODUÇÃO

O tornozelo é considerado umas das regiões do corpo mais suscetível a lesões durante a atividade esportiva. Cerca de 30% das lesões esportivas que envolvem contato, salto e corrida são lesões no tornozelo, e a entorse de tornozelo representa 77% das lesões no tornozelo<sup>1</sup>. As repetições do episódio de entorse de tornozelo provocam um prejuízo crônico na função proprioceptiva e sensorio-motora, por gerar um déficit no tempo de resposta reflexa neuromuscular<sup>2</sup>. Em 20% dos casos, os repetidos eventos de entorse de tornozelo podem acarretar em instabilidade articular do tornozelo<sup>3,4</sup>. Isso pode levar a perturbações e reduções das informações nervosas que atuam para resistir a deslocamentos inesperados e manter a estabilidade funcional da articulação.

Estudos têm investigado métodos que sejam mais efetivos no tratamento das entorses de tornozelo. Entre os possíveis tratamentos já investigados, é possível citar o fortalecimento muscular e os exercícios proprioceptivos como técnicas efetivas para o tratamento das entorses de tornozelo<sup>5,6</sup>. Recentemente, a imagética motora (IM) vem sendo investigada como uma alternativa de tratamento para lesões relacionadas às articulações periféricas<sup>7-9</sup>. Trata-se de um exercício de origem mental

que possivelmente estimula a reorganização da função motora perdida devido a um déficit na integração de processos motores no córtex após lesões, de maneira que haja uma ação inconsciente dos membros envolvidos<sup>10-12</sup>. Existem evidências que suportam o uso da IM na reabilitação da função motora de membros superiores de indivíduos após acidente vascular encefálico<sup>13,14</sup>. Assim, pode-se esperar que a IM possa trazer algum benefício na reabilitação de lesões musculoesqueléticas, como nas entorses de tornozelo, uma vez que essas lesões também têm relação com alterações do controle motor<sup>15</sup>.

Alguns estudos investigaram os efeitos da IM no tratamento de lesões musculoesqueléticas. No estudo de Stenekes et al.<sup>9</sup>, a IM foi utilizada como forma de reabilitação de indivíduos que foram submetidos a reparo cirúrgico de lesão no tendão flexor do punho no período de imobilização, e influenciou positivamente o tempo de recuperação após a cirurgia do tendão flexor. Outros estudos tentaram verificar a efetividade da IM sobre o tratamento das entorses de tornozelo<sup>7,8</sup>. Nesses estudos, a IM foi aplicada pedindo para os participantes revisarem mentalmente todo o tratamento fisioterapêutico realizado ao final de cada atendimento. Foram incluídos atletas de diferentes modalidades esportivas, e obtidos resultados positivos na reabilitação quanto ao aumento

da resistência muscular<sup>7</sup>. Entretanto, a qualidade desses estudos é questionável, pois apresentam algumas falhas metodológicas, como a falta de cegamento dos avaliadores e adequada alocação dos participantes. Dessa forma, não é possível realizar conclusões a respeito do uso da IM na reabilitação de entorses de tornozelo de atletas, o que ainda deixa dúvidas sobre sua confiabilidade. Assim, o objetivo deste estudo piloto foi verificar resultados preliminares da efetividade da IM na reabilitação de atletas de futebol com entorse aguda de tornozelo. Nossa hipótese foi que a associação da IM à reabilitação de atletas de futebol de campo com entorses agudas de tornozelo poderia contribuir para uma reabilitação mais efetiva.

## METODOLOGIA

Este foi um estudo clínico randomizado e controlado com o registro brasileiro de ensaios clínicos número RBR-2tthrr. Os participantes foram randomicamente alocados no grupo intervenção (GI) ou grupo controle (GC). Ambos os grupos receberam o tratamento convencional para reabilitação de entorses de tornozelo, porém o GI recebeu o acréscimo do estímulo IM. A randomização foi feita por um pesquisador, não envolvido no recrutamento ou nas avaliações dos participantes, por meio de envelopes selados e opacos (Figura 1).

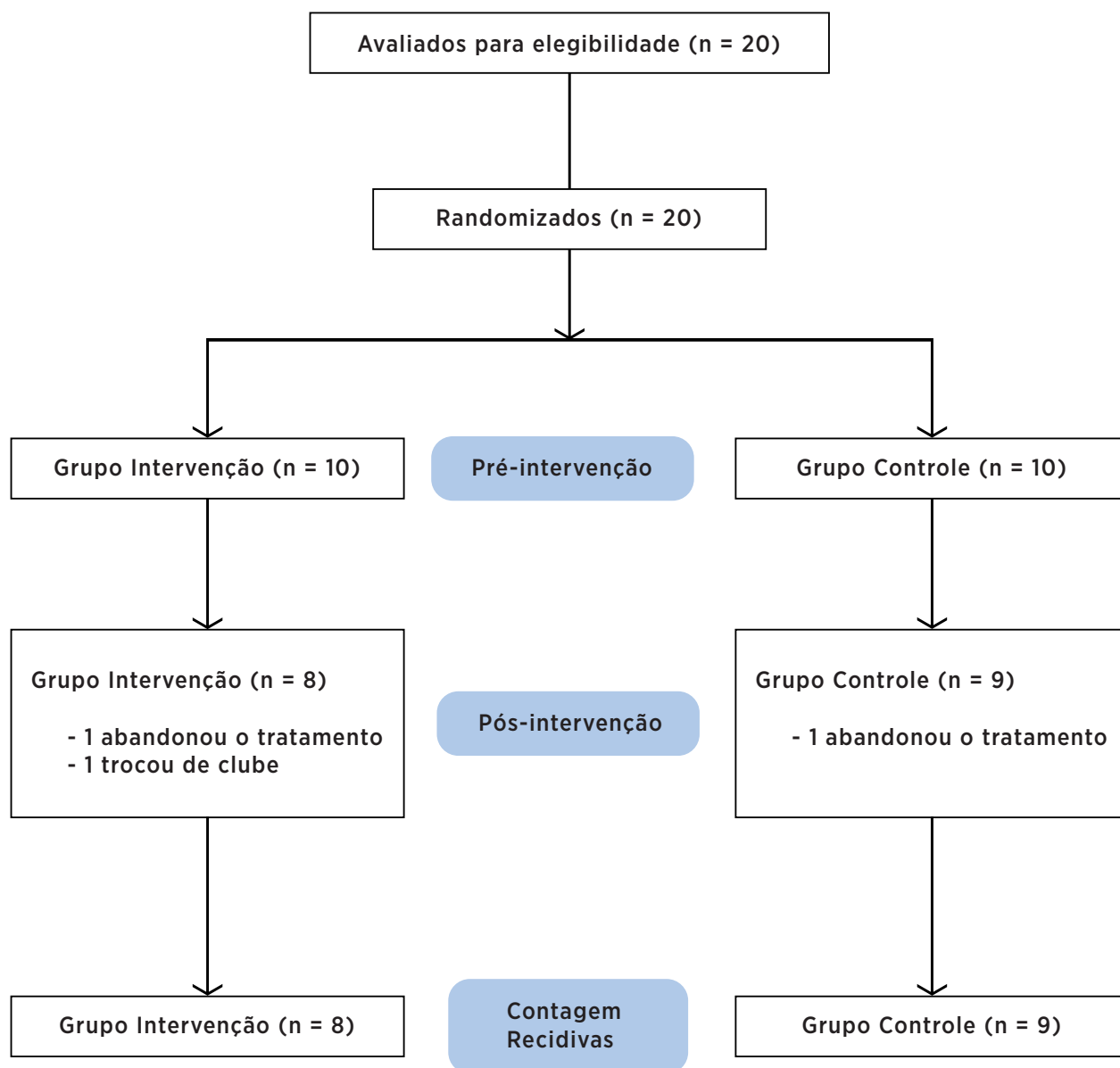


Figura 1. Fluxograma do estudo

## Participantes

Vinte atletas, do sexo masculino, de futebol de campo das categorias de base de um clube de futebol da grande Florianópolis participaram do estudo. Os participantes treinavam regularmente em pelo menos cinco dias na semana previamente a lesão. Para serem incluídos no estudo, os participantes deveriam ter idade entre 16 a 20 anos, sofrido entorse lateral de tornozelo recente que incapacitasse a realização da prática esportiva e a alocação realizada até 72 horas depois do evento da entorse. Foi considerado como entorse de tornozelo quando o participante apresentou pelo menos um desses critérios: dor, edema, equimose ou incapacidade de realizar atividades físicas por mais de um dia<sup>16</sup>. Os participantes que tiveram entorse de tornozelo associada à fratura de membro inferior, atletas submetidos a tratamento invasivo ou que tiveram seus tornozelos imobilizados após a entorse foram excluídos da pesquisa. Este estudo foi aprovado pelo Comitê de Ética em Pesquisa com Seres Humanos da Universidade do Estado de Santa Catarina sob o número de protocolo 88/2011. O consentimento foi obtido de todos os participantes ou seus responsáveis legais antes da realização dos procedimentos.

## Procedimento

As avaliações e intervenções foram realizadas nas dependências do departamento de fisioterapia do clube de futebol. Primeiramente, os atletas com lesão aguda de tornozelo foram encaminhados ao departamento médico do clube onde foram avaliados por um médico especialista em medicina esportiva, que graduou clinicamente as entorses de tornozelo<sup>17</sup>. Após essa etapa, os atletas foram avaliados por um fisioterapeuta quanto aos critérios de inclusão e exclusão e foram incluídos independentemente se o tornozelo afetado fosse ou não da perna dominante. Uma vez incluído e obtido o consentimento, os participantes foram avaliados por um pesquisador cego quanto à alocação dos grupos e assim o tratamento era iniciado. Ao completar o tratamento e receber a alta fisioterapêutica, os participantes foram submetidos à mesma bateria inicial de avaliações realizada pelo pesquisador cego quanto à alocação dos grupos. Com o término do tratamento, os participantes foram acompanhados quanto à recidiva das entorses de tornozelo por seis meses. O acompanhamento das recidivas foi realizado via correio eletrônico, com

periodicidade quinzenal. Quando os participantes ficavam até um mês sem responder aos e-mails, um contato via telefone era realizado. Após esse contato telefônico, era retomado o contato via correio eletrônico.

## Avaliações

### *Amplitude de movimento de flexão plantar do tornozelo*

O participante foi posicionado em decúbito dorsal com flexão de joelhos e com contato total da planta do pé na maca. Nesta posição, o participante foi orientado a estender o joelho e deslizar o pé sobre a maca rígida, mantendo o contato do calcanhar, cabeça do quinto e primeiro metatarso na maca. Com o auxílio de uma trena, foi mensurada a distância vertical entre o ponto mais alto do joelho e a maca, e a distância horizontal do calcanhar até a projeção do ponto mensurado entre o joelho e a maca (ponto de intersecção), formando um ângulo de 90°. A ADM máxima para flexão plantar de tornozelo foi calculada por meio da trigonometria, com o uso das distâncias coletadas<sup>18</sup>. Essa medida tem um coeficiente de correlação intraclasse (CCI) entre 0,88-0,92<sup>18</sup>.

### *Amplitude de movimento de flexão dorsal do tornozelo*

O participante foi posicionado em pé, na posição de exercício de afundo a frente de uma parede. Nessa posição, foi orientado a agachar-se flexionando dorsalmente o tornozelo até a posição máxima de flexão dorsal, sem que houvesse perda de contato entre o calcanhar e o solo, e conseguisse tocar o joelho na parede. A posição articular subtalar foi controlada pela manutenção do alinhamento do pé, perpendicularmente à parede com o auxílio de fitas métricas fixadas no solo e na parede. A partir dessa posição, foi mensurada a distância horizontal entre a região posterior do calcanhar à parede, e a distância vertical entre o ponto de contato do joelho com a parede e o chão. A ADM máxima para flexão dorsal de tornozelo foi calculada por trigonometria, com o uso das distâncias coletadas<sup>19,20</sup>. Esta medida possui um CCI entre 0,97-0,98<sup>19</sup>.

### *Star Excursion Balance Test (SEBT)*

Realizado para avaliar o equilíbrio dinâmico<sup>21</sup>. O participante realizou o teste em posição unipodal, estando descalço sobre o centro de três fitas métricas dispostas no chão. As fitas métricas estendiam-se desde o centro para três direções diferentes: uma anterior (SEBT Ant),

uma póstero-lateral (SEBT PL) e uma póstero-medial (SEBT PM). Entre as duas fitas posteriores havia um ângulo de 90° e entre as fitas posteriores e fita anterior ângulos de 135°<sup>22</sup>. A posição da articulação subtalar foi controlada com o alinhamento do terceiro dedo sobre a linha anterior demarcada no chão. Assim, o participante foi orientado a tocar com o hálux do pé oposto cada uma das linhas o mais longe possível, e a distância atingida no toque foi registrada. O procedimento foi repetido três vezes para cada direção. Antes do teste, os participantes passaram por uma familiarização do mesmo. Entre a familiarização e cada repetição do teste, foi permitido intervalo de descanso até os participantes sentirem-se confortáveis para a repetição do teste. Para a análise do teste, a distância alcançada foi normalizada dividindo-se essa distância pelo comprimento do membro inferior multiplicado por 100. A medida do comprimento do membro foi realizada com uma fita métrica e mensurada a distância entre a espinha ilíaca ântero-superior e o maléolo medial<sup>22</sup>. Esta medida possui um CCI entre 0,84-0,92<sup>23</sup>.

#### *Perimetria de Tornozelo*

Para mensurar o edema no tornozelo foi usada uma fita métrica—o paciente estava em decúbito dorsal. Inicialmente, a fita métrica foi colocada sobre o tendão do tibial anterior, sendo levada medialmente até a tuberosidade do navicular, então seguiu até a base do quinto metatarso pela planta do pé e direcionada para o maléolo medial. Em seguida, foi levada posteriormente, cruzando o tendão de Aquiles, passando pelo maléolo lateral até chegar ao ponto inicial. Com isso, a fita foi posicionada ao redor do tornozelo em formato de “8”<sup>24</sup>. Foram realizadas três medidas e utilizada para análise a média dessas três medidas. Esta medida possui um CCI entre 0,98-0,99<sup>24</sup>.

#### *Questionário CAIT-P*

Utilizado para a avaliação do quadro de instabilidade funcional apresentado pelos participantes. O questionário CAIT-P é uma ferramenta de 9 questões com escala tipo Likert modificada, que gera uma pontuação entre 0 e 30, com alto grau de confiabilidade (CCI = 0,95) e validade discriminativa<sup>25</sup>.

#### **Intervenção**

Após a avaliação inicial, os grupos receberam o mesmo tratamento fisioterapêutico, seguindo as práticas convencionais da fisioterapia para o tratamento

de entorse lateral de tornozelo<sup>5,6</sup>. Todos os participantes receberam o mesmo protocolo de tratamento, sendo adaptado para cada indivíduo em termos de intensidade: (1) crioterapia: 20 minutos nos dois primeiros atendimentos e repetido ao final do atendimento em caso de exacerbação dos sinais flogísticos; (2) eletroterapia: TENS, ultrassom, ou laser utilizados nos primeiros atendimentos conforme incapacidade apresentada pelos pacientes; (3) cinesioterapia iniciada conforme a capacidade dos pacientes, na qual a intensidade e volume foram sendo aumentados com a evolução do quadro: (a) alongamento das musculaturas de membros inferiores para manutenção do comprimento muscular; (b) mobilização articular de tornozelo, primeiramente passiva limitada pela dor dos participantes e evoluindo para mobilização ativa com movimentos circulares do tornozelo e exercícios de afundo; (c) treinamento sensório-motor iniciando-se com exercícios de transferência da sustentação corporal, evoluindo para exercícios de equilíbrio, primeiramente com apoio bipodal avançando para apoio unipodal de olhos fechados; (d) fortalecimento da musculatura de tornozelo realizado com faixas elásticas em uma intensidade moderada; (e) atividades de retorno ao esporte na fase final da reabilitação. Os atendimentos ocorreram cinco vezes por semana, com duração média de duas horas por atendimento.

O grupo IM, ao final de cada tratamento, o participante foi conduzido a uma sala anexa ao departamento de fisioterapia onde permanecia sentado em frente a um computador, em um ambiente calmo, sem perturbação externa ou auxílio de terceiros. Na tela do computador eram projetadas 40 diferentes imagens do tornozelo-pé (20 do esquerdo e 20 do direito) de forma aleatória e em diferentes angulações e posições (Figura 2). Com isso, foi solicitado que apertasse a seta direita ou esquerda do teclado do computador quando fosse capaz de identificar se a imagem do pé projetado era direita ou esquerda. A seta direita deveria ser apertada para o participante discriminar um pé direito, e a seta esquerda apertada para discriminar um pé esquerdo. O tempo máximo que a imagem permanecia na tela era de 4 segundos, mudando de imagem nesse período caso o participante não a identificasse. Antes do início do exercício de IM, o participante recebeu explicações sobre a utilização do programa, sendo mostradas algumas imagens do tornozelo-pé esquerdo e direito. Ao final das 40 imagens, o software

forneceu o tempo decorrente para identificar o pé e o número de acertos<sup>12</sup>.

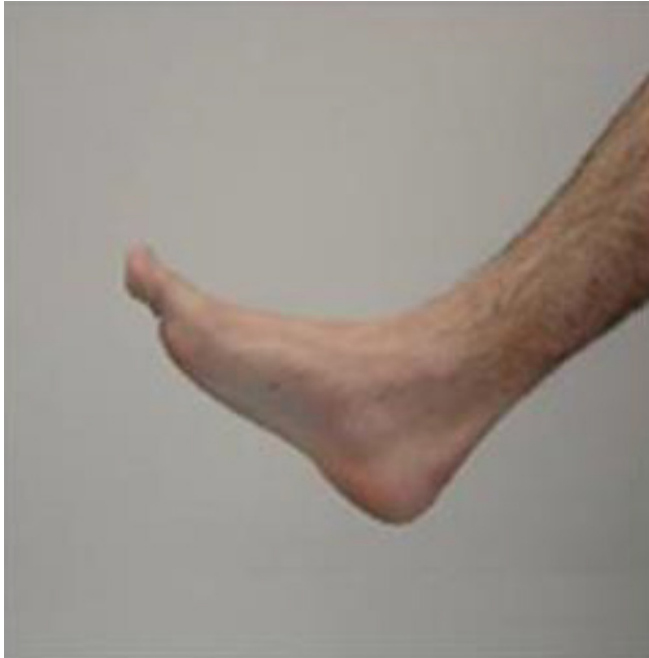

Figura 2. Exemplo de imagem projetada para identificação

Foi utilizada estatística descritiva para cálculo das médias, desvios-padrão e intervalos de confiança das diferenças dos dados coletados. O teste de Mann-Whitney foi utilizado para comparar o efeito da IM sobre as variáveis mensuradas entre os grupos. As análises foram feitas pelo software SPSS versão

17.0 (SPSS Inc., Chicago, IL, USA). Também foi mensurado o tamanho do efeito das diferenças entre os grupos, e foi considerado para classificação do tamanho do efeito: 0,2=pequeno; 0,5=moderado; 0,8=grande<sup>26,27</sup>. Para as análises utilizou-se o princípio de intenção de tratar. Os participantes foram convidados a realizar a reavaliação mesmo sem completar o tratamento; entretanto, nenhum aceitou retornar (Figura 1).

## RESULTADOS

Dos 20 participantes, dois abandonaram o tratamento e um foi transferido de clube durante o período (Figura 1). Os dados de caracterização são apresentados na Tabela 1. Quanto às medidas pré-intervenção, os grupos foram semelhantes e não apresentaram diferenças significativas. Os grupos não apresentaram diferenças significativas após os tratamentos quanto à ADM de flexão dorsal, ADM de flexão plantar, SEBT Ant, SEBT PL, SEBT PM, perimetria e CAIT-P (Tabela 2). O maior efeito foi observado nas medidas de ADM (tamanho de efeito=0,5 – Tabela 2). Dos participantes que completaram o estudo e também o período de acompanhamento das recidivas, um participante do GI teve recidiva da entorse de tornozelo.

Tabela 1. Dados de caracterização dos participantes

Medidas	Grupo Intervenção	Grupo Controle
Número de participantes	10	10
Idade (anos)	17,2±1,6	17,4±1,8
Estatura (m)	1,76±0,09	1,73±0,10
Massa corporal (Kg)	68,6±10,5	67,7±8,3
Histórico de entorse de tornozelo (% n)	40	50
Grau da entorse de tornozelo		
Grau I	9	7
Grau II	1	3
Grau III	0	0
Posição em campo		
Goleiro	1	0
Zagueiro	3	1
Lateral	1	2
Meio-campo	3	4
Atacante	2	3
Número de atendimentos	6,3±3,9	8,2±4,4

Dados apresentados em média ± DP

Tabela 2. Média dos grupos e diferença média intra e intergrupos

Medidas	Pré-intervenção (média ± DP)	Pós-intervenção (média ± DP)	Comparação Intragrupos Pós menos pré-intervenção (diferença média ± DP)	Comparação Intergrupos GI menos GC* [diferença média (IC 95%)] (p valor / tamanho do efeito)
Flexão dorsal (graus)				
GI	53,1±4,5	54,3±2,9	1,2±2,8	2,2 (-1,8-6,2) p=0,23 / 0,5
GC	54,3±5,0	53,3±4,1	-1,0±5,3	
Flexão plantar (graus)				
GI	29,2±7,0	31,4±7,6	2,2±2,1	-1,8 (-1,7-5,3) p=0,50 / -0,5
GC	27,7±4,2	31,7±5,1	4,0±4,9	
SEBT Ant (%)				
GI	79,2±10,9	83,4±9,0	4,2±4,4	-0,1 (-5,8-5,6) p=0,70 / 0,0
GC	80,6±8,9	84,7±7,8	4,1±7,4	
SEBT PL (%)				
GI	90,7±8,1	92,3±8,3	1,6±5,8	-2,3 (-8,0-3,4) p=0,29 / -0,4
GC	85,4±10,2	89,3±6,3	3,9±6,3	
SEBT PM (%)				
GI	93,1±8,8	95,8±10,7	2,7±4,5	1,5 (-3,5-6,5) p=0,79 / 0,3
GC	91,9±10,6	93,1±9,3	1,2±6,1	
Perimetria (cm)				
GI	56,6±2,2	55,6±1,9	-1,0±1,1	0,3 (-0,8-1,4) p=0,50 / 0,3
GC	55,1±2,5	54,4±2,1	-0,7±1,3	
CAIT-P (pontos)				
GI	23,4±5,0	23,4±5,0	0,0±3,7	-1,9 (-6,0-2,2) p=0,70 / -0,4
GC	22,8±4,9	24,7±2,8	1,9±5,0	

\* Cálculo a partir da diferença pós menos pré-intervenção de cada grupo. GI: grupo intervenção; GC: grupo controle; SEBT Ant: Star Excursion Balance Test Anterior; SEBT PL: Star Excursion Balance Test Pósterio-Lateral; SEBT PM: Star Excursion Balance Test Pósterio-Medial; CAIT-P: Cumberland Ankle Instability Tool em Português

## DISCUSSÃO

Os resultados preliminares deste estudo piloto indicam que a IM pode não ter efeito sobre o aumento da ADM de tornozelo, controle postural, edema e estabilidade funcional no tratamento de entorses de tornozelo em atletas.

O foco da reabilitação pós-entorse de tornozelo deve ser restabelecer a função articular e também prevenir possíveis déficits causados pela entorse que possam gerar a reincidência e levar a instabilidades crônicas<sup>5,6</sup>. Entre os principais fatores da reabilitação está o restabelecimento da ADM, pois a restrição da ADM de flexão dorsal é um dos principais déficits após entorses de tornozelo<sup>28</sup>, e também restrições permanentes desta ADM podem ser um fator preditivo para ocorrência de novos eventos de entorse<sup>29</sup>. Outro ponto é a integridade do sistema sensorio-motor que pode ser afetado pelo desuso durante a reabilitação ou também por alterações centrais<sup>2,3</sup>. Com isso, o exercício de IM poderia ser uma ferramenta auxiliar no processo de recuperação após entorse de tornozelo.

Durante o processo mental de imaginar a posição do tornozelo e pé para identificação das imagens, pode

haver uma constante mobilização articular e assim uma melhora na ADM de tornozelo. Além disso, os movimentos causados pela IM poderiam aumentar a ativação muscular (como mostrou o estudo de Christakou et al.<sup>7</sup>), e assim auxiliar no restabelecimento da ADM. Os resultados preliminares de nosso estudo não suportam tal suposição. No estudo de Christakou e Zervas<sup>8</sup>, que assim como nosso estudo tratou atletas com entorse de tornozelo, também não houve diferenças entre os grupos tratados com IM e controle sobre a ADM de tornozelo. Talvez os micromovimentos causados no tornozelo pelo processo imaginário não sejam tão efetivos a ponto de acrescentarem ou se sobressaírem aos estímulos já realizados durante o tratamento convencional, como alongamentos e fortalecimentos da musculatura envolvida nos movimentos e estabilização dinâmica do tornozelo. Outro ponto é que o processo mental pode não ter efeito sobre aspectos físicos, como a ADM do tornozelo. Entretanto, os valores moderados do tamanho de efeito para as amplitudes de movimento podem indicar que, com a continuidade do estudo, a IM pode ter uma influência significativa nos movimentos do tornozelo.

A mesma hipótese de efetividade poderia ser levantada para a redução de edema. Os micromovimentos

poderiam causar contrações musculares contínuas, aumentar o metabolismo e mimetizar exercícios metabólicos realizados para redução de edema. A posição na qual os participantes realizaram o exercício de IM pode ter sido um empecilho para a condução do fluido intersticial pelas vias linfáticas. Como os participantes realizaram o exercício sentados, a ação da gravidade pode ter dificultado o retorno linfático para vasos linfáticos mais espessos, linfonodos e dutos linfáticos, para posterior reabsorção do líquido linfático. No estudo de Christakou e Zervas<sup>8</sup>, que avaliou o edema de tornozelo por meio de volumetria, a IM também não proporcionou uma redução do edema.

O principal objetivo para utilizar a IM em processos de reabilitação é seu estímulo ao sistema nervoso central a fim de se obter um estímulo à reorganização da função motora perdida, seja por lesões centrais ou periféricas<sup>9-12</sup>. No caso deste estudo, a tarefa de identificar a lateralidade do pé e tornozelo faz com que o participante imagine a posição do próprio pé. Esse processo de imaginação do próprio corpo poderia melhorar o esquema corporal e assim facilitar o controle dos movimentos e perturbações ocorridas ao redor do tornozelo, além de melhorar o controle postural como um todo. Todavia, não foi observado nenhum efeito da IM sobre o equilíbrio em nosso estudo. O estímulo causado pela IM pode não ter sido suficiente para causar uma melhora no controle postural, principalmente pelo fato dos participantes do GI necessitarem de poucos atendimentos até a alta fisioterapêutica, uma média de cerca de seis atendimentos (Tabela 1). Um tempo maior de estímulo à IM talvez seja necessário para melhorar o controle postural. Entretanto, no estudo de Christakou et al.<sup>7</sup>, que teve um número maior de intervenções com IM (12 atendimentos), também não foi observado nenhuma diferença entre os grupos quanto ao controle postural avaliado pelo *Biodex Stability System*.

Dessa forma, o acréscimo da IM ao tratamento parece não acrescentar nenhum benefício a mais que o tratamento convencional sobre aspectos estruturais e nem funcionais, avaliados pelo questionário CAIT-P. Talvez o método de IM utilizado na presente pesquisa tenha relação com a falta de resultados positivos. Como os participantes deveriam identificar apenas imagens estáticas de pé e tornozelo, pode ter ocorrido uma acomodação mental durante o tratamento e seus benefícios ficarem limitados. No entanto, a falta de resultados positivos nesta pesquisa deve ser considerada com cautela por se tratar de um estudo piloto e apresentar resultados

preliminares. Alguns pontos podem ser determinantes nestes resultados preliminares, como o baixo número de atendimentos realizados. Isto se deve ao fato de a população ser constituída de atletas e jovens, o que torna o processo de reabilitação mais rápido. Outro ponto é a quantidade de entorses de tornozelo grau I. Esse grau de lesão causa menores alterações estruturais e funcionais e, assim, os efeitos da IM poderiam ser limitados a esse grau de lesão. Outro item foi o não controle da condição de imaginação motora dos pacientes previamente ao início do tratamento. Os participantes podem ter iniciado o tratamento em condições diferentes, já que quase metade dos participantes tinha histórico de entorse de tornozelo, e seus esquemas corporais e mentais estavam com alterações em níveis diferentes daqueles da primeira entorse.

Entretanto, com a continuidade da pesquisa e a coleta do tamanho amostral sugerido pelos resultados preliminares, será possível fornecer dados mais consistentes quanto às evidências do uso da IM no tratamento das entorses de tornozelo. A continuidade da pesquisa também permitirá dados mais concretos quanto ao acompanhamento das recidivas das entorses de tornozelo após o tratamento. Outros estudos utilizando a IM por um maior período podem verificar seus efeitos sobre a propriocepção, controle postural, dor e força de indivíduos em reabilitação pós-entorse de tornozelo, ou verificar seus efeitos como um método de prevenção.

## CONCLUSÃO

A partir dos resultados deste estudo, conclui-se que a IM não foi um método eficaz no tratamento de entorse de tornozelo em atletas de futebol de campo para melhora de ADM, equilíbrio dinâmico, edema e estabilidade funcional. O modelo experimental proposto em nosso estudo piloto mostrou-se viável e pode trazer evidências concretas quanto à utilização da IM como ferramenta terapêutica na reabilitação de atletas após entorses de tornozelo.

## AGRADECIMENTOS

Os autores agradecem ao fisioterapeuta Bruno Seara Polidoro e ao Avaí Futebol Clube pelo auxílio para a realização do presente estudo.



## REFERÊNCIAS

1. Kemler E, van de Port I, Backx F, van Dijk CN. A systematic review on the treatment of acute ankle sprain: brace versus other functional treatment types. *Sports Med.* 2011;41(3):185-97.
2. Munn J, Sullivan SJ, Schneiders AG. Evidence of sensorimotor deficits in functional ankle instability: a systematic review with meta-analysis. *J Sci Med Sport.* 2010;13(1):2-12.
3. de Vries Jasper S, Krips Rover, Sierevelt Inger N, Blankevoort Leendert, van Dijk C N. Interventions for treating chronic ankle instability. *Cochrane Database Syst Rev.* 2014;12: CD004124.
4. Gehring D, Faschian K, Lauber B, Lohrer H, Nauck T, Gollhofer A. Mechanical instability destabilises the ankle joint directly in the ankle-sprain mechanism. *Br J Sports Med.* 2014;48(5):377-82.
5. Petersen W, Rembitzki IV, Koppenburg AG, Ellermann A, Liebau C, Brüggemann GP, et al. Treatment of acute ankle ligament injuries: a systematic review. *Arch Orthop Trauma Surg.* 2013;133(8):1129-41.
6. Bleakley CM, O'Connor SR, Tully MA, Rocke LG, MacAuley DC, Bradbury I, et al. Effect of accelerated rehabilitation on function after ankle sprain: randomized controlled trial. *BMJ.* 2010;340(4):1964.
7. Christakou A, Zervas Y, Lavallee D. The adjunctive role of imagery on the functional rehabilitation of a grade II ankle sprain. *Hum Movement Sci.* 2007;26(1):141-54.
8. Christakou A, Zervas Y. The effectiveness of imagery on pain, edema, and range of motion in athletes with a grade II ankle sprain. *Phys Ther Sport.* 2007;8(3):130-40.
9. Stenekes MW, Geertzen JH, Nicolai J-PA, De Jong BM, Mulder T. Effects of motor imagery on hand function during immobilization after flexor tendon repair. *Arch Phys Med Rehabil.* 2009;90(4):553-9.
10. Tamir R, Dickstein R, Huberman M. Integration of motor imagery and physical practice in group treatment applied to subjects with Parkinson's disease. *Neurorehabil Neural Repair.* 2007;21(1):68-75.
11. Hudson ML, McCormick K, Zalucki N, Moseley GL. Expectation of pain replicates the effect of pain in a hand laterality recognition task: bias in information processing toward the painful side? *Eur J Pain.* 2006;10(3):219-24.
12. Moseley GL, Barnett C. Motor imagery for peripheral injury. *Arch Phys Med Rehabil.* 2009;90(8):1443-4.
13. Hong IK, Choi JB, Lee JH. Cortical changes after mental imagery training combined with electromyography-triggered electrical stimulation in patients with chronic stroke. *Stroke.* 2012;43(9):2506-9.
14. Kho AY, Liu KPY, Chung RCK. Meta-analysis on the effect of mental imagery on motor recovery of the hemiplegic upper extremity function. *Aust Occup Ther J.* 2014;61(2):38-48.
15. Bastien M, Moffet H, Bouyer LJ, Perron M, Hébert LJ, Leblond J. Alteration in global motor strategy following lateral ankle sprain. *BMC Musculoskelet Disord.* 2014;15:436.
16. De Noronha M, França LC, Haupenthal A, Nunes GS. Intrinsic predictive factors for ankle sprain in active university students: A prospective study. *Scand J Med Sci Sports.* 2013;23(5):541-7.
17. Malliaropoulos N, Papacostas E, Papalada A, Maffulli N. Acute lateral ankle sprains in track and field athletes: an expanded classification. *Foot Ankle Clin.* 2006;11(3):497-507.
18. Nunes G, Bayer G, Costa L, de Noronha M. Intra- and inter-observer reliability of a method to measure range of motion of ankle plantar flexion in the hooklying position (Technical Report). *J Sport Rehabil.* 2012;(4):1-4.
19. Bennell KL, Talbot RC, Wajswelner H, Techovanich W, Kelly DH, Hall AJ. Intra-rater and inter-rater reliability of a weight-bearing lunge measure of ankle dorsiflexion. *Aust J Physiother.* 1998;44(3):175-80.
20. Chisholm MD, Birmingham TB, Brown J, MacDermid J, Chesworth BM. Reliability and validity of a weight-bearing measure of ankle dorsiflexion range of motion. *Physiother Can.* 2012;64(4):347-55.
21. Olmsted-Kramer LC. Simplifying the star excursion balance test: analyses of subjects with and without chronic ankle instability. *J Orthop Sports Phys Ther.* 2006;36(3):131-7.
22. Gribble PA, Hertel J. Considerations for normalizing measures of the star excursion balance test. *Meas Phys Educ Exerc Sci.* 2003;7(2):89-100.
23. Munro AG, Herrington LC. Between-session reliability of the star excursion balance test. *Phys Ther Sport.* 2010;11(4):128-32.
24. Petersen EJ, Irish SM, Lyons CL, Miklaski SF, Bryan JM, Henderson NE, et al. Reliability of water volumetry and the figure of eight method on subjects with ankle joint swelling. *J Orthop Sports Phys Ther.* 1999;29(10):609-15.
25. De Noronha M, Refshauge KM, Kilbreath SL, Figueiredo VG. Cross-cultural adaptation of the Brazilian-Portuguese version of the Cumberland Ankle Instability Tool (CAIT). *Disabil Rehabil.* 2008;30(26):1959-65.
26. Becker L. Effect Size Calculators. <http://www.uccs.edu/~lbecker>. Acessado em 30 de julho de 2014.
27. Husted JA, Cook RJ, Farewell VT, Gladman DD. Methods for assessing responsiveness: a critical review and recommendations. *J Clin Epidemiol.* 2000;53(5):459-68.
28. Terada M, Pietrosimone BG, Gribble PA. Therapeutic interventions for increasing ankle dorsiflexion after ankle sprain: a systematic review. *J Athl Train.* 2013;48(5):696-709.
29. De Noronha M, Refshauge KM, Herbert RD, Kilbreath SL. Do voluntary strength, proprioception, range of motion, or postural sway predict occurrence of lateral ankle sprain? *Br J Sports Med.* 2006;40(10):824-8.