

CASO FATAL DE ADIASPIROMICOSE PULMONAR HUMANA

Mário A. P. MORAES (1), Marcos Célio de ALMEIDA (1) & Alberto N. RAICK (1)

RESUMO

É descrito um caso fatal de adiaspiromicose pulmonar, em paciente do sexo masculino, lavrador, que vivia em Planaltina-DF, para onde se mudara, vindo do Nordeste, cerca de um ano antes do aparecimento da enfermidade. As manifestações principais consistiram em febre, calafrios, mialgias, tosse seca e dispnéia. Após cinco semanas, o paciente faleceu, devido a insuficiência respiratória. Na autópsia, lesões nodulares incontáveis, medindo alguns milímetros de diâmetro, apareciam disseminadas por todos os lobos de ambos os pulmões. O exame microscópico revelou a existência, dentro dos nódulos, de estruturas redondas, volumosas (atingiam até 600 μm de diâmetro), providas de membrana espessa, e identificadas como adiaconídios de *Chrysosporium parvum* var. *creescens*. Esses adiaconídios eram sempre encontrados no interior de microabscessos ou de áreas de necrose tissular, ambos cercados por reação granulomatosa. Os alvéolos pulmonares, não comprometidos pelos nódulos, apresentavam-se cheios de células da inflamação, principalmente macrófagos e neutrófilos. O achado de outros casos, não fatais, da doença, nos arredores de Brasília, indica que a adiaspiromicose deve ser endêmica na região do Planalto Central brasileiro, lugar onde o clima, principalmente nos meses de agosto a outubro, é quente e seco, com ventos fortes, fatores que devem contribuir para a disseminação dos conídios de *C. parvum*.

UNITERMOS: Adiaspiromicose, Haplomicose, *Emmonsia crescens*, *Chrysosporium parvum* var. *creescens*.

INTRODUÇÃO

A adiaspiromicose é uma infecção, quase sempre pulmonar, devida a fungos que produzem adiaconídios (adiásporos) nos tecidos. Conídios desse tipo têm a propriedade de aumentar de volume, para formar grandes corpos esféricos, quando submetidos a temperaturas elevadas (**in vivo e in vitro**). Em tais condições, eles não germinam nem se reproduzem; limitam-se apenas a crescer¹⁰.

Embora conhecida possivelmente desde 1920²⁶, a adiaspiromicose foi descrita por **EMMONS & ASHBURN**⁹, em 1942, ao identificarem, nos pulmões de roedores silvestres do deserto do Arizona, um novo fungo, a que deram o nome de **Haplosporangium parvum**. Alguns anos depois, **DOWDING**⁷ encontrou fungo muito semelhante a **H. parvum**, com adiaconídios maiores, em roedores do Canadá. Coube a **JELLISON**¹³

(1) Universidade de Brasília — FS/MDC — Brasília, DF.

Endereço para correspondência: Dr. Mário A. P. Moraes. FS/MDC, Universidade de Brasília. Caixa Postal 15 3031. CEP 70910, Brasília, DF, Brasil.

demonstrar que este fungo tinha larga distribuição em todo o mundo — ao contrário de *H. PARVUM*, limitado ao Arizona —, afetando muitas espécies de animais. Em 1959, CIFERRI & MONTMARTINI³ reconheceram que o fungo *H. parvum* havia sido erroneamente colocado no gênero *Haplosporangium*, e criaram o gênero *Emmonsia* para abrigá-lo. Quanto ao fungo encontrado por DOWDING, no Canadá, foi ele considerado, em 1960, por EMMONS & JELLISON¹⁰, como espécie distinta, à qual deram o nome de *Emmonsia crescens*. Realmente, apesar da aparência semelhante em cultura, os dois fungos diferem no comportamento dos conídios, quando estes são expostos a temperaturas elevadas. Assim, enquanto *E. parva*, a 40°C, forma adiaconídios de 10 a 25 μm de diâmetro, permanecendo na fase miceliana a 37°C, *E. crescens* forma adiaconídios de 200 a 700 μm de diâmetro, a 37°C. O mesmo acontece quando os conídios são introduzidos em camundongos: os de *E. parva* atingem 40 μm , enquanto os de *E. crescens* vão até 200 ou 700 μm . Além disso, os adiaconídios de *E. parva* permanecem com um único núcleo, mesmo tendo atingido o tamanho máximo; já os de *E. crescens*, quando bem desenvolvidos, podem conter centenas de núcleos.

Apesar das diferenças acima apontadas, CARMICHAEL⁴, após classificar os dois organismos no gênero *Chrysosporium*, considerou *E. crescens* como variedade apenas de *C. parvum*.

Descrita, inicialmente como infecção própria de roedores, a adiaspiromicose adquiriu interesse em medicina humana através da publicação, por KODOUSEK et al.¹⁵, na Tchecoslováquia, de caso com envolvimento extenso dos pulmões. À divulgação desse caso pioneiro seguiu-se, em pouco tempo, a de vários outros, com lesões pulmonares tanto localizadas quanto disseminadas, num total, até o presente, de 19, encontrados principalmente na Tchecoslováquia, França, Venezuela e Guatemala^{6, 12, 15, 19, 20, 21, 22, 23, 24, 28, 29}. Formas extrapulmonares da adiaspiromicose também já foram descritas^{8, 14, 27}. O caso mais interessante é o de DRÁPELA et al.⁸, publicado em 1980; tratava-se de uma forma disseminada peritoneal, instalada após apendicite gangrenosa com perfuração do apêndice.

REGISTRO DO CASO

E. S. F., de 31 anos e cor parda, lavrador, natural do Recife-PE, procedente da zona rural

de Planaltina-DF — para onde viera cerca de um ano antes do início de sua moléstia atual. Em 20 de novembro de 1977, sem a ocorrência de pródromos, apresentou quadro febril, precedido de calafrios e tremores, junto com dores musculares fortes. Ao fim de dois dias, como a febre persistisse, procurou o serviço médico local, recebendo tratamento contra malária. Sem melhoras, retornou ao mesmo serviço alguns dias mais tarde, quando então foi submetido a uma radiografia pulmonar e a um exame de sangue para contagem de leucócitos e pesquisa de parasitos da malária. Não foi possível obter-se o resultado da radiografia, mas o exame de sangue, afora a ausência de plasmódios, revelou número normal de leucócitos e 74% de neutrófilos. Medicado com sulfamídicos, houve regressão dos sintomas principais, especialmente a febre; logo após, no entanto, passou a apresentar tosse seca e dispnéia a pequenos esforços. Estas manifestações se agravaram, a ponto de se tornar necessária sua internação no Hospital de Planaltina. A medicação aí instituída, à base de ampicilina e garamicina, não produziu melhoras e, em consequência, foi ele transferido, no décimo quinto dia de evolução da doença, para a Unidade Hospitalar de Sobradinho.

Ao ser admitido, referiu emagrecimento de oito quilos desde o início da enfermidade. Estava em mau estado geral, pálido, febril e dispnéico. Além disso, apresentava expansibilidade torácica diminuída e estertores subcrepitantes na base dos pulmões. Uma radiografia pulmonar revelou a existência de infiltração micronodular disseminada bilateral. A contagem leucocitária era de 10.900/mm³, com 86% de neutrófilos. Levantada a hipótese de tuberculose miliar, foi-lhe administrado o esquema terapêutico tríplex. No trigésimo segundo dia da doença, em virtude da ausência de resposta favorável à terapêutica, e da negatividade dos exames de escarro e do teste intradérmico ao PPD, mudou-se o tratamento para uma associação de Anfotericina B com Rifampicina. Não houve também qualquer efeito benéfico, embora o tempo de observação fosse muito curto — apenas dois dias —, pois o paciente faleceu em 24 de dezembro de 1977.

Na autópsia, constatou-se que os pulmões eram os únicos órgãos acometidos pelo processo mórbido (Fig. 1). Sob a pleura visceral percebiam-se numerosos nódulos, de cor branca, medindo




Fig. 1 — Numerosas lesões nodulares e difusas na superfície do pulmão direito.

no máximo 3 mm de diâmetro. Após o seccionamento, lesões disseminadas exsudativas e nodulares — estas pequenas e confluentes — apareciam distribuídas pela superfície de corte de ambos os pulmões. O exame histológico revelou a presença, dentro dos nódulos, de estruturas redondas e volumosas (as maiores atingiam 600 μ m de diâmetro), com membrana espessa e trilaminar, sendo a lâmina interna a mais grossa e mais pálida. O conteúdo, quando presente — a maioria das estruturas se reduzia à membrana —, tinha aspecto granuloso, sem qualquer sinal de endosporulação. As estruturas foram identificadas como adiaconídios de *Chryso sporium parvum* var. *creescens* (Figs. 2 e 5). Chamava a atenção, nos cortes, além do grande número de adiaconídios, a intensa reação inflamatória por eles suscitada, causa da morte do paciente. Com efeito, todo adiaconídio era sempre encontrado no interior de microabscesso ou de área de necrose tecidual, circundados ambos por reação granulomatosa em paliçada (Figs. 3 e 4). Diversos microabscessos, por confluência, haviam se

transformado em vastas áreas de supuração, da mesma forma bem delimitadas, até mesmo por tecido fibroso. Os alvéolos pulmonares, não comprometidos pelos nódulos, apresentavam-se repletos de células da inflamação, principalmente macrófagos e neutrófilos.

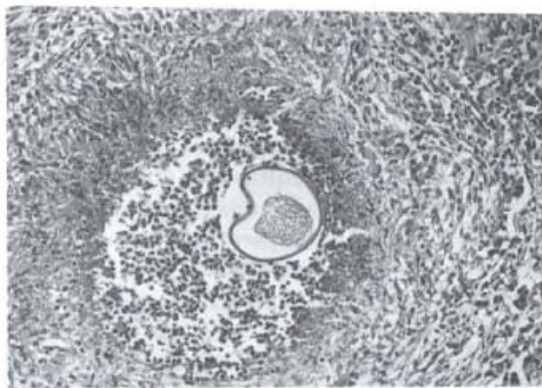


Fig. 2 — Lesões nodulares, com centro necrosado ou abscedido; mostrando um adiaconídio no centro de microabscesso; observar a área de necrose e a reação granulomatosa em torno do microabscesso. 200x.

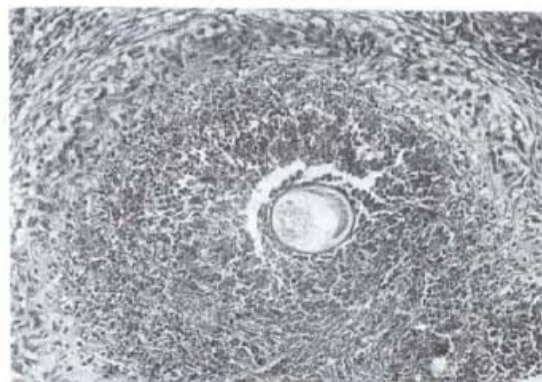


Fig. 3 — Grande área de necrose em torno de um adiaconídio; na periferia, reação granulomatosa incipiente. 200x.

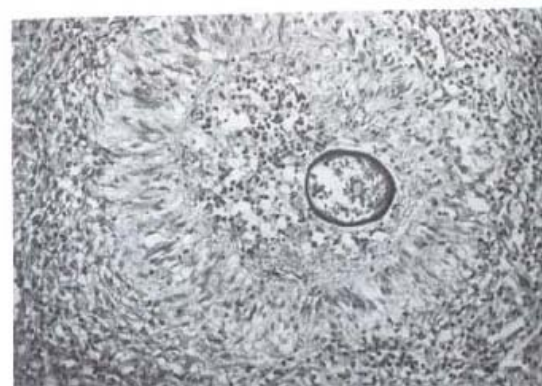

Fig. 4 — Lesão nodular, com reação granulomatosa bem significativa ao redor de microabscesso. 200x.

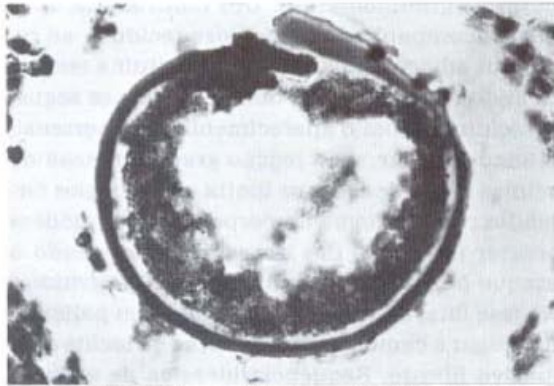


Fig. 5 — Adiacoonídio mostrando a membrana trilaminar e o conteúdo granuloso. 800x.

COMENTÁRIOS

A adiaspiromicose humana é doença rara, mas com larga distribuição geográfica, pois já foi encontrada nas Américas, na Europa e na Ásia. No Brasil, apenas dois casos estão registrados: um, de Belo Horizonte, descrito por BAM-

BIRRA & NOGUEIRA², e o outro, de São Paulo, mencionado por LACAZ¹⁷. Um terceiro caso, do Recife, referido por BATISTA et al.³, seguramente não era de adiaspiromicose.

A infecção tem como sede principal os pulmões. Dos 23 casos até agora conhecidos, em apenas quatro foi o agente encontrado produzindo lesões extrapulmonares. Na forma pulmonar localizada, a infecção é, em geral, assintomática. Já a forma disseminada se manifesta por quadro clínico bastante grave — febre, mal-estar, tosse e dispnéia —, embora também possa evoluir sem alterações importantes. Visto que, na forma disseminada, a radiografia dos pulmões mostra opacificações nodulares, pequenas e numerosas — aspecto que lembra o da tuberculose miliar, da silicose ou o da sarcoidose —, compreende-se por que tais doenças têm sido aventadas, comumente, no diagnóstico clínico.

Apesar de não haver prova segura de que *E. crescens* possa se reproduzir nos tecidos¹¹, KODOUSEK¹⁶, impressionado com a grande

TABELA 1
Casos humanos de adiaspiromicose

Nº	Autor	Ano	Procedência	Idade	Sexo	Aspecto
Forma Pulmonar						
1	Doby-Dubois et al. ⁶	1964	França	21	M	Nódulo solitário
2	Kodousek et al. ¹⁵	1970	Tchecoslováquia	11	M	Difuso, miliar, bilateral
3	Cueva e Little ¹	1971	Honduras	19	M	Nódulos diversos
4	Slais ²⁴	1972	Tchecoslováquia	55	F	Nódulo solitário
5	Slais ²⁴	1972	Tchecoslováquia	32	M	Nódulo solitário
6	Slais ²⁴	1972	Tchecoslováquia	62	F	Nódulo solitário
7	Slais ²⁴	1972	Tchecoslováquia	36	F	Nódulo solitário
8	Slais ²⁴	1972	Tchecoslováquia	52	M	Nódulo solitário
9	Fingerland e Vortel ¹²	1972	Tchecoslováquia	33	M	Nódulos diversos
10	Salfelder et al. ²¹	1973	Venezuela	60	M	Nódulos diversos
11	Salfelder et al. ²¹	1973	Venezuela	45	F	Nódulo solitário
12	Leshchenko e Sheklavok ¹⁸	1974	Rússia	10	M	Nódulos diversos
13	Watts et al. ²⁹	1975	Guatemala	26	M	Nódulos diversos
14	Mayorga ¹⁹	1975	Guatemala	?	?	Difuso ?
15	Salfelder e Vilorio ²²	1975	Venezuela	60	M	Nódulos diversos
16	Vermeil et al. ²⁸	1975	França	22	F	Difuso
17	Quilici et al. ²⁰	1977	França	5	M	Difuso miliar
18	Simecek et al. ²³	1982	Tchecoslováquia	48	M	Difuso
19	Bambirra e Nogueira ²	1983	Brasil	56	M	Nódulos diversos
Forma extrapulmonar						
20	Kamalan e Thambiah ¹⁴	1979	Índia	25	M	Nódulos cutâneos
21	Kamalan e Thambiah ¹⁴	1979	Índia	40	F	Nódulo ulcerado
22	Drápela et al. ⁸	1980	Tchecoslováquia	30	F	Peritonite
23	Toshniwal et al. ²⁷	1982	E.U.A.	61	M	Endocardite p/ prótese valvar

quantidade de adiaconídios (calculada em milhões) presentes em alguns dos casos descritos, afirmou ter observado o crescimento do fungo, por brotamento ou endosporulação, tanto *in vivo* como *in vitro*.

O presente caso, afora ser talvez o primeiro caso fatal de adiaspiromicose já publicado, exhibe aspectos peculiares, no que tange ao desenvolvimento da doença. Com efeito, sua rápida evolução (em pouco mais de um mês) e exuberante sintomatologia contrastam nitidamente com a evolução arrastada e, muitas vezes, assintomática de casos semelhantes, quanto à extensão, da forma pulmonar. Por outro lado, apesar do número elevadíssimo de adiaconídios nas lesões, não se observaram nos cortes histológicos sinais de brotamento ou de endosporulação. Na verdade, a maioria das estruturas conidianas apresentava-se vazia, provavelmente já sem vida. Em face disso, forçoso é admitir-se que todos os conídios presentes nos pulmões deviam fazer parte do inóculo aspirado. E a gravidade da doença decorreu, pode-se supor, do fato de a inalação ter sido única e maciça.

Corroborando essa hipótese, há a informação de que o paciente relacionava sua enfermidade com a limpeza que efetuara, algum tempo antes de adoecer, em galpão de madeira existente no fundo da chácara onde trabalhava, ocasião em que ficou exposto a densa nuvem de poeira, levantada do chão e dos objetos amontoados no local.

Afastada a possibilidade de *C. parvum* reproduzir-se nos tecidos, o espectro clínico da adiaspiromicose deve estar relacionado então não só com o total de células inaladas pelo indivíduo, mas também com o tamanho e a frequência dos inóculos. Assim, inóculos pequenos e repetidos, desde que as reexposições tenham ocorrido a intervalos bastante amplos, seriam compatíveis com infecções disseminadas (encerrando lesões em estádios evolutivos diversos), porém clinicamente sem gravidade ou, até mesmo, assintomáticas. Se o inóculo, entretanto, for grande ou concentrado, uma única exposição poderá provocar — como no caso aqui descrito —, pela extensa reação desencadeada, grave comprometimento pulmonar e rica sintomatologia.

A reação do hospedeiro, semelhante àquela vista em outras infecções fúngicas, é do tipo su-

purativo-granulomatoso. Um infiltrado neutrofilico, acompanhado de necrose tecidual, ao redor dos adiaconídios, parece constituir a resposta inicial do organismo humano; a ela se segue, coincidindo com o aparecimento de hipersensibilidade celular, uma reação granulomatosa de células em paliçada, que limita os abscessos formados. Granulomas de corpo estranho podem ocorrer no centro dos abscessos, traduzindo o ataque a restos de microrganismos destruídos. Na fase final da resposta, as células em paliçada dão lugar a camadas concêntricas de tecido conjuntivo fibroso. Sequência idêntica de eventos foi observada, experimentalmente, por SLAIS²⁵ e KODOUSEK¹⁶.

O aspecto variado das lesões, em um mesmo paciente, como referido por KODOUSEK¹⁶ no caso por ele descrito — o primeiro da forma pulmonar disseminada —, deve refletir mais uma resposta a conídios pertencentes a inóculos diversos e esparsos no tempo, do que a brotos ou esporos oriundos da reprodução do fungo no hospedeiro. O baixo número de conídios inalados em cada exposição explicaria a evolução da doença — longa e desprovida de manifestações importantes. No caso aqui descrito, ao contrário, as lesões estavam todas na fase inicial, supurativa, do processo inflamatório, representada pelos microabscessos e pelas extensas zonas de necrose rodeando os adiaconídios. A uniformidade da reação, associada ao número de lesões, abona a idéia de ter havido uma única exposição maciça, que suscitou resposta inflamatória extensa e grave.

Do ponto de vista epidemiológico, convém assinalar que, embora dois casos apenas estejam referidos no Brasil, a doença deve ter, no País, frequência bem maior do que a sugerida por esse número, principalmente na região Centro-Oeste. Apóia essa afirmativa o encontro, em anos recentes, na área do Distrito Federal, de vários casos não fatais, que permanecem ainda inéditos. O achado certamente está relacionado com as condições climáticas locais, favoráveis à propagação do fungo. O clima na região, durante um certo período do ano, particularmente de agosto a outubro, é quente e seco, com ventos fortes e variáveis, fatores que podem facilitar a disseminação dos conídios através dos turbilhões de poeira levantados.

SUMMARY

Fatal case of human pulmonary adiaspiromycosis.

A fatal case of human pulmonary adiaspiromycosis is reported. The patient, a male farm laborer from Pernambuco, in the Northeastern part of Brazil, had moved to Planaltina, DF., one year prior the onset of his illness. The main clinical manifestations consisted in fever, myalgia, cough and dyspnea. After being sick for five weeks, the patient developed severe respiratory failure and died. Grossly, disseminated nodular lesions, a few millimeters in diameter, were observed throughout the lobes of both lungs. Microscopically, round structures, up to 600 μ m in diameter, with a thick membrane, identified as adiaconidia of *Chrysosporium parvum* var. *creescens*, were seen in the center of the nodular lesions. These adiaconidia appeared predominantly inside microabscesses or necrotic areas, both surrounded by a granulomatous reaction. The pulmonary alveoli not affected by the nodular lesions contained an inflammatory exudate composed of macrophages and neutrophils. The finding of several non-fatal cases of the disease in the area of the Federal District suggests that adiaspiromycosis is endemic in the Central Brazilian Plateau region, where the dry, warm and windy climate, particularly from August to October, may provide the appropriate environmental conditions for the dissemination of *C. parvum* conidia.

REFERÊNCIAS BIBLIOGRÁFICAS

- ADAN CUEVA, J. & LITTLE, M. D. — *Emmonsia creescens* infection (adiaspiromycosis) in man in Honduras. *Amer. J. trop. Med. Hyg.*, 20: 282-287, 1971.
- BAMBIRRA, E. A. & NOGUEIRA, A. M. F. — Human pulmonary granulomas caused by *Chrysosporium parvum* var. *creescens* (*Emmonsia creescens*). *Amer. J. trop. Med. Hyg.*, 32: 1184-1185, 1983.
- BATISTA, A. C.; LIMA, J. A.; PESSOA, F. P. & SHOME, S. K. — *Emmonsia brasiliensis* n. sp.: um hifomiceto de interesse para a micopatologia humana. *Rev. Fac. Med. Univ. Ceara*, 3: 45-53, 1963.
- CARMICHAEL, J. W. — *Chrysosporium* and some other aleuriosporic hyphomycetes. *Canad. J. Bot.*, 40: 1137-1173, 1962.
- CIFERRI, R. & MONTEMARTINI, A. — Taxonomy of *Haplosporangium parvum*. *Mycopathologia (Den Haag)*, 10: 303-316, 1959.
- DOBY DUBOIS, M.; CHEVREL, M. L.; DOBY, J. M. & LOUVET, M. — Premier cas humain d'adiaspiromycose par *Emmonsia creescens*, Emmons & Jellison, 1960. *Bull. Soc. Path. exot.*, 57: 240-244, 1964.
- DOWDING, E. S. — *Haplosporangium* in Canadian rodents. *Mycologia*, 39: 372-373, 1947.
- DRAPELA, J.; VIKLICKY, J.; NOVAK, J.; TOUSEK, J. & VANA, M. — Peritoneale form den Adiasporose. *Z. Erkrank. Atm. Org.*, 155: 393-398, 1980.
- EMMONS, C. W. & ASHBURN, L. L. — The isolation of *Haplosporangium parvum* n. sp. and *Coccidioides immitis* from wild rodents. Their relationship to coccidioidomycosis. *Publ. Hlth. Rep. (Wash.)*, 57: 1715-1727, 1942.
- EMMONS, C. W. & JELLISON, W. L. — *Emmonsia creescens* sp. n. and adiaspiromycosis (haplomycesis) in mammals. *Ann. N. Y. Acad. Sci.*, 89: 91-100, 1960.
- EMMONS, C. W.; BINFORD, C. H.; UTZ, S. P. & KUON CHUNG, K. J. — *Medical mycology*, 3rd ed. Philadelphia, Lea & Febiger, 1977.
- FINGERLAND, A. & VORTEL, V. — The accidental finding of adiaspiromycosis caused by *Emmonsia creescens* in a case of lung tuberculosis. *Acta Univ. Palackianae Olomucensis*, 63: 19-22, 1972.
- JELLISON, W. L. — *Adiaspiromycosis (= Haplomycesis)*. Missoula, Mont., Mountain Press, 1969.
- KAMALAN, A. & THAMBAIAH, A. S. — Adiaspiromycosis of human skin caused by *Emmonsia creescens*. *Sabouraudia*, 17: 377-381, 1979.
- KODOUSEK, R.; VORTEL, V.; FINGERLAND, A.; VOJTEK, V.; SERY, Z.; HÁJEK, V. & KUCERA, K. — Pulmonary adiaspiromycosis in man caused by *Emmonsia creescens*; report of a unique case. *Amer. J. clin. Path.*, 56: 394-399, 1971.
- KODOUSEK, R. — Adiaspiromycosis. *Acta Univ. Palackianae Olomucensis*, 70: 5-68, 1974.
- LACAZ, C. S.; PORTO, E. & MARTINS, J. E. C. — *Micologia médica*, 7ª ed. São Paulo, Sarvier, 1984.
- LESHCHENKO, V. M. & SHEKLAKOV, N. D. — Adiaspiromykoz. *Vestn. Derm. Vener.*, 6: 46-52, 1974.
- MAYORGA, R. — A case of pulmonary adiaspiromycosis in man. *24th. Guatemala Medical Congress*, 1973.
- QUILICI, M.; ORSINI, A.; BASBOUS, D.; SCHEINER, C.; DOR, A. M. & LEBREUIL, G. — Adiaspiromycose pulmonaire disséminée. *Arch. Anat. Cytol. path. (Paris)*, 25: 227-234, 1977.
- SALFELDER, K.; FINGERLAND, A.; MENDELOVICI, M. & ZAMBRANO, P. — Two cases of adiaspiromycosis. *Beitr. Path.*, 148: 94-100, 1973.

22. SALFELDER, K. & VILORIA, J. E. — Tercer caso de adiaspiromicosis en Merida. *Rev. Col. Méd. Merida*, 34: 21-22, 1975.
23. SIMECEK, C.; SLAIS, J.; TOMSIKAVA, A. & SEBOR, J. — Disseminated pulmonary adiaspiromycosis identified in biotic material from the lung. *Z. Erkrank. Atm. Org.*, 159: 282-288, 1982.
24. SLAIS, J. — Solitary adiaspores of *Emmonsia crescens* in the lungs of man. In: *Proceedings of the second symposium on adiaspiromycosis*. Olomouc (Czechoslovakia), Palacky University, 63: 13-18, 1972.
25. SLAIS, J. — Histopathological changes and the genesis of adiaspiromycomas in mice infected intraperitoneally with *Emmonsia crescens* Emmons & Jellison, 1960. *Folia parasit. (Praha)*, 23: 373-381, 1976.
26. SPLENDORE, A. — Sui parassiti delle avicole. *Ann. Igiene*, 30: 622-643, 1920.
27. TOSHNIWAL, R.; GOODMAN, S.; ALLY, S. A.; RAY, V.; BODINO, C. & KALLICK, C. A. — Endocarditis due to *Chryso sporium* species: a disease of medical progress? *J. infect. Dis.*, 153: 638-639, 1986.
28. VERMEIL, C.; GORDEEFF, A. & GEFFRIAUD, M. — Adiaspiromycose pulmonaire humaine: observation d'un nouveau cas en Bretagne. *Mycopathologia (Den Haag)*, 56: 109-111, 1975.
29. WATTS, J. C.; CALLAWAY, C. S.; CHANDLER, F. W. & KAPLAN, W. — Human pulmonary adiaspiromycosis. *Arch. Path.*, 99: 11-15, 1975.

Recebido para publicação em 23-11-1988.