



PARACOCCIDIOIDOMICOSE E INFECÇÃO PELO VÍRUS DA IMUNODEFICIÊNCIA HUMANA

Rogério de Jesus PEDRO (1), Francisco Hideo AOKI (2), Raquel Silveira Bello Stucchi BOCCATO (2),
Maria Luiza Moretti BRANCHINI (2), Fernando Lopes GONÇALES JÚNIOR (2),
Priscila Maria de Oliveira PAPAORDANOU (2) & Marcelo de Carvalho RAMOS (3).

RESUMO

São apresentados dois casos de paracoccidiodomicose, um em paciente com a síndrome da imunodeficiência adquirida e o outro em paciente com infecção pelo HIV. Trata-se dos primeiros relatos em que esta associação é descrita na literatura.

No primeiro, a micose se evidenciou durante o acompanhamento de paciente com AIDS, que passou a apresentar hêpato-esplenomegalia e febre elevada. A ecografia, radiografia simples e tomografia computadorizada do abdômen, demonstraram nódulos sólidos, alguns calcificados, no parênquima esplênico. A punção aspirativa da medula óssea confirmou o diagnóstico; o conjunto dos achados caracterizou a forma aguda disseminada da paracoccidiodomicose, a qual levou o paciente ao óbito.

No segundo relato, em paciente com infecção pelo HIV, a propósito de investigação de tumoração na região inguinal e fossa ilíaca à direita, constatou-se a associação de doença de Hodgkin, tipo celularidade mista e paracoccidiodomicose.

Avalia-se a importância destes relatos frente a expansão da infecção pelo HIV e estima-se que mais casos venham a ser relatados em pacientes com AIDS, procedentes de áreas endêmicas desta micose. Propõe-se a inclusão da paracoccidiodomicose como infecção oportunística potencial em pacientes HIV positivos nestas áreas.

UNITERMOS: Paracoccidiodomicose — AIDS; Baço, Nódulos calcificados; Linfonodos; Punção aspirativa de medula óssea.

INTRODUÇÃO

A paracoccidiodomicose é endêmica em vários países da América Latina. Descrita inicialmente no Brasil em 1908⁹, é causada por fungo dimórfico, o *Paracoccidioides brasiliensis*. A in-

fecção traduz-se, clinicamente, sob três formas: a paracoccidiodomicose-infecção onde não há sintomas e depressão da resposta imune celular. É própria de pessoas de áreas endêmicas que,

(1) Professor Assistente Doutor, Chefe do Serviço de Doenças Transmissíveis da Faculdade de Ciências Médicas — UNICAMP, Campinas, São Paulo, Brasil.

(2) Professor Assistente na Disciplina de Doenças Transmissíveis da Faculdade de Ciências Médicas — UNICAMP, Campinas, São Paulo, Brasil.

(3) Professor Assistente Doutor na Disciplina de Doenças Transmissíveis da Faculdade de Ciências Médicas — UNICAMP, Campinas, São Paulo, Brasil.

Endereço para correspondência: Dr. Rogério de Jesus Pedro, Faculdade de Ciências Médicas da Universidade Estadual de Campinas. Caixa Postal 1170. CEP 13100 Campinas, São Paulo, Brasil.

expostas, se infectam, mas não adoecem. A paracoccidiodomicose-doença pode ser aguda ou subaguda (com dois subtipos grave e moderada) e crônica, esta uni ou multifocal podendo ser leve, moderada ou grave. A terceira modalidade clínica corresponde às formas residuais ou sequelas⁵.

A paracoccidiodomicose doença, em sua forma aguda ou subaguda é, habitualmente, severa, com má evolução e compromete preferentemente o sistema monócito-fagocitário. Os doentes, em geral, apresentam grave depressão da resposta imune celular¹⁰, embora tenham elevados títulos de anticorpos específicos circulantes².

Na forma crônica, a doença tem duração mais prolongada, podendo acometer um ou mais órgãos ou sistemas e a imunidade celular pode estar conservada ou deprimida em graus variáveis, em geral retratando a extensão ou gravidade da doença.

As formas clínicas relatadas traduzem o que ocorre em condições naturais nas zonas endêmicas desta micose profunda. Em pacientes imunocomprometidos, quer por doença subjacente, quer por ação de medicamentos, tem sido registradas na literatura médica algumas observações da ocorrência desta infecção^{8, 13, 14}, inclusive em modelos experimentais¹⁵. Na Síndrome da Imunodeficiência Adquirida (AIDS) ou infecção pelo vírus da imunodeficiência humana (HIV) nada há registrado na literatura em relação a paracoccidiodomicose.

Apresentamos neste trabalho dois relatos de pacientes com infecção pelo HIV, nos quais se diagnosticou a paracoccidiodomicose e destacamos a importância deste fato em nosso meio.

APRESENTAÇÃO DOS CASOS

CASO 1

C. G. R., 37 anos, branco, solteiro, trabalhador braçal, natural de Passos em Minas Gerais e procedente de Campinas, Estado de São Paulo. Procurou o Ambulatório de Doenças Sexualmente Transmissíveis da UNICAMP em junho de 1986, referindo emagrecimento de oito quilos

em cinco meses e alteração no hábito intestinal há três meses, caracterizado por aumento do número das evacuações (três a quatro vezes ao dia), com fezes liquefeitas. A partir de fevereiro de 1986 notou aparecimento de placas esbranquiçadas na cavidade oral, que regrediram com o uso de Ketoconazol. Negava febre, lesões cutâneas ou outras queixas.

Nos antecedentes, ressalta-se que morou em zona rural até aos quinze anos de idade, tendo trabalhado na lavoura de cana-de-açúcar e algodão. Referia ainda ser homossexual (ativo e passivo) há 20 anos, com poucos parceiros. Um dos seus parceiros estava sendo acompanhado em nosso serviço com o diagnóstico de AIDS, sarcoma de Kaposi e tuberculose pulmonar. Negava uso de drogas injetáveis e viagens ao exterior. Negava qualquer doença pregressa de transmissão sexual.

Ao exame físico, além de emagrecimento, não apresentava qualquer outra anormalidade.

Os exames laboratoriais realizados nesta época demonstravam: Hemoglobina (Hb) 15,68 g%, Hematócrito (Ht) 47,75%, Leucócitos 4.600 mm³, sendo bastonetes 12%, segmentados 62%, linfócitos 19%, monócitos 6%. Plaquetas em números e aspectos normais. Protoparasitológico e exame a fresco das fezes, negativos. RX de tórax normal. Anticorpo anti HIV reagente por duas vezes (ELISA). Relação OKT4/OKT8: 0,7.

O paciente passou a ser acompanhado ambulatorialmente com consultas bimestrais mantendo emagrecimento lento e progressivo, diarreia intermitente e episódios de monilíase oral. Laboratorialmente constatou-se aparecimento de plaquetopenia (60.000 plaquetas mm³) a partir de fevereiro de 1987. Na investigação do quadro diarréico, fez-se a hipótese de supercrescimento bacteriano a nível de jejuno uma vez que o teste da D-xilose foi positivo; o "clearance" entérico de albumina estava aumentado, observando-se má absorção de lactose com intolerância e ausência de esteatorréia. A biópsia de jejuno não evidenciou atrofia de vilosidades.

Em março de 1987, foi notada ao exame físico esplenomegalia (baço palpável a três cm do rebordo costal esquerdo). Foram realizados exa-

mes sorológicos para sífilis, citomegalia, toxoplasmose e hepatite B, que resultaram negativos.

Em agosto de 1987, o paciente passou a apresentar febre alta (39 a 40°C), predominantemente vespertina, emagrecimento acentuado (seis quilos em 30 dias); mantinha diarreia e monilíase oral. Ao exame físico apresentava-se emagrecido, descorado + + +, temperatura 39,7°C, sem linfonodomegalia. O fígado era palpável a sete cm e o baço a 10 cm do rebordo costal, este último doloroso e endurecido. Os exames laboratoriais colhidos nesta época mostraram: Hemograma-Hb 6,5 g%, Ht-20,0%, VCM-82, Leucócitos 2.500/mm³ sendo 7% bastonetes, 77% segmentados, 13% linfócitos, 3% monócitos. Plaquetas 16.000/mm³. Transaminases: T. G. O. 30 (8 — 40u/l), T. G. P. 41 (5 — 35u/l). Tempo e atividade do protrombina 14,5s e 82%. Hemoculturas: cinco amostras negativas. Pesquisa de B. K. no escarro: três amostras negativas. RX de tórax normal.

Foi realizada ecografia abdominal que evidenciou hepatomegalia com morfologia e padrão sonográficos normais. Esplenomegalia moderada. O baço apresentava múltiplas imagens ecogênicas nodulares com sombras acústicas, algumas delas com o centro ecoluscente de calcificações anelares (Figura 1). A radiografia simples do abdômen mostrou hepato e esplenomegalias com lesões nodulares calcificadas no baço (Figura 2). A tomografia computadorizada do abdômen revelou hepatomegalia, esplenomegalia

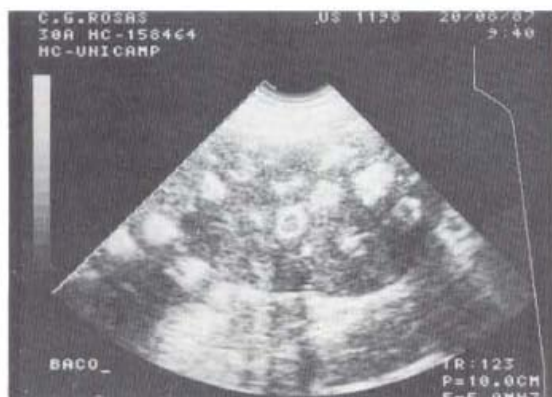

Fig. 1 — Ecografia abdominal bidimensional mostrando o baço com imagens ecogênicas nodulares com sombras acústicas, algumas com o centro ecoluscente e calcificações anelares (Caso 1).

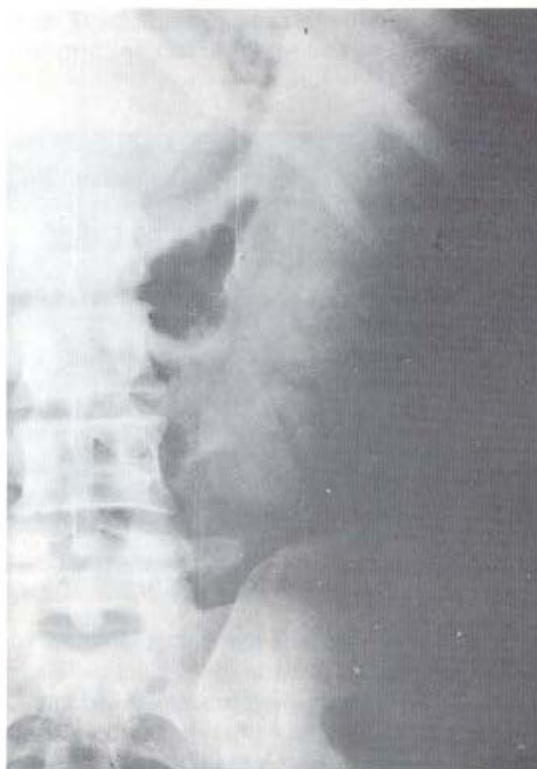

Fig. 2 — Radiografia simples do abdômen, revelando calcificações nodulares no baço (Caso 1).

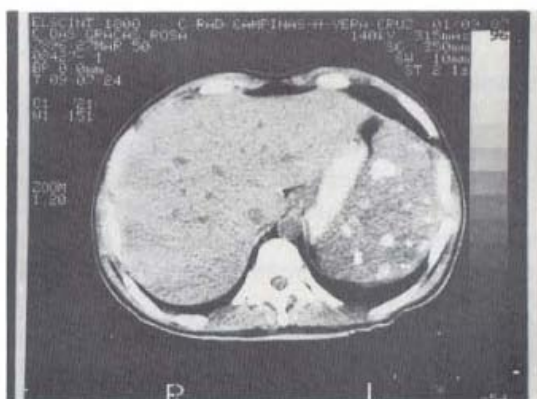


Fig. 3 — Tomografia computadorizada, mostrando esplenomegalia com nódulos parenquimatosos calcificados (Caso 1).

com inúmeros nódulos sólidos no parênquima esplênico, a maioria deles calcificados e outros impregnados por contraste, compatíveis com processo granulomatoso esplênico (Figura 3). Não foram constatadas outras anormalidades.

O paciente foi submetido à punção aspirativa de medula óssea, onde se demonstrou a pre-

sença do *P. brasiliensis* ao exame direto (Figura 4). A cultura em meio Sabouraud confirmou o achado.




Fig. 4 — Punção aspirativa de medula óssea revelando a presença do *Paracoccidioides brasiliensis* ao exame direto (Caso 1).

Foi iniciado tratamento com sulfametoxazol-trimetoprim na dose de 480 mg/dia de trimetoprim, com remissão da febre no quinto dia de tratamento. O paciente passou bem por duas semanas quando, novamente voltou a apresentar febre, piora progressiva do estado geral. Foi medicado também com Ketocozanol e anfotericina B. Evoluiu para o óbito dois meses após o início da terapêutica.

CASO 2

S. S., 29 anos, branco, solteiro, natural e procedente de Porto Ferreira, Estado de São Paulo, procurou o ambulatório de Moléstias Infecciosas, referindo aparecimento de massa na região inguinal direita e também febre noturna há 20 dias.

Em seus antecedentes pessoais, ressalta-se o fato de ser homossexual há 13 anos, sem parceiro fixo; teve uretrite gonocócica há quatro anos.

Ao exame físico apresentava fígado palpável a dois cm; consistência normal e indolor; baço palpável a dois cm; massa inguinal D de mais ou menos sete cm, consistência endurecida e superfície bocelada.

Os exames inespecíficos mostraram: Hb-9,3 g%. Ht-26,5%. VHS-63mm³ (primeira hora). Leu-

cócitos 3.200 mm³. Contagem diferencial: 11% bastonetes, 53% segmentados, 32% linfócitos e 4% monócitos. Plaquetas 26.000 mm³. Protoparasitológico: *Giardia lamblia*. Eletroforese de proteínas: normal. Ecografia abdominal mostrou imagens hipocóides situadas na fossa ilíaca direita fazendo impressão no teto e na parede lateral direita da bexiga. As imagens são bem delimitadas e as duas maiores medem 5,2 x 3,0 cm e 4,0 x 2,8 cm. A tomografia computadorizada de abdômen mostrou hêpato-esplenomegalias, adenopatia peri-pancreática e peri-aórtica e extensa adenopatia em cadeia hipogástrica, ilíaca externa e inguino-femorais a direita (Figura 5).

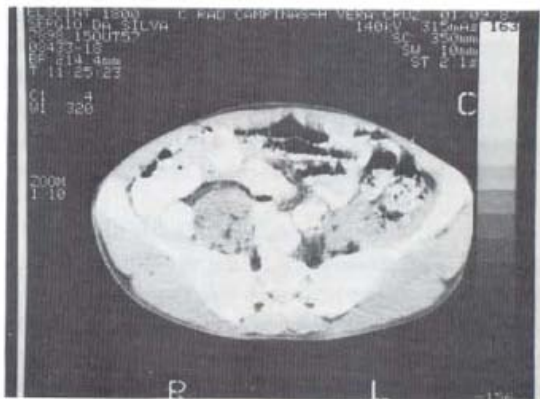


Fig. 5 — Tomografia computadorizada mostrando adenopatia extensa em cadeia hipogástrica, ilíaca externa e inguino femoral, à direita (Caso 2).

Realizada biópsia de linfonodo inguinal D., parte do material foi homogeneizado e suspenso em salina, sendo encontrado *P. brasiliensis* ao exame direto. O estudo histopatológico confirmou o achado. Caracterizou-se ainda linfoma de Hodgkin tipo celularidade mista.

A complementação do estudo laboratorial mostrou que a pesquisa de anti HIV foi positiva em dois exames pelo método ELISA; V. D. R. L. foi positivo em título 1/126; fixação do complemento para paracoccidiodomicose resultou negativa.

Iniciado tratamento para a paracoccidiodomicose com sulfametoxazol-trimetoprim (seis comprimidos/dia) e quimioterapia específica para o linfoma. Houve regressão do quadro febril e das massas tumorais e o paciente se encontra

em acompanhamento clínico, mantendo-se em boas condições clínicas até o momento.

COMENTÁRIOS

A epidemia de AIDS assume, em nosso meio, números preocupantes. Segundo dados do Ministério da Saúde, foram relatados até junho de 1988, 3.687 doentes. Calcula-se número superior a 300.000 pessoas entre infectados pelo HIV assintomáticos e doentes com manifestações iniciais relacionadas à AIDS. Sabe-se que, em decorrência da subnotificação, estas cifras estão subestimadas. Frente a esta nova realidade há expectativa de como se comportarão as endemias brasileiras, de modo particular a paracoccidiodomicose.

A persistente disfunção do sistema imune na AIDS predispõe a série de infecções já bem definidas na literatura médica. As infecções fúngicas de modo geral estão entre as mais relatadas. Estudos retrospectivos de casuísticas nos Estados Unidos e na África referem incidência entre 58 e 81%, sendo que cerca de 10 a 20% dos pacientes com AIDS morrem em decorrência direta destas infecções⁶.

A candidíase de orofaringe, esôfago, brônquios, pulmões e meninges, a criptococose dos pulmões, meninges ou disseminada, a aspergilose invasiva, a histoplasmose disseminada, estão associadas a AIDS. Os fungos causadores destas doenças são patógenos oportunistas, que em hospedeiros imunocomprometidos, causam infecções de severidade variável, sendo nos pacientes com AIDS o curso de infecção e as manifestações clínicas, freqüentemente mais graves que naqueles com a imunidade comprometida por outras causas.

Tem sido relatados casos de coccidiodomicose disseminada em pacientes com AIDS, que estiveram transitoriamente¹ ou que procedem de áreas endêmicas desta micose¹¹

Ainda nada foi relatado na literatura, correlacionando AIDS e paracoccidiodomicose. É no entanto, possível supor-se que indivíduos, com diferentes formas clínicas dessa micose, poderão ter agravada essa infecção em decorrência do comprometimento da imunidade, determinada pelo

HIV, visto que a imunidade celular é essencial na defesa do hospedeiro contra a infecção pelo **P. brasiliensis**.

Os casos que relatamos constituem os primeiros registros da associação da paracoccidiodomicose e infecção pelo vírus HIV.

No primeiro relato, presenciou-se a evolução de paracoccidiodomicose assintomática ou infecção à forma disseminada, no período de 14 meses, em que o paciente foi acompanhado após o diagnóstico de infecção pelo HIV. Inicialmente apresentou sintomas gerais, perda de peso, diarreia prolongada, monilíase da cavidade oral, caracterizando o grupo IV, subgrupo A, da classificação do Centers for Disease Control (CDC)³ para a infecção pelo HIV.

Durante o seguimento verificou-se a progressão da micose. O baço inicialmente não palpável aumentou de volume, atingindo 10 cm aos 14 meses de seguimento. A presença de imagens nodulares com calcificações, notadas aos exames ecográfico, radiológico e tomográfico, presuppõe processo inflamatório com necrose.

A punção aspirativa da medula óssea permitiu a identificação do **P. brasiliensis**. É lícito, portanto, concluir que se trata de forma disseminada de paracoccidiodomicose. A refratariedade ao tratamento neste caso, atesta a gravidade desta forma clínica. Não se observaram evidências de qualquer outro agente infeccioso que justificasse essa evolução.

No segundo caso, a propedêutica dirigida para o esclarecimento da febre, tumor na fossa ilíaca e região inguinal direita permitiu a caracterização de linfoma de Hodgkin tipo celularidade mista ao exame histopatológico de linfonodo daquela região. Demonstrou-se ainda neste mesmo material, a presença de fungos com cápsula birrefringente e gemulação múltipla permitindo o diagnóstico de **P. brasiliensis**. Este paciente está em seguimento em nosso serviço, tendo-se obtido boa resposta com a terapêutica convencional para a doença de Hodgkin e com o uso de sulfametoxazol-trimetoprim.

O papel da infecção pelo HIV, não pode ser claramente definido, já que do ponto de vista

clínico e evolutivo o caso em tela, não se diferencia do que já se conhece sobre a paracoccidioidomicose associada a doença de Hodgkin⁸. A micose no momento atual, restringe-se ao comprometimento ganglionar, não havendo evidências clínicas de acometimento de outros órgãos ou sistemas.

O resultado negativo da reação de fixação do complemento para a paracoccidioidomicose pode ser decorrente da limitação da micose, ou, como já se verificou em outras infecções fúngicas, inclusive na coccidioidomicose¹¹, de efeito também na imunidade humoral determinada pela infecção pelo HIV. Na paracoccidioidomicose do hospedeiro imunocomprometido por causas diversas da infecção pelo HIV, esta reação é habitualmente positiva¹³.

A medida em que a infecção pelo HIV vai se estendendo a regiões endêmicas de paracoccidioidomicose, é provável que outros casos ocorram de modo semelhante ao que se verificou com outras micoses profundas^{1, 11, 15, 16}.

O equilíbrio entre hospedeiro e agente etiológico nos casos de paracoccidioidomicose-infecção pode se romper com a infecção pelo HIV e tornar mais expressiva a incidência desta micose como infecção oportunística em pessoas que vivem nestas regiões. Fato semelhante ocorreu em alguns centros urbanos nos Estados Unidos, onde se verificou significativo aumento da incidência da tuberculose, atribuído à concomitante infecção pelo vírus da imunodeficiência humana^{9, 10}.

Os médicos que desenvolvem atividades em áreas endêmicas de paracoccidioidomicose precisam considerá-la como infecção oportunística potencial em pacientes com AIDS e de modo inverso, pacientes com o diagnóstico dessa micose que fizeram parte dos grupos de maior risco devem ser avaliados para a infecção pelo HIV e AIDS.

SUMMARY

PARACOCIDIIDOMYCOSIS AND HUMAN IMMUNODEFICIENCY VIRUS INFECTION

We present two cases of paracoccidioidomycosis, one occurring in an AIDS patient and the

other in an HIV infected man. This is the first report of such association.

The first patient, which was already followed for HIV infection (group IV-A) presented with high fever and hepatosplenomegaly. Plain X-ray, ultrasound and CT-scan of the abdomen showed solid nodules in the spleen, some of them with calcification. Both the direct smear and the culture of a bone marrow aspiration revealed **Paracoccidioides brasiliensis**. The patient died of acute disseminated Paracoccidioidomycosis.

The second patient, a man anti-HIV seropositive presented with a mass on the right lower abdomen and inguinal region. A biopsy of the mass showed the association of Hodgkin's disease of the mixed cellularity type and paracoccidioidomycosis.

With the expanding AIDS epidemic we believe this report emphasizes the need to consider Paracoccidioidomycosis in HIV infected persons in countries where this mycosis is endemic. We also suggest the inclusion of Paracoccidioidomycosis as a potential opportunistic infection in these areas.

REFERÊNCIAS BIBLIOGRÁFICAS

1. ABRAMS, D. I.; ROBBIA, M.; BLUMENFELD, W.; SIMONSON, J.; COHEM, M. B. & HADLEY, W. K. — Disseminated coccidioidomycosis in AIDS. *New Engl. J. Med.*, 310: 986-987, 1984.
2. BIAGIONI, L.; SOUZA, M. J.; CHAMMA, L. G.; MENDES, R. P.; MARQUES, S. A.; MOTA, N. G. S. & FRANCO, M. — Serology of paracoccidioidomycosis. II. Correlation between class-specific antibodies and clinical forms of the disease. *Trans. roy Soc. trop. Med. Hyg.*, 18: 617-621, 1984.
3. BRONNIMANN, D. A.; ADAM, R. D.; GALGIANI, J. N.; HABIB, M. P.; PETERSEN, E. A.; PORTER, B. & BLOOM, J. W. — Coccidioidomycosis in the acquired immunodeficiency syndrome. *Ann. intern. Med.*, 106: 372-379, 1987.
4. CENTERS FOR DISEASE CONTROL. Classification system for human T. lymphotropic virus type III/lymphadenopathy — associated virus infections. *MMWR*, 35: 334-339, 1986.
5. FRANCO, M.; MONTENEGRO, M. R.; MENDES, R. P.; MARQUES, S. A.; DILLON, N. L. & MOTA, N. G. S. — Paracoccidioidomycosis: a recently proposed classification of its clinical forms. *Rev. Soc. bras. Med. trop.* 20: 129-132, 1987.

6. HANDWERGER, S.; MILDVAN, D.; SENIE, R. & Mc-KINDLEY, F. W. — Tuberculosis and the acquired immunodeficiency syndrome at a New York city hospital: 1978-1985. *Chest*, 91: 176-180, 1987.
7. HOLMBERG, K. & MEYER, R. D. — Fungal infections in patients with AIDS and AIDS-related complex. *Scand. J. infect. Dis.*, 18: 179-192, 1986.
8. LACAZ, C. S.; FARIA, J. L. & MOURA, M. A. A. — Blastomicose sul americana associada à moléstia de Hodgkin. *Hospital (Rio de J.)* 34: 313-326, 1948.
9. LUTZ, A. — Uma mycose pseudococcidia localizada na boca e observada no Brasil. Contribuições ao conhecimento das Hyphoblastomicoses americanas. *Brasil-méd.*, 22: 121-124, 1908.
10. MOTA, N. G. S.; REZKALLAH-IWASSO, M. T.; PERACOLI, M. T. S.; AUDI, R. C.; MENDES, R. P.; MARCONDES, J.; MARQUES, S. A.; DILLON, N. L. & FRANCO, M. F. — Correlation between cell-mediated immunity and clinical forms of paracoccidioidomycosis. *Trans. roy. Soc. trop. Med. Hyg.*, 19: 765-772, 1985.
11. RIEDER, H. L. & SNIDER, D. E. — Tuberculosis and acquired immunodeficiency syndrome. *Chest*, 90: 469-470, 1986.
12. ROBERT, C. J. — Coccidioidomycosis in acquired immunodeficiency syndrome. Depressed humoral as well as cellular immunity. *Amer. J. Med.*, 76: 734-736, 1984.
13. SEVERO, L. C.; LONDERO, A. T.; GEYER, G. R. & PORTO, N. S. — Acute pulmonary paracoccidioidomycosis in an immunosuppressed patient. *Mycopathologia (Den Haag)*, 68: 171-174, 1979.
14. SUGAR, A. M.; RESTREPO, A. & STEVENS, D. A. — Paracoccidioidomycosis in the immunosuppressed host: report of a case and review of the literature. *Amer. Rev. resp. Dis.*, 129: 340-342, 1984.
15. TEIXEIRA, G. A.; KERR, I. B.; MIRANDA, J. L.; MACHADO FILHO, J. & OLIVEIRA, C. A. B. — Blastomicose experimental no rato. Evolução da doença experimental em animais implantados com sarcoma de Yoshida. *Hospital (Rio de J.)*, 75: 505-510, 1969.
16. WHEAT, L. J.; SLAMA, T. G. & ZECKEL, M. L. — Histoplasmosis in the acquired immunodeficiency syndrome. *Amer. J. Med.*, 78: 203-210, 1985.

Recebido para publicação em 16/5/1988.