

# Papéis Avulsos de Zoologia

Museu de Zoologia da Universidade de São Paulo

Volume 52(3):21-50, 2012

[www.mz.usp.br/publicacoes](http://www.mz.usp.br/publicacoes)  
<http://portal.revistasusp.sibi.usp.br>  
[www.scielo.br/paz](http://www.scielo.br/paz)

ISSN impresso: 0031-1049

ISSN on-line: 1807-0205

## DESCRIÇÃO DO SINCRÂNIO DE *CAVIA APEREA* (RODENTIA, CAVIIDAE) E COMPARAÇÃO COM AS DEMAIS ESPÉCIES DO GÊNERO NO BRASIL

JORGE JOSÉ CHEREM<sup>1,2</sup>  
JORGE FERIGOLO<sup>3</sup>

### ABSTRACT

*The genus Cavia includes four species for Brazil, C. aperea (at least two subspecies, C. a. aperea and C. a. pamparum), C. magna, C. intermedia and C. fulgida. Aiming to contribute to the anatomy and to distinction of these species the syncranium (skull and mandible) of C. a. pamparum from Rio Grande do Sul State is described and compared with C. magna from Rio Grande do Sul and Santa Catarina States, C. intermedia from Moleques do Sul island on Santa Catarina's coast, and C. fulgida from Minas Gerais and Paraná States. Cavia aperea skull is lower and longer, with laterally compressed rostrum; marked interorbital constriction; elliptical orbit with broad communication with temporal fossa; broad and depressed infraorbital foramen; longer and lower mandible, with angular process not reflected laterally; dental formula 1I.0C.1P.3M; hypselodont teeth; molariforms formed for two prisms, the anterior laminar and the posterior cordiform. Cavia aperea distinguishes from C. magna by a less developed rostrum and ventral root of zygomatic process of maxilla; infraorbital foramen more depressed; posterior portion of dorsal surface of frontals and parietals less convex latero-laterally; paraoccipital apophysis shorter and more bent anteriorly; superior incisors narrower and generally opistodonts (proodonts in C. magna); external tertiary notch (fte) deeper with a thicker cement; anterior prolongation to fte more developed; and a constriction at the bottom of posterior prolongation. Cavia intermedia is distinguished by a shorter jugal; reduced/absent jugal fossa; more prominent depression in the interorbital region; larger sagittal crest; less marked lateral constriction in basisphenoid; wider magnum foramen; lower supraoccipital; fte less marked and its anterior prolongation little developed; the anterior prism of p4 as large as the posterior; anterior prism of m3 larger than posterior; shallow internal secondary notch in m3. Cavia fulgida differentiates by the smaller dimensions and a deeper fte. However southern Brazil specimens with these characters, but not typical coloration of C. fulgida, should belong to C. aperea. More studies are needed to clarify this issue.*

KEY-WORDS: *Cavia*; Anatomy; Skull; Mandible; Dentition.

1. Programa de Pós-Graduação em Zoologia, Faculdade de Biociências, Pontifícia Universidade Católica do Rio Grande do Sul (PUCRS). Avenida Ipiranga, 6.681, Partenon, 90619-900, Porto Alegre, RS, Brasil.
2. Caipora Cooperativa para Conservação da Natureza. Avenida Desembargador Vitor Lima, 260/513, Carvoeira, 88040-400, Florianópolis, SC, Brasil. E-mail: [jjcherem@yahoo.com.br](mailto:jjcherem@yahoo.com.br)
3. Seção de Paleontologia, Museu de Ciências Naturais, Fundação Zoobotânica do Rio Grande do Sul. Rua Doutor Salvador França, 1.427, Jardim Botânico, 90690-000, Porto Alegre, RS, Brasil. E-mail: [jorge.ferigolo@fzb.rs.gov.br](mailto:jorge.ferigolo@fzb.rs.gov.br)

## INTRODUÇÃO

O gênero *Cavia* Pallas, 1766 inclui pequenos roedores herbívoros e cursórios, vulgarmente chamados de preás ou porquinhos-da-índia, no caso da espécie doméstica, *Cavia porcellus* (Linnaeus, 1758). Seu corpo é robusto, a cauda grandemente reduzida e as patas e orelhas são curtas. O comprimento total varia de 200 a 400 mm e o peso, de 230 a 1.500 g. Apresenta ampla distribuição na América do Sul, exceto Amazônia e sul da Argentina e Chile, e ocupa vários tipos de habitat, incluindo campos, bordas de floresta, banhados e áreas rochosas (Massoia, 1973; Nowak, 1999).

Do ponto de vista taxonômico, o número de espécies reconhecidas de *Cavia* é controverso, com diferentes autores apresentando interpretações distintas (Tate, 1935; Cabrera, 1961; Hückinghaus, 1961; Nowak, 1999; Woods & Kilpatrick, 2005). Um dos fatores que tem contribuído para este impasse, já apontado por Kraglievich (1930), é a variação nos caracteres anatômicos nas espécies da família Caviidae. Recentemente, estudos de sistemática e taxonomia molecular têm sido desenvolvidos (Spotorno *et al.*, 2004; Dunnum & Salazar-Bravo, 2010) e têm contribuído para clarificar o tema.

No Brasil têm sido reconhecidas quatro espécies (Woods & Kilpatrick, 2005). *Cavia aperea* Erxleben, 1777 ocorre de Pernambuco ao Rio Grande do Sul e apresenta variação de tamanho e coloração em forma de clina ou gradiente; os exemplares da extremidade nordeste de sua distribuição (Sergipe, Alagoas e Pernambuco) são menores e com coloração dorsal pardo escuro, enquanto os do sul (Rio Grande do Sul, além do sul do Paraguai, nordeste da Argentina e Uruguai) são comparativamente maiores e mais claros, com coloração dorsal cinza oliváceo; os exemplares da parte central da distribuição da espécie apresentam caracteres intermediários (Ximenez, 1980). Apesar dessa clina, Ximenez (1980) reconheceu duas subespécies, *C. a. aperea* e *C. a. pamparum* Thomas, 1901, para os extremos da distribuição desta espécie, nordeste e sul, respectivamente, e apontou que estudos futuros poderiam definir várias subespécies para a parte central. *Cavia magna* Ximenez, 1980 ocorre na região litorânea, do estado de Santa Catarina ao Uruguai, apresentando tamanho maior do que *C. aperea* e coloração dorsal mesclada de laranja e preto brilhante. *Cavia intermedia* Cherem, Olimpio & Ximenez, 1999 é restrita à maior das ilhas que compõem o arquipélago de Moleques do Sul, na costa de Santa Catarina. *Cavia fulgida* Wagler, 1831 ocorre de Minas Gerais a Santa Catarina e possui coloração dorsal

ferrugínea. A distribuição de *C. magna*, assim como a de *C. fulgida*, se sobrepõe àquela de *C. aperea* (Ximenez, 1980).

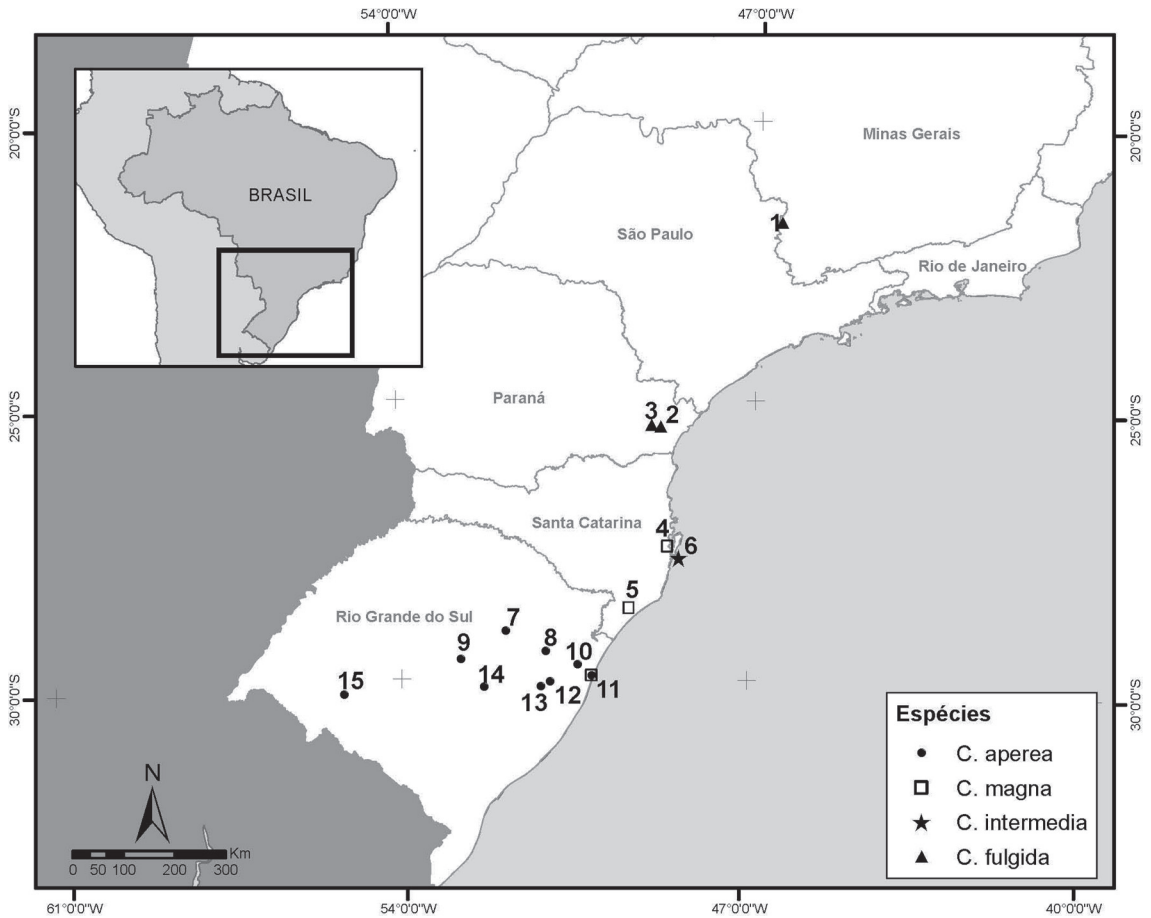
Caracteres cranianos e dentários também têm sido levantados para diferenciar essas espécies (Thomas, 1917; Ximenez, 1980; Cherem *et al.*, 1999), mas estudos anatômicos mais detalhados não têm sido conduzidos, apesar de se contar com descrições gerais do sincrânio (crânio e mandíbula) de *Cavia* e de outros gêneros de caviídeos (*e.g.*, Kraglievich, 1930; Cabrera, 1953) e de atlas anatômicos para *Cavia porcellus* (*e.g.*, Popesko *et al.*, 1992).

Desta forma, visando contribuir para o conhecimento da anatomia do sincrânio de *Cavia* e para a distinção das espécies do gênero no Brasil, tem-se por objetivos descrever o sincrânio de *C. aperea*, a partir de exemplares procedentes do Rio Grande do Sul (*C. a. pamparum sensu* Ximenez, 1980), e compará-lo com o de *C. magna*, *C. intermedia* e *C. fulgida*. São também discutidos alguns aspectos da anatomia e da nomenclatura sincraniana de *Cavia* em comparação com as informações apresentadas em outros estudos anatômicos sobre este gênero e sobre outros mamíferos.

## MATERIAL E MÉTODOS

A descrição da anatomia sincraniana de *Cavia aperea* baseou-se primariamente em 63 exemplares do município de Morro Reuter, estado do Rio Grande do Sul, sul do Brasil, sendo ainda examinados outros 22 exemplares da espécie também procedentes deste estado, correspondendo a *C. a. pamparum sensu* Ximenez (1980). Para a avaliação das demais espécies foram analisados 67 sincrânios de *C. magna* do Rio Grande do Sul (65 dos quais provém do município de Tramandaí) e Santa Catarina, 26 de *C. intermedia* (endêmicos da maior das ilhas que compõem o Arquipélago de Moleques do Sul) e 18 de *C. fulgida* (procedentes dos estados de Minas Gerais e Paraná) (Fig. 1). Os exemplares examinados são listados no Apêndice e estão depositados nas seguintes coleções: Museu de Ciências Naturais, Fundação Zoobotânica do Rio Grande do Sul (MCN-M), Porto Alegre, Rio Grande do Sul; Departamento de Genética, Universidade Federal do Rio Grande do Sul (UFRGS), Porto Alegre, Rio Grande do Sul; e Departamento de Ecologia e Zoologia, Universidade Federal de Santa Catarina (UFSC), Florianópolis, Santa Catarina.

A análise dos caracteres baseou-se em exemplares adultos-jovens e adultos (idades III e IV). Indivíduos



**FIGURA 1:** Localidades de coleta dos exemplares examinados de *Cavia aperea*, *C. magna*, *C. intermedia* e *C. fulgida*. **1:** Poços de Caldas; **2:** Morretes; **3:** Roça Nova; **4:** Palhoça; **5:** Criciúma; **6:** Arquipélago de Moleques do Sul; **7:** Muçum; **8:** Morro Reuter; **9:** Candelária; **10:** Osório; **11:** Tramandaí; **12:** Viamão; **13:** Tiro 4, Porto Alegre; **14:** Pântano Grande; **15:** Rosário do Sul.

jovens e jovens-adultos (idades I e II) foram posteriormente considerados, principalmente para a delimitação dos ossos que estão fusionados nos demais. Estas categorias etárias foram determinadas pela ordem de fusionamento das suturas da região occipital do crânio: (1) exoccipital-basioccipital, (2) exoccipital-supra-occipital e (3) basioccipital-basisfenóide. Jovens (idade I) apresentam todas estas suturas abertas; jovens-adultos (idade II), somente a sutura 1 fechada; adultos-jovens (idade III), as suturas 1 e 2 fechadas e a 3 aberta; adultos (idade IV), todas estas suturas fechadas (Ximenez, 1980).

Para a nomenclatura anatômica foram consultados os trabalhos de Klaauw (1931), Hill (1935), McDowell (1958), Guthrie (1963), Miller (1964), Woods (1972), Wahlert (1974; 1985), Voss (1988), Aguirre (1989), Popesco *et al.* (1992), Novacek (1993) e Silva Neto (2000). A nomenclatura dentária segue Contreras (1964).

**Abreviaturas dos termos anatômicos**

**Crânio**

- Al: alisfenóide
- ap: apófise paraoccipital
- Be: basisfenóide
- Bo: basioccipital
- ca: canal alar
- cae: conduto auditivo externo
- cg: cavidade glenóide
- cio: constrição interorbital
- clm: canal lacrimal maxilar
- clo: canal lacrimal orbital
- cm: crista limitando anteriormente a fossa massetérica rostral
- cnd: crista nugal dorsal
- cnv: crista nugal ventral
- co: côndilo occipital

coe: crista occipital externa  
 cpl: crista palatina  
 csg: crista sagital  
 cso: crista supra-orbital do frontal  
 Ec: ectotimpânico  
 Es: esquamosal  
 Et: etmóide  
 Ex: exoccipital  
 faa: forâmen alar anterior  
 fc: forâmen carotídeo  
 fem: forâmen estilomastóide  
 fep: forâmen esfenopalatino  
 fet: forâmen etmoidal  
 ff: forâmen frontal  
 fh: forâmen hipoglosso  
 fin: forâmen incisivo  
 fio: forâmen infra-orbital  
 fip: forâmen inter-pré-maxilar  
 fit: fenestra infratimpânica  
 fj: fossa jugal  
 fl: forâmen lacrimal  
 flp: forâmen lacerado posterior  
 flm: fissura lacrimomaxilar  
 fm: forâmen magno  
 fop: forâmen óptico  
 for: forâmen órbito-rotundo  
 fot: forâmen temporal  
 fov: forâmen oval  
 Fr: frontal  
 ft: fossa temporal  
 Ip: interparietal  
 jam: jugo alveolar do M<sup>2</sup>  
 jap: jugo alveolar do P<sup>4</sup>  
 Ju: jugal  
 La: lacrimal  
 mae: meato auditivo externo  
 Mx: maxilar  
 Na: nasal  
 Or: orbitosfenóide  
 Pa: parietal  
 pce: processo caudal do esquamosal  
 Pe: pré-esfenóide  
 pes: processo estiliforme  
 Pet: parte epitimpânica do pétreo  
 pfn: processo frontal do nasal  
 pi: processo incisivo do pré-maxilar  
 Pl: palatino  
 Pm: pré-maxilar  
 pmn: processo medial do nasal  
 Pmp: parte mastóide do pétreo  
 pnf: processo nasal do frontal  
 pnp: processo nasal do pré-maxilar  
 prp: processo anterodorsal no pré-maxilar

Pt: pterigóide  
 pts: processo temporal do supra-occipital  
 pze: processo zigomático do esquamosal  
 rdm: raiz dorsal do processo zigomático do maxilar  
 rvm: raiz ventral do processo zigomático do maxilar  
 sio: sulco para o nervo e artéria infra-orbitais  
 So: supra-occipital  
 vep: vacuidade esfenopalatina  
 Vo: vômer

### **Mandíbula**

cd: corpo do dentário  
 cl: crista lateral  
 cm: crista massetéica  
 co: côndilo mandibular  
 fma: forâmen mandibular  
 fme: forâmen mentoniano  
 fp: fossa pterigóidea  
 fsm: fossa massetéica  
 gl: goteira lingual  
 ia: incisura angular  
 is: incisura sigmóide  
 pa: processo angular  
 pc: processo coronóide  
 pco: processo condilar  
 pp: processo pós-condilar  
 rd: ramo do dentário  
 si: sínfise

### **Dentição**

ce: cimento  
 ffe: fenda fundamental externa  
 ffi: fenda fundamental interna  
 fsi: fenda secundária interna  
 fte: fenda terciária externa  
 is: istmo  
 M1: primeiro molar superior  
 m1: primeiro molar inferior  
 M2: segundo molar superior  
 m2: segundo molar inferior  
 M3: terceiro molar superior  
 m3: terceiro molar inferior  
 P4: pré-molar superior  
 p4: pré-molar inferior  
 pa: prisma anterior  
 paf: prolongamento anterior à fenda terciária externa  
 pp: prisma posterior  
 ppf: prolongamento posterior à fenda terciária externa

**RESULTADOS**

**Descrição do sincrânio de *Cavia aperea***

Em termos gerais, *Cavia aperea* apresenta o crânio baixo e longo, com o rostro comprimido

lateralmente. Nasais, frontais e parietais (incluindo interparietais fusionados) possuem, em geral, comprimento semelhante ao longo da linha sagital (Figs. 2 a 4). O perfil superior do crânio é retilíneo sobre os frontais e a parte adjacente dos nasais; é levemente convexo na parte mais anterior dos nasais e

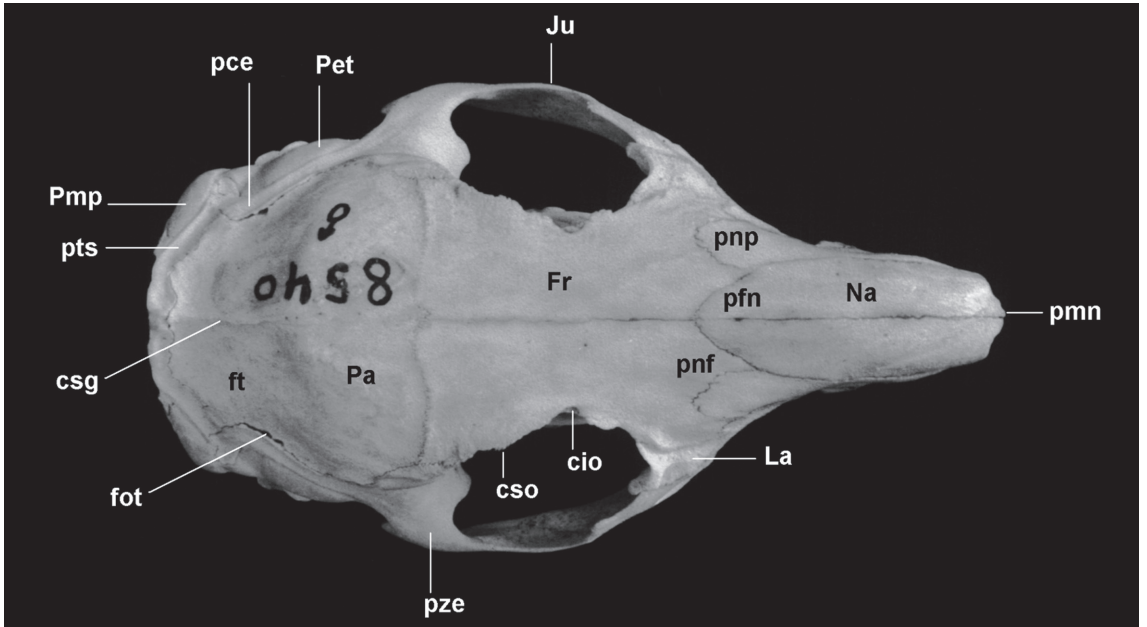


FIGURA 2: Vista dorsal do crânio de *Cavia aperea* (AX 8540; comprimento total = 64,0 mm).

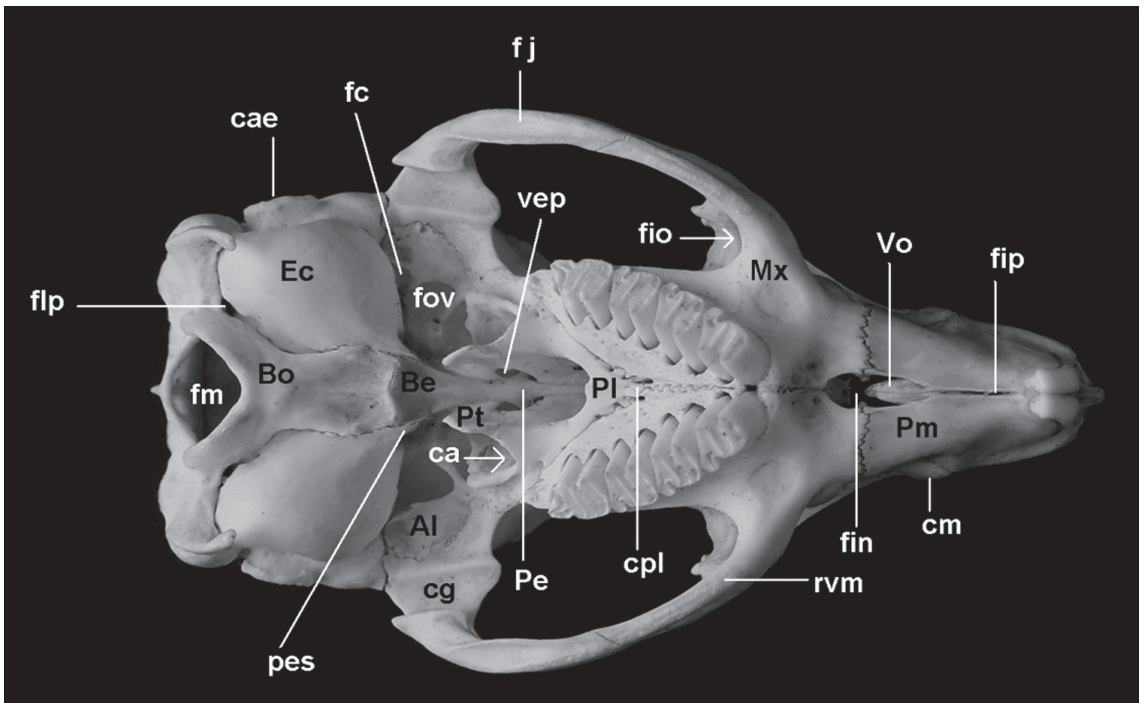


FIGURA 3: Vista ventral do crânio de *Cavia aperea* (AX 8534; comprimento total = 62,2 mm).

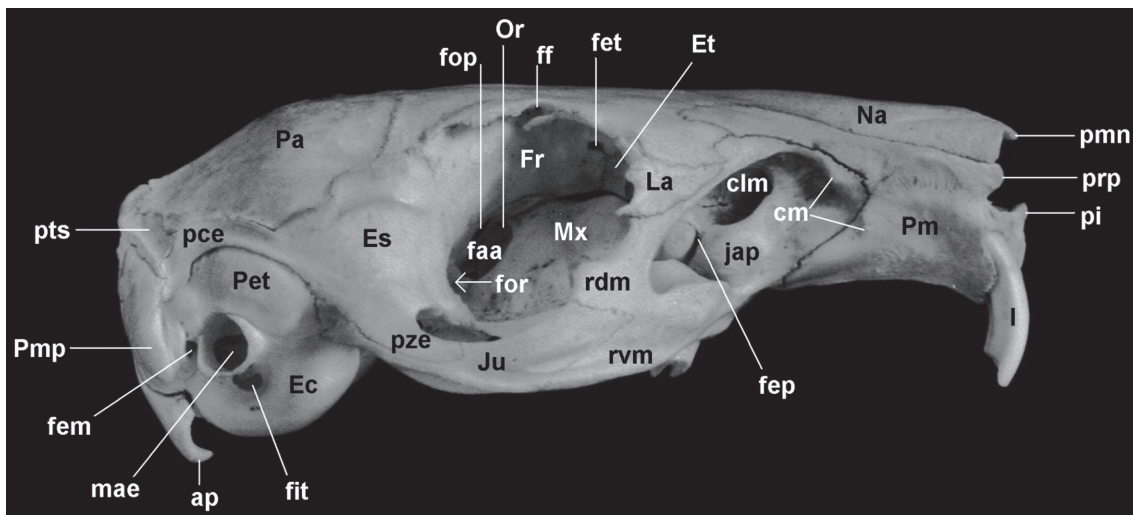


FIGURA 4: Vista lateral direita do crânio de *Cavia aperea* (AX 8540; comprimento total = 64,0 mm).

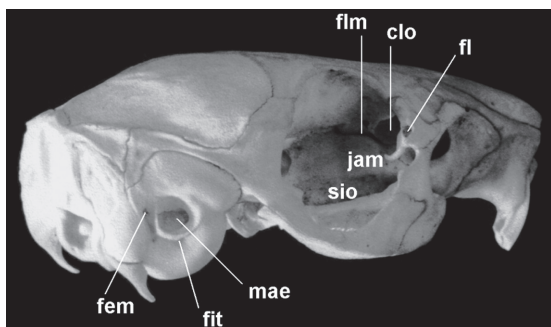


FIGURA 5: Vista lateral direita, oblíqua, do crânio de *Cavia aperea* (AX 8534; comprimento total = 62,2 mm).

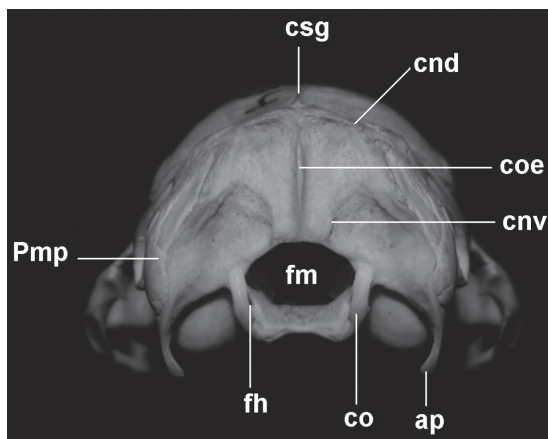


FIGURA 6: Vista occipital do crânio de *Cavia aperea* (AX 8534; largura da caixa craniana = 25,4 mm).

moderadamente convexo sobre os parietais (Fig. 4). A constrição interorbital é bem marcada, equivalente à metade da largura da caixa craniana (Fig. 2).

O forâmen infra-orbital é deprimido (Fig. 4). Os arcos zigomáticos são moderadamente expandidos (Figs. 2 e 6). A órbita é elíptica, com seu maior eixo orientado obliquamente em relação ao maior eixo do crânio, e apresenta franca comunicação com a fossa temporal (Figs. 4 e 5). A margem orbital é formada dorsalmente pelo frontal, anteriormente pelo lacrimal e ventralmente pelo maxilar; posteriormente ela é delimitada pelo processo ascendente do maxilar e pelo processo pós-orbital do frontal, ambos geralmente pouco desenvolvidos (Fig. 4). O palato, na região entre as séries molares, é triangular e pouco escavado. A fossa mesoptergóidea é relativamente ampla e sua margem ventral alcança anteriormente o nível do primeiro prisma do M3 (Fig. 3).

Como nos demais caviomorfos, o crânio é histriomorfo. No entanto, apesar de o processo coronóide ser pequeno e o pós-condilar bem desenvolvido,

o angular não se apresenta refletido lateralmente, de modo que a mandíbula não é tipicamente histricognata (Figs. 7 a 9).

#### Nasal (Figs. 2 e 4)

O nasal é um osso longo, estreito e convexo mediolateralmente, principalmente em sua porção anterior, na qual há uma face lateral que reduz em altura anteroposteriormente até o nível do forâmen infra-orbital (Figs. 2 e 4). Por vezes, um dos nasais estende-se mais posteriormente do que o outro (*e.g.*, AX 8539, o direito mais longo; AX 8656, o esquerdo mais longo).

Os nasais formam o terço dorsal da margem lateral e a borda do teto do orifício nasal externo. Na extremidade anterior do nasal, há um processo medial pequeno, constituindo o ponto mais anterior de

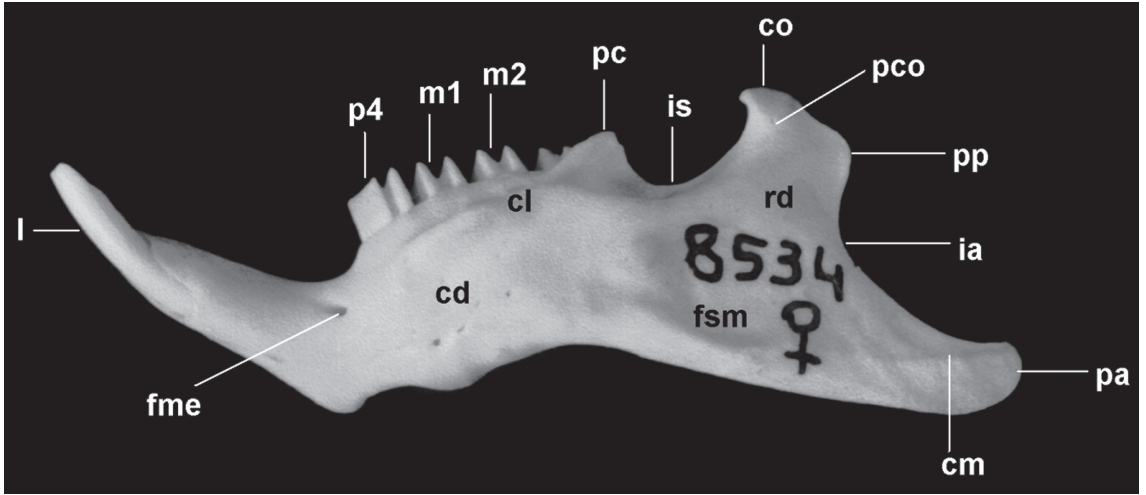


FIGURA 7: Vista lateral do dentário esquerdo de *Cavia aperea* (AX 8534; comprimento do dentário = 51,8 mm).

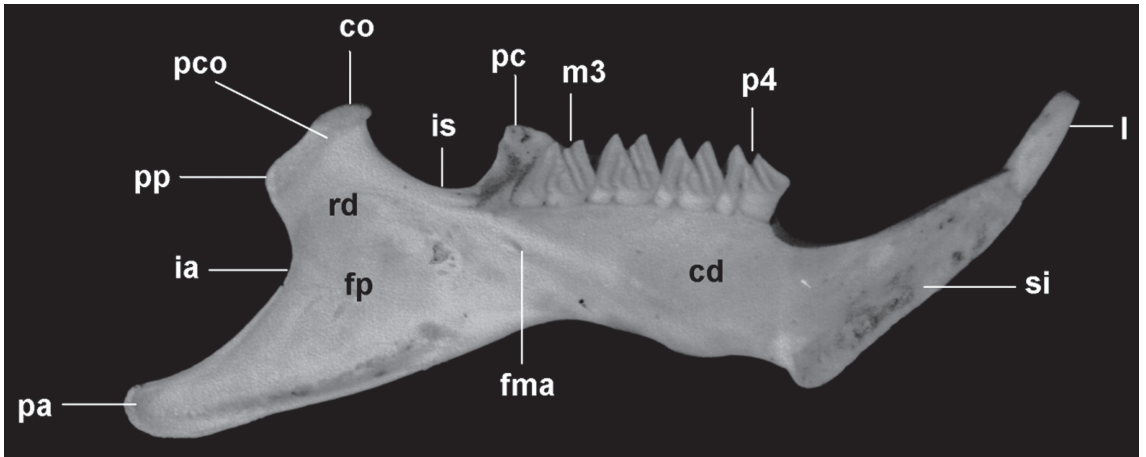


FIGURA 8: Vista medial do dentário esquerdo de *Cavia aperea* (AX 8534; comprimento do dentário = 51,8 mm).

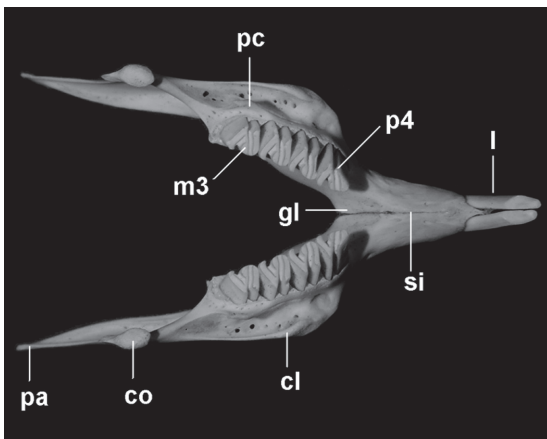


FIGURA 9: Vista oclusal da mandíbula de *Cavia aperea* (AX 8540; comprimento do dentário = 51,3 mm).

cada nasal, e, por vezes, um processo lateral menos desenvolvido. Posteriormente há um processo frontal normalmente bem desenvolvido, sendo grosseiramente triangular (Fig. 4).

Em muitos exemplares existe um sulco raso que se estende a partir da metade ou terço anterior da sutura naso-pré-maxilar até a margem anterior do nasal, levemente oblíquo à sutura internasal.

As suturas internasal e naso-pré-maxilar são longas, retilíneas e lisas (Figs. 2 e 4). Alguns forâmens podem ocorrer ao longo da sutura internasal e próximos à sutura naso-pré-maxilar. A sutura nasofrontal (Fig. 2) é normalmente serrilhada e com forma muito variável (considerando-se os dois nasais): geralmente em “V” de vértice posterior, retilínea, ou convexa, existindo ainda padrões intermediários ou irregulares.

### Pré-maxilar (Figs. 2 a 4)

O pré-maxilar forma parte importante do rosto, principalmente em vista lateral (Fig. 4) e ventral (Fig. 2), onde constitui cerca de dois terços do diastema. Anteriormente ele forma os dois terços ventrais da margem lateral e a borda da base do orifício nasal externo, o qual é relativamente pequeno, cordiforme e sua maior largura é aproximadamente igual a sua altura.

Na margem lateral do orifício nasal externo, ventral ao nasal, há um pequeno processo de forma variável. Anteromedialmente há o processo incisivo (espinha nasal anterior), estreito e alto, que representa o limite mais anterior do crânio. A abertura do alvéolo do incisivo superior é alta e estreita, com as margens dorsal e ventral côncavas e as margens medial e lateral convexas. O alvéolo faz proeminência na parede lateral do crânio, mais marcada em sua porção anterior. Ventralmente à parte anterior da sutura naso-pré-maxilar, há uma crista normalmente bem marcada e levemente côncava, estendendo-se do ponto mais anterior da sutura pré-maxilo-maxilar até o orifício nasal externo (Fig. 4).

Pósterio-dorsalmente, entre o nasal e o maxilar, ocorre um processo nasal longo e muito afilado em sua maior extensão, posteriormente expandindo-se em grau variado e articulando-se com o frontal, formando uma sutura desde serrilhada até lisa, grosseiramente côncava anteriormente. Seu ponto mais posterior situa-se aproximadamente ao nível do ponto mais posterior da sutura nasofrontal. Sua margem ventral é côncava numa pequena porção anterior e retilínea posteriormente (Figs. 2 e 4).

A sutura pré-maxilo-maxilar é longa, basicamente lisa lateralmente e serrilhada ventralmente (Figs. 3 e 4). Um ou dois forâmens podem estar presentes ao longo da porção dorsal desta sutura. Uma pequena porção anteroventral da fossa massetérica rostral situa-se no pré-maxilar (Fig. 4). A crista que delimita esta fossa anterior e ventralmente, no pré-maxilar, apresenta-se bem marcada em muitos casos (*e.g.*, AX 8552 e MCN-M 653).

A sutura inter-pré-maxilar é retilínea e lisa. O forâmen inter-pré-maxilar é muito estreito, de comprimento variável, eventualmente ausente (*e.g.*, MCN-M 655). O forâmen incisivo é curto, cerca de um terço do comprimento do diastema, e relativamente estreito, em geral apresentando uma constrição ao nível da sutura pré-maxilo-maxilar. Pelo menos a metade anterior dos limites deste forâmen é formada pelos pré-maxilares (Fig. 3). O processo palatino é muito curto e está fusionado aos vômeres, exceto em

um exemplar (MCN-M 305), a sutura entre eles sendo por vezes discernível (*e.g.*, MCN-M 305).

### Maxilar (Figs. 3 a 5)

O maxilar tem forma complexa e irregular, participando na formação da porção lateral do rosto, da parede medioventral da órbita, da parte anterior do arco zigomático e, em ampla extensão, do palato (Figs. 3 e 4).

Na região lateral do rosto, o maxilar forma as partes anterior e ventral do canal lacrimal maxilar, ventralmente ao qual existe uma zona variavelmente inflada, o jugo alveolar do pré-molar (Fig. 4). Ventralmente à face orbital do frontal, o maxilar forma a parede medial da órbita, onde se situam os três jugos alveolares dos molares (Fig. 5), menos proeminentes que aquele do pré-molar. Entre aqueles do P4 e do M1, encontra-se o forâmen esfenopalatino (Fig. 4). Dorsalmente ao jugo alveolar do M2 situa-se a estreita fissura lacrimomaxilar que se prolonga posteriormente até o forâmen alar anterior (a abertura orbital do canal alar) através de um sulco pouco profundo (Fig. 5). Em alguns casos (*e.g.*, AX 8545 e AX 8548), há uma pequena região não ossificada entre o maxilar, o etmóide e o frontal. Ventral aos jugos alveolares e estendendo-se desde o jugo alveolar do pré-molar até o forâmen órbita-rotundo há um sulco para o nervo e a artéria infra-orbital, parcialmente delimitado lateralmente por uma projeção do maxilar, melhor desenvolvida ao nível do jugo alveolar do M1 (Fig. 5).

A porção maxilar da fossa massetérica rostral é ampla. Ela é delimitada dorso-anterior, anterior e ventralmente por uma crista variavelmente desenvolvida e dorsoposteriormente pela raiz dorsal do processo zigomático. O forâmen infra-orbital é amplo e deprimido (Fig. 4).

A raiz dorsal do processo zigomático é longa e delgada (Fig. 4). Ela forma toda a margem anterior e a parte ventral da margem posterior da barra anteorbital. A metade dorsal dessa raiz articula-se, no sentido dorsoventral, com o processo nasal do pré-maxilar, o processo anterolateral do frontal e o lacrimal. A raiz ventral do processo zigomático (Fig. 3 e 4) é mais curta e mais espessa que a raiz dorsal. Ela se estende desde um nível posterior ao forâmen incisivo até o M3. Posteriormente o processo articula-se com o jugal. Sobre o ponto mais dorsal da sutura maxilajugal, ou logo anteriormente, desenvolve-se um pequeno processo ascendente. Lateralmente à face ventral da raiz há uma fossa pequena e alongada.

A porção palatal compreende pouco mais de um terço do comprimento total do crânio (Fig. 3).



Através do forâmen incisivo observa-se um pequeno processo que não alcança o vômer. Uma curta e pronunciada crista intermaxilar forma-se a partir do vértice posterior do forâmen incisivo até anteriormente à margem alveolar anterior, então se curvando lateralmente e tornando-se mais tênue. Lateralmente a esta crista e anteriormente ao P4, há uma fossa rasa, de limites imprecisos.

Os processos alveolares convergem anteriormente (Fig. 3). Sua margem anterior é convexa. Na margem medial, há uma incisura maior entre os dentes, correspondendo aos septos interalveolares, e uma outra menor entre seus prismas, correspondente aos septos interradiculares. Lateralmente, há outras sete pequenas incisuras correspondentes às mediais, mas bem menos desenvolvidas. Os septos não estão unidos mediolateralmente, os alvéolos não sendo, portanto, completos, mas contínuos entre si. A margem posterior é medialmente retilínea ou levemente côncava e fortemente oblíqua em relação à linha média do crânio e lateralmente côncava.

As suturas maxilofrontal (na órbita e na barra anteorbital) e maxilojugal são lisas ou serrilhadas (Fig. 4). A sutura maxilopalatina apresenta a forma de “V” (vértice anterior), sendo praticamente lisa em sua maior extensão ou com uma pequena parte denteada próxima ao vértice (Fig. 3). Anterior ou sobre esta sutura geralmente há, de cada lado, um forâmen palatino posterior pequeno e elíptico; muitas vezes outros forâmens menores ocorrem ao longo da sutura. No palato, a sutura intermaxilar é normalmente lisa posteriormente ao forâmen incisivo e entre os P4, denteada entre esses pontos e posteriormente lisa ou denteada (Fig. 3). A porção do maxilar medial às séries molares é perfurada por vários forâmens diminutos. Em alguns casos (*e.g.*, AX 8676, lado esquerdo; AX 8542, direito; e MCN-M 038, em ambos) existe uma sutura “intramaxilar” muito curta na barra anteorbital, perpendicular à margem anterior do lacrimal. Um pequeno osso extranumerário ocorre nesta região em AX 8545 e MCN-M 187; outro osso ocorre entre o pré-maxilar e o maxilar em MCN-M 656.

### Vômer (Fig. 3)

Os vômeres, observáveis através do forâmen incisivo, apresentam-se fusionados entre si ao longo da linha média, quando visível sua sutura sendo lisa (Fig. 3). Anteriormente estão fusionados ao processo palatino dos pré-maxilares, mas normalmente não se articulam com os maxilares. Através do orifício nasal externo (ossos maxiloturbinais retirados) é possível observar as faces dorsais dos vômeres de seção

transversal em forma de “U”, onde dorsalmente há o sulco para o septo nasal cartilaginoso.

### Frontal (Figs. 2, 4 e 5)

O frontal apresenta duas porções amplas, uma dorsal e outra orbital, basicamente lisas, separadas por uma margem supra-orbital côncava (Figs. 2 e 4). A porção dorsal é longa e marcada por uma forte constrição interorbital (Fig. 2). Ela é ligeiramente convexa no sentido anteroposterior (vista lateral) e mais marcadamente no sentido lateromedial (vista anterior), podendo apresentar uma leve depressão perpendicular ao plano sagital na região interorbital (*e.g.*, AX 8565). Por vezes (*e.g.*, AX 8518 e 8676) parassagitalmente ocorre uma tênue proeminência arredondada na metade posterior da porção dorsal e que corresponde internamente à posição do lobo frontal do cérebro. Outra proeminência menor por vezes ocorre logo anteriormente à constrição interorbital e corresponde internamente à posição do bulbo olfativo. A margem anterior apresenta forma variável e irregular. Anteriormente há um processo nasal (Fig. 2), geralmente triangular, que se articula medialmente ao processo frontal do nasal e lateralmente ao processo nasal do pré-maxilar. Anterolateralmente um outro processo, mais largo e de forma irregular, articula-se entre o processo nasal do pré-maxilar e o lacrimal, bem como com a raiz dorsal do processo zigomático do maxilar, constituindo a parte mais dorsoposterior da barra anteorbital (Fig. 4). Acompanhando medialmente a margem supra-orbital, há um sulco geralmente observado ao longo de toda a extensão do frontal. A margem posterior apresenta forma variável, apesar de menos irregular que a anterior, e articula-se amplamente com o parietal e, por pequena extensão em seu extremo pósterolateral, com o esquamosal (Figs. 2 e 4).

A crista supra-orbital, separando a porção dorsal da porção orbital do frontal, está bem desenvolvida e forma toda a margem supra-orbital (Figs. 2 e 4). Comumente há uma pequena reentrância também côncava ao nível da constrição interorbital. O processo pós-orbital do frontal situa-se posteriormente nesta margem, anteriormente à sutura frontoesquamosal e em geral é pobremente desenvolvido.

A porção orbital do frontal (Fig. 4) é marcadamente côncava e constitui a parede medial da cavidade orbital. As margens anterior e ventral desta porção são côncavas e a posterior geralmente retilínea e inclinada no sentido dorsolateral a medioventral. O forâmen etmoidal (Fig. 4), localizado na região anteromediana da porção orbital, é pequeno e pode ter seu limite anterior formado pelo etmóide. O forâmen

frontal (Fig. 4), sob a região da constrição interorbital, é geralmente pouco menor que o etmoidal. Anteriormente ao forâmen frontal há normalmente um pequeno processo oblíquo à margem supra-orbital; por vezes, posterior ao forâmen e paralelo ao processo, há também outro processo.

A sutura interfrontal (Fig. 2) é retilínea e lisa a levemente serrilhada, excepcionalmente indistinta numa pequena extensão posterior. A sutura frontoparietal (Fig. 2) é lisa ou serrilhada, inteiramente côncava ou convexa medialmente ou ainda retilínea. A sutura frontoesquamosal (Fig. 4), na face dorsolateral, é curta, serrilhada ou lisa e, na cavidade orbital, é longa, côncava e em geral lisa. As suturas entre o frontal e os demais ossos na cavidade orbital são lisas (Fig. 4). Um pequeno osso extranumerário ocorre no lado direito entre o frontal, o esquamosal e o parietal em um dos exemplares examinados (MCN-M 189).

### Etmóide (Figs. 4 e 5)

O etmóide (Figs. 4 e 5) é externamente visível pela lâmina papirácea. O mesetmóide e os etmoturbinais podem ser observados através do orifício nasal externo apenas quando os maxiloturbinais são retirados. A lâmina cribiforme é visível através do forâmen magno.

A lâmina papirácea (Figs. 4 e 5) forma a parede medial do canal lacrimal orbital. Este canal, cuja base está sobre o maxilar (jugo alveolar do M1), é amplo e seu forâmen, na parede da cavidade orbital, é em geral elíptico e de dimensões variáveis. A lâmina papirácea forma também uma pequena parte da parede medial da cavidade orbital, dorsalmente ao maxilar e anteriormente ao frontal. Em alguns casos esta lâmina forma a margem anterior do forâmen etmoidal.

### Lacrimal (Figs. 2, 4 e 5)

O lacrimal apresenta duas porções. A dorsolateral (Fig. 4), de formato aproximadamente triangular, participa na formação da barra anteorbital recobrando o maxilar nesta área, sem interromper a raiz dorsal do processo zigomático do maxilar, apesar de poder aproximar-se muito de sua margem anterior, chegando a constituir parte dela (e.g., AX 8518 e MCN-M 186). O lacrimal forma a maior parte da margem anterior da órbita, na qual apresenta três pequenos processos, um dorsal, um médio e outro ventral, por vezes mal definidos (e.g., AX 8518, MCN-M 186 e 655). A margem dorsal é variável, desde reta a fortemente côncava. A margem ventral é de reta a côncava ou irregular.

A porção orbital, ventral e perpendicular à primeira, apresenta duas lâminas delgadas. A medial, maior e côncava lateralmente, forma a parede entre o canal lacrimal orbital e o canal lacrimal maxilar. A lâmina lateral, algo triangular e mais longa dorsalmente, forma a parede externa da parte mais posterior do canal lacrimal maxilar, de modo que este canal apresenta uma ampla abertura na parede lateral do crânio (Fig. 5).

O forâmen lacrimal (Fig. 5), relativamente grande em alguns casos (e.g., AX 8548 e 8566), situa-se ventralmente à porção dorsolateral do osso e entre as lâminas da porção orbital, dorsoposteriormente.

A sutura lacrimofrontal (Fig. 4) é lisa, raramente apresentando alguma parte denteada (e.g., AX 8548). A lâmina medial articula-se com o maxilar, laterodorsalmente ao jugo alveolar do M1, através de uma sutura lisa (Fig. 5).

### Jugal (Figs. 2 a 4)

O jugal é um osso longo e delgado, mais alto ao nível da sutura com o maxilar, tornando-se progressivamente mais baixo posteriormente, principalmente em sua metade ou terço posterior, ao longo da sutura com o esquamosal (Fig. 4). A margem dorsal é anteriormente livre, côncava ou reta, raramente algo convexa (AX 8542) ou sigmoidal (AX 8534). Na parte anterior da sutura com o esquamosal, o jugal apresenta uma constrição dorsal, a margem dorsoposterior apresentando-se côncava e com orientação ascendente posteriormente. A margem ventral é convexa em sua maior extensão e côncava numa pequena porção posterior.

O jugal forma a porção anterior do arco zigomático articulando-se com o processo zigomático do maxilar através de uma sutura geralmente em "V", com a perna ventral mais longa e vértice anterior próximo da margem posterior do forâmen infra-orbital (Fig. 4). Ele forma também a metade posterior da porção ventral do arco, articulando-se ventromedialmente com o processo zigomático do esquamosal e estendendo-se até a cavidade glenóide, então constituindo sua parede lateral (Fig. 3).

Uma depressão, longa, estreita e normalmente tênue, ocorre na região anterolateral do jugal, estendendo-se à raiz ventral do processo zigomático do maxilar (Fig. 4). Na face ventral, forma-se uma fossa jugal geralmente mais longa e mais estreita que a depressão anterior, limitada por uma forte crista medial e outra lateral mais tênue, podendo estender-se àquela raiz (Fig. 3).

### Palatino (Fig. 3)

O palatino é um osso irregular, apresentando um processo palatal e uma lâmina perpendicular anterior que se subdivide posteriormente em duas outras, uma medial e outra lateral (Fig. 3).

Os processos palatais dos palatinos estão parcial ou totalmente fusionados (exceto em AX 8536) formando uma lâmina horizontal única em forma de “V” com vértice anterior, iniciando na altura do prisma anterior do M2. Ela se estende póstero-medialmente até o nível dos prismas anteriores ou posteriores do M3, geralmente formando-se um pequeno processo sagital. Lateralmente prolonga-se mais posteriormente, bifurcando-se nas lâminas perpendiculares medial e lateral a um nível imediatamente posterior à margem distal do M3. A lâmina medial, que se articula amplamente com o pterigóide, é mais larga anteriormente, estreitando-se gradativamente posteriormente. A lâmina lateral é mais longa que larga, com forma variável e articula-se somente com o alisfenóide ou também com o esquamosal (*e.g.*, AX 8552), através de suturas lisas ou denteadas. Lateralmente a esta lâmina há uma pequena fossa geralmente rasa e semi-elíptica. A borda posterior do processo palatal é retilínea ou arredondada; porém, se o processo sagital está presente, forma-se uma concavidade de cada lado deste processo.

A lâmina perpendicular anterior é alta e inclinada dorsomedial a ventrolateralmente, articulando-se com o pré-esfenóide por uma sutura lisa (Fig. 3). Ela se bifurca posteriormente, obliquamente ao plano sagital, desde medioposteriormente ao jugo alveolar do M3 ao ponto de bifurcação do processo palatal.

A lâmina perpendicular medial, que representa a continuação posterior da lâmina perpendicular anterior, é longa e alta (Fig. 3). Ela forma a porção ventromedial do canal alar, sendo visível lateralmente no crânio através do forâmen alar anterior. Sua margem dorsal, no sentido mediolateral, articula-se amplamente com o pré-esfenóide e com o orbitosfenóide, formando suturas lisas e retilíneas com estes ossos.

A lâmina perpendicular lateral é longa e baixa (Fig. 3). Ela forma a porção ventrolateral do canal alar, onde se articula dorsalmente com o alisfenóide por uma sutura geralmente lisa e inclinada anterodorsal a póstero-ventralmente.

O orifício nasal interno é menos amplo que o externo, mais largo ventralmente e estreitando-se gradualmente dorsalmente. Sua base é formada pelo processo palatal do palatino, as paredes e as porções laterais do teto pela lâmina perpendicular anterior/medial do palatino e a porção medial do teto pelo pré-esfenóide (Fig. 3).

A fossa mesoptergóidea (canal basifaríngeo) é relativamente ampla (Fig. 3). Sua largura é pouco maior que metade da largura do palato (entre os prismas posteriores dos M3). Ventralmente suas arestas são paralelas ou levemente convergentes posteriormente e suas paredes, formadas pelos palatinos e pelos pterigóides, estão levemente inclinadas em relação ao plano sagital.

Lateralmente à fossa mesoptergóidea situa-se o canal alar (Fig. 3), cuja abertura anterior (o forâmen alar anterior ou a abertura orbital do canal alar) situa-se na parte média e posterior da cavidade orbital (Fig. 4). Anteriormente ao canal alar, encontra-se a fossa pterigopalatina, rasa, elíptica e mais alta que larga.

Dorsoposteriormente à lâmina perpendicular do palatino situa-se a vacuidade esfenopalatina, normalmente elíptica e de dimensões variáveis (Fig. 3).

A sutura interpalatina pode ser visível em seu extremo anterior em alguns exemplares (*e.g.*, AX 8548 e MCN-M 654) ou em sua totalidade em AX 8536.

### Pterigóide (Fig. 3)

O pterigóide (Fig. 3) é uma lâmina pequena e delgada, de forma variável, articulando-se na extremidade póstero-ventral da lâmina perpendicular medial do palatino, não se estendendo até a bula timpânica. Suas margens são geralmente lisas; a posterior e a ventral são livres. O processo hamular, com algumas exceções (*e.g.*, AX 8518), é curto. O osso limita póstero-ventralmente a fossa mesoptergóidea, medialmente, e o canal alar, lateralmente.

A sutura pterigoesfenoidal é indistinta. A sutura pterigopalatina é desde lisa e retilínea a irregular.

### Pré-esfenóide (Fig. 3)

O pré-esfenóide (corpo dos orbitosfenóides fusionados) é longo e muito estreito, um pouco mais largo em sua extremidade posterior. Sua margem ventral é algo côncava laterolateralmente. Ele forma a parte medioanterior do teto da fossa mesoptergóidea (Fig. 3).

O pré-esfenóide articula-se com a lâmina perpendicular anterior e a medial do palatino por uma longa sutura lisa, visível em vista ventral do crânio e através do forâmen alar anterior. A sutura entre o pré-esfenóide e basisfenóide (sincondrose interesfenoidal) é lisa e retilínea a levemente côncava anteriormente, situada ao nível das vacuidades esfenopalatinas. Ela está indistinta em muitos exemplares de idade III e nos de idade IV.

### Orbitosfenóide (Figs. 3 e 4)

O orbitosfenóide é uma lâmina oblíqua ao plano sagital do crânio, sendo mais afilado anteriormente. Ele se estende anteriormente entre o frontal, dorsalmente, e o maxilar, ventralmente, formando suturas longas e lisas com estes ossos. Pósterio-medialmente articula-se com o alisfenóide, formando a margem anterodorsal do canal alar e a margem anterior da fossa pterigóidea, em alguns casos constituindo parte dela. Posteriormente articula-se com o esquamosal, formando a margem laterodorsal do forâmen órbito-rotundo. Medialmente está fusionado ao seu contralateral formando o pré-esfenóide (Fig. 3).

O forâmen óptico (Fig. 4) situa-se dorsalmente ao forâmen alar anterior, sendo muito menor que este e de lúmen elíptico, com seu maior eixo orientado obliquamente à linha sagital. A fossa pterigopalatina é pequena e situa-se anteromedialmente ao forâmen alar anterior.

### Basisfenóide (Fig. 3)

O basisfenóide (Fig. 3) é aproximadamente triangular e achatado dorsoventralmente. Seu corpo apresenta-se inclinado anterodorsalmente, formando um ângulo marcado com o basioccipital. Ele é anteriormente estreito, tornando-se mais largo posteriormente. Sua margem lateral é levemente côncava. Na porção anterior de sua face ventral é levemente convexo laterolateralmente. Na metade ou nos dois terços posteriores há uma crista mediana, muito tênue, porém raramente ausente. Lateralmente à crista há duas depressões rasas. Anteriormente à crista situa-se o forâmen externo do canal craniofaríngeo, normalmente muito pequeno e indistinto a olho nu.

Na porção anterior da margem lateral situa-se a fossa pterigóidea, cuja parte anterior pode ser formada pelo orbitosfenóide. Esta fossa é longa, estreita e algo mais larga em sua metade anterior. Sua margem medial é convexa e continua-se ventralmente pelo processo pterigóide do basisfenóide, articulando-se lateralmente à lâmina perpendicular medial do palatino e medialmente ao pterigóide. Sua margem lateral é levemente convexa anteriormente, onde se articula ao alisfenóide por uma sutura lisa e côncava posteriormente. A fossa prolonga-se posteriormente por uma apófise (Fig. 3) que se funde ao alisfenóide na margem medioposterior do forâmen oval, lateralmente ao processo timpânico da tuba na margem anteromedial da bula timpânica.

Posteriormente o basisfenóide articula-se com o basioccipital (Fig. 3), formando a sincondrose esfenoccipital, levemente convexa ou em “V” muito aberto, de vértice posterior.

### Alisfenóide (Fig. 3)

O alisfenóide é laminar, delgado e de estrutura complexa (Fig. 3). Devido à sua fragilidade, ele é frequentemente fraturado durante a preparação dos crânios. Nos poucos exemplares em que está íntegro ele circunda totalmente o forâmen oval. Na face lateral do crânio ele limita ventroposteriormente o forâmen alar anterior e medioventralmente o forâmen órbito-rotundo.

A parte do alisfenóide anterior ao forâmen oval (Fig. 3) é formada por uma lâmina ampla e oblíqua ao plano sagital do crânio, constituindo grande parte da parede que separa o forâmen órbito-rotundo e o canal alar. Ela se prolonga pósterio-medialmente e forma o limite médio-anterior do forâmen oval. Esta lâmina se articula, por suturas geralmente lisas, anteriormente com o maxilar, ventralmente com a lâmina perpendicular lateral do palatino, e dorsalmente, no sentido anteroposterior, com o orbitosfenóide e a margem lateral da fossa pterigóide no basisfenóide.

A parte do alisfenóide lateral ao forâmen oval (Fig. 3) é uma lâmina igualmente ampla que se articula anterior e lateralmente com o esquamosal por uma sutura lisa ou levemente denteada, estendendo-se anteriormente e por vezes interpondo-se entre o maxilar/palatino e o esquamosal. Esta parte está unida à lâmina anterior através de uma ponte curta. Posteriormente a lâmina lateral se articula com a margem anterior da bula auditiva por uma sutura lisa ou está separada da bula por uma vacuidade.

Uma terceira lâmina do alisfenóide (Fig. 3), curta e larga, situa-se posteriormente ao forâmen oval, sendo uma continuação medial da lâmina lateral. Ela se articula através de uma sutura lisa ao processo timpânico da tuba e pode também se articular à margem anteromedial da bula timpânica ou formar-se uma vacuidade variavelmente desenvolvida entre os dois ossos. Esta lâmina prolonga-se anteromedialmente e sutura-se à apófise do basisfenóide posterior à fossa pterigóidea. Em dois exemplares analisados (AX 8534 e MCN-M 305) as duas partes do alisfenóide mediais ao forâmen oval e laterais ao basisfenóide estão muito próximas, mas não se suturam.

Em quatro exemplares (AX 8655; MCN-M 038, 185 e 305) está preservada uma lâmina oblíqua e fina que forma uma ponte e subdivide o forâmen oval (Fig. 3). Em alguns outros, ocorrem apenas as extremidades desta lâmina.

### Parietal (Figs. 2, 4 a 6)

Os parietais apresentam-se fusionados entre si bem como com os interparietais, constituindo um

único elemento, amplo e convexo tanto anteroposterior quanto laterolateralmente (Fig. 2). Apenas em um exemplar (AX 8518, idade III), a sutura entre os parietais e a porção anterior da sutura entre os interparietais não estão fusionadas, embora cada parietal esteja fusionado ao interparietal do mesmo lado. Esse elemento único tem sua maior largura logo posteriormente aos arcos zigomáticos. Sua margem lateral, ao longo da sutura com o esquamosal, é extensa e côncava. Sua margem posterior é medialmente retilínea ou côncava e lateralmente, ao nível do processo temporal do supra-occipital, ela é levemente inclinada anteriormente, podendo alcançar o nível posterior do meato auditivo externo.

A crista sagital (Fig. 2), sobre a sutura entre os interparietais e em pequena extensão sobre aquela entre os parietais, é normalmente curta e baixa. O limite anterior da fossa temporal (Figs. 2 e 4) é frequentemente impreciso. Em alguns exemplares, a parte medial deste limite é marcada pela crista temporal superior que se estende em direção anteroventral desde o ponto mais anterior da crista sagital (ou algo posterior) à sutura parietoesquamosal, sem alcançá-la. Lateralmente a fossa temporal é limitada pela crista temporal inferior, situada sobre a sutura parietoesquamosal, ao nível do meato auditivo externo. O forâmen temporal (Fig. 4) é, em geral, diminuto e localizado muito próximo à sutura parietoesquamosal, ao nível do meato auditivo externo.

O parietal articula-se amplamente com o esquamosal, formando uma sutura em geral lisa e convexa (Fig. 4). A sutura parietoccipital é igualmente longa e lisa ou algo denteada (Fig. 3).

### **Esquamosal (Figs. 2 a 4)**

O esquamosal é um osso longo, estendendo-se desde um nível imediatamente posterior ao M3 até o processo mastóide (Fig. 4). A porção escamosa propriamente dita divide-se em uma parte orbitotemporal e uma lâmina posterior. A parte orbitotemporal (Fig. 4) é alta, convexa anteroposteriormente, mais longa na base e dorsalmente diminui gradativamente de comprimento. A crista orbitotemporal é aproximadamente paralela à sutura entre o esquamosal e o alisfenóide, comumente estendendo-se dorsalmente, acompanhando a sutura frontoesquamosal; em alguns exemplares, estende-se dorsoposteriormente um pouco além da sutura frontoparietal. Essa crista delimita anterior e dorsalmente a fossa para a porção orbital do músculo temporal. Ventralmente a fossa é delimitada por uma crista côncava anteriormente, medial à fossa glenóide.

Ao nível do limite posterior da base do arco zigomático, a parte orbitotemporal estende-se posteriormente como uma lâmina baixa que contorna dorsalmente o pétreo, sendo então marcadamente convexa dorsalmente. Após contornar o pétreo, a lâmina dirige-se ventralmente formando um pequeno processo caudal que se articula dorsalmente ao processo temporal do supra-occipital e ventralmente, em pequena extensão, ao processo mastóide; a primeira sutura tem forma variável e a segunda é geralmente retilínea. O processo caudal apresenta dimensões pouco menores que o processo temporal do supra-occipital. Ele apresenta-se variavelmente inclinado em relação à parte posterior da porção escamosa. A margem anterior é côncava, a ventral é convexa e a posterior, convexa a irregular (Figs. 4 e 5).

O processo zigomático (Figs. 2 e 4) é amplo na base e estreita-se anteriormente ao longo da extensa sutura com o jugal. Anteromedialmente há um processo que corresponde ventralmente ao limite medial da cavidade glenóide (Fig. 3). Mais lateralmente, a margem anterior do processo zigomático é fortemente côncava. A margem posterior é côncava medialmente, articulando-se ao pétreo em pequena extensão. O processo que limita esta margem lateralmente corresponde ao limite lateral da fossa glenóide e é formado pela extremidade posterior do jugal. Dorsalmente, a base do processo zigomático é marcadamente convexa e continua-se anteriormente por lâmina delgada e baixa que se articula lateralmente com o jugal. Ventralmente, está situada a cavidade glenóide, que é longa e profunda, levemente oblíqua anteroposteriormente e mediolateralmente. As margens da cavidade são lisas, a anterior convexa em sua metade medial e côncava na metade lateral; e a posterior é côncava. A margem medial é constituída pelo processo zigomático do esquamosal, mais longa que a lateral, formada pela extremidade medioposterior do jugal. Posterior ou pótero-dorsalmente à cavidade glenóide há, geralmente, um ou dois forâmens diminutos.

As suturas do esquamosal com o supra-occipital e o alisfenóide são lisas, esta podendo ser levemente serrilhada. A sutura com o pétreo é levemente serrilhada na parte posterior da cavidade glenóide e geralmente lisa entre a lâmina posterior do esquamosal e a parte epitimpânica do pétreo (Figs. 2 e 4).

### **Pétreo (Figs. 2 a 6)**

O pétreo inclui externamente a parede lateral do seio epitimpânico e o processo mastóide (Figs. 2 e 4). A parede lateral do seio epitimpânico é convexa, elíptica e algo inclinada anteroventralmente

a póstero-dorsalmente. Suas dimensões são variáveis entre diferentes exemplares. Sua superfície lateral é lisa, algumas rugosidades por vezes ocorrendo anterodorsalmente. A margem anterior é baixa, retilínea ou algo convexa e forma uma sutura curta, lisa ou levemente serrilhada com o esquamosal. A margem dorsal é longa e inteiramente convexa ou com uma leve concavidade em sua metade anterior e com uma sutura lisa ou levemente serrilhada com o esquamosal. A margem ventral é convexa anteriormente e côncava posteriormente, acompanhando a margem dorsal do meato auditivo externo. A linha de fusão do pétreo com o timpânico é indistinguível. Em alguns exemplares há uma vacuidade variavelmente desenvolvida entre o pétreo e o esquamosal.

O processo mastóide (Figs. 2 e 4) é estreito e alto, grosseiramente elíptico, perpendicular ou levemente oblíquo ao plano sagital do crânio. Sua superfície é algo rugosa, com alguns sulcos irregularmente dispostos. A margem anterior é retilínea ou algo côncava. A margem posterior é geralmente côncava dorsalmente e convexa ventralmente. A margem dorsal é convexa ou em forma de “V”, com o vértice dorsalmente voltado, sendo a parte mais dorsal da região auditiva. Sua metade ventral é inflada pelo amplo seio mastóide. A margem ventral é convexa e geralmente lisa. O processo mastóide articula-se amplamente com o supra-occipital e o exoccipital e, em pequena extensão, com o processo caudal do esquamosal, normalmente formando suturas lisas com estes ossos.

### **Ectotimpânico (Figs. 3 a 5)**

O ectotimpânico (Figs. 3 e 4) forma uma bula globosa, marcadamente convexa tanto transversal quanto longitudinalmente, internamente constituindo um amplo seio hipotimpânico. Sua superfície é lisa, alguma rugosidade podendo ocorrer próximo às suturas com o alisfenóide, anteriormente, e com o basisfenóide, medialmente. Em vista ventral (Fig. 3), ele é mais longo no sentido anteromedial a póstero-lateral e mais largo anteriormente a um nível imediatamente anterior ao meato auditivo externo.

O meato acústico externo é amplo, redondo e situado na metade posterior da bula (Figs. 4 e 5). O conduto auditivo externo está bem desenvolvido, ultrapassando lateralmente o processo mastóide (Fig. 2). Ventralmente há uma fenestra infratimpânica (Figs. 4 e 5), de dimensões menores que o meato e geralmente circular, com suas bordas voltadas internamente e irregulares. Posteriormente ao meato situa-se o forâmen estilomastóide (Figs. 4 e 5), aproximadamente circular e com diâmetro menor que o

da fenestra infratimpânica. Em alguns exemplares, há um sulco profundo ventralmente ao forâmen estilomastóide, entre o conduto auditivo externo e o processo mastóide. Em dois exemplares (AX 8528 e 8564) há um anel ósseo aberto dorsalmente recobrimdo o conduto auditivo externo.

Anteromedialmente localiza-se o processo estiliforme (Fig. 3), curto, que se projeta anteriormente à sutura esfenoccipital. Dorsalmente a este situa-se o processo timpânico da tuba, de forma triangular e mais longo que o anterior. Um pequeno forâmen elíptico (forâmen lacerado rostral de Popesko *et al.*, 1992) situa-se anteriormente ao processo timpânico da tuba, medialmente delimitado pelo basisfenóide e lateralmente pelo alisfenóide (Fig. 3). O forâmen carotídeo, triangular ou semi-elíptico e em geral levemente mais amplo que o anterior, localiza-se entre a bula e o alisfenóide, lateroposteriormente ao forâmen oval (Fig. 3). Lateralmente ao forâmen carotídeo pode ocorrer uma vacuidade curta e larga entre a bula e o alisfenóide (Fig. 3). O forâmen lacerado posterior, situado entre a margem medioposterior da bula e a margem lateroposterior do basioccipital, é pequeno e arredondado (Fig. 3). Em muitos exemplares há uma vacuidade longa e estreita, de dimensões variáveis, entre a superfície anteromedial da bula e a anterolateral do basisfenóide, podendo ser confluyente com o forâmen lacerado posterior.

### **Occipital (Figs. 2 a 6)**

O complexo occipital (Figs. 2 e 6) está fusionado em um único elemento nos adultos. As suturas entre estes ossos são lisas, enquanto presentes. O occiput é semi-elíptico e variavelmente inclinado no sentido anteroventral a póstero-dorsal, embora nunca acentuadamente (Fig. 5). A crista nugal dorsal (Fig. 6) estende-se desde o lambda até a apófise paraoccipital, sendo mais tênue em sua porção ventral.

O forâmen magno (Fig. 6) é amplo e arredondado. Sua margem dorsal é formada medialmente, em pequena extensão, pelo supra-occipital, sendo geralmente retilínea ou convexa. A maior parte de suas margens é constituída pelos exoccipitais. A contribuição do basioccipital também é pequena, a margem ventral sendo convexa (Fig. 3).

O supra-occipital é um osso amplo, apresentando uma face dorsal e outra nugal (Figs. 2 e 6). A parte da face dorsal entre os processos mastóides é muito curta e quase tão larga quanto a constrição interorbital. Lateralmente situa-se o processo temporal (Figs. 2 e 4), curto e de forma variável, que se projeta entre o interparietal, o parietal e o processo

mastóide, estendendo-se até o processo caudal do esquamosal. Partindo lateralmente da extremidade posterior da crista sagital, há uma crista que se prolonga até a parte mais ventral do processo temporal, acompanhando a margem anterodorsal do processo mastóide (Figs. 2 e 5). Parte do terço medial desta crista é comum à crista nugal dorsal. A face nugal do supra-occipital (Fig. 6) é mais larga ao nível dos extremos dorsais dos exoccipitais; suas margens laterais são marcadamente convergentes medialmente.

A crista occipital externa (Fig. 6) estende-se por quase toda a altura da face nugal do supra-occipital, ventralmente até um nível algo dorsal ao forâmen magno, raramente o atingindo. Uma fossa aproximadamente triangular é delimitada dorsalmente pela crista nugal dorsal, medialmente pela crista occipital externa e, frequentemente, lateralmente pela crista nugal ventral.

O exoccipital é irregular, alto e estreito (Fig. 6). A margem lateral é lisa, sinuosa e articula-se amplamente com o processo mastóide. A margem ventral é lisa, côncava e articula-se obliquamente à bula timpânica. Grande parte de sua superfície constitui a fossa condilóide dorsal normalmente mais profunda do que aquela sobre o supra-occipital. A fossa condilóide ventral, de dimensões bem menores, situa-se na parte ventral do exoccipital, entre o côndilo e a apófise paraoccipital.

A apófise paraoccipital (Figs. 4 e 6) estende-se ventralmente ao processo mastóide. Ela margeia posteriormente a bula timpânica, inclinando-se anterior e medialmente. A parte ventral é muito afilada em relação à base. Em alguns exemplares a apófise é mais longa, ou ainda longa e pouco inclinada.

O côndilo occipital (Fig. 6) tem forma algo complexa. Ele apresenta duas porções. A mais posterior (Fig. 6), que margeia o forâmen magno lateralmente, é oval, estreita e levemente inclinada em relação ao plano mediano. A outra porção (Fig. 3), anterior e ventral à primeira, tem maiores dimensões, é elíptica e converge com a contralateral. Uma pequena ossificação concóide, recobrimdo a parte ventral da porção posterior do côndilo, ocorre em muitos exemplares jovens (idade I). Em alguns exemplares de idade II seus limites são ainda observados.

Na cavidade craniana, anteriormente ao côndilo occipital e a um nível correspondente à margem ventral do meato auditivo externo, observa-se o forâmen hipoglossal (Fig. 6), pequeno e oval, cujo canal é muito curto. Anteriormente à abertura externa do forâmen há uma depressão suave. Em alguns exemplares outro forâmen, de dimensões menores, pode ser encontrado anteriormente ao hipoglossal. Em um

exemplar examinado (AX 8552), do lado esquerdo, existem dois forâmens hipoglossos com dimensões semelhantes, embora do lado direito só ocorra um. Em alguns exemplares existe um ou mais forâmens diminutos próximos à extremidade dorsal do côndilo.

O basioccipital (Fig. 3) é relativamente longo, com cerca de um quarto do comprimento do crânio, e apresenta grande variação em sua largura (*e.g.*, em AX 8707 é 50% mais largo que em AX 8545). Ele é levemente côncavo no sentido anteroposterior e possui uma constrição na porção média, mais marcada em alguns exemplares. A margem anterior é retilínea ou côncava; a lateral é anteriormente retilínea ou convexa e posteriormente côncava. Em sua metade anterior há duas depressões paralelas, as fossas faríngeas, medialmente separadas por uma crista em continuidade com a crista mediana no basisfenóide. A crista no basioccipital torna-se mais baixa posteriormente e pode se estender até próximo ao *basion*; em um exemplar examinado (AX 8542) ela bifurca-se posteriormente, em direção aos côndilos; em outro (AX 8552) está ausente, havendo uma única fossa faríngea bem desenvolvida. Imediatamente posterior à crista situa-se o tubérculo faríngeo, geralmente pequeno, mas conspicuo.

### Ossificações cranianas extranumerárias

Ossificações extranumerárias foram registradas em alguns crânios examinados. Em dois exemplares (AX 8545 e MCN-M 187) há um osso muito pequeno, anterior à face dorsolateral do lacrimal e, em AX 8545, um osso igualmente pequeno entre o lacrimal e o frontal. Em outros dois exemplares há um pequeno osso entre o esquamosal, o frontal e o parietal direitos (MCN-M 189) e um entre o maxilar e o pré-maxilar em ambos os lados (MCN-M 656).

### Mandíbula (Figs. 7 a 9)

A mandíbula é longa, atingindo mais de  $\frac{3}{4}$  do comprimento total do crânio, e baixa (Fig. 7). A sínfise mandibular é longa e inclinada anteriormente, posteriormente quase atingindo o nível anterior dos p4 (Figs. 8 e 9). Ela torna-se gradativamente mais alta de sua parte anterior aos dois quintos anteriores; seus três quintos posteriores são mais baixos devido à longa goteira lingual (Fig. 9). Medial e posteriormente há um pequeno processo variavelmente desenvolvido. Em alguns exemplares a sínfise está fusionada numa pequena porção anterior.

O corpo do dentário (Figs. 7 e 8) está num nível um pouco mais baixo em relação ao ramo. Sua porção

sinfissal mais estreita, baixa e inclinada anteriormente, alargando-se e tornando-se mais alta posteriormente. Sua superfície lateral é marcada pelos forâmens mentonianos (Fig. 7) e, em alguns exemplares, por alguns sulcos tênues. As margens dorsal e ventral são anteriormente convexas e posteriormente côncavas.

A abertura do alvéolo do incisivo constitui a parte mais anterior do corpo. Sua forma é semi-elíptica, com o maior eixo inclinado no sentido anterodorsal a pósterio-ventral. O alvéolo é longo e alcança posteriormente o penúltimo molar. Estendendo-se desde o limite pósterio-dorsal da sínfise até o côndilo ventralmente, há uma crista relacionada ao alvéolo do incisivo em seus dois terços anteriores.

O processo alveolar (Figs. 7 e 8) estende-se desde o nível da margem posterior da sínfise até o limite posterior do processo coronóide. Os limites anterior e posterior são convexas. A margem medial é retilínea a levemente côncava, apresentando sete pequenas incisuras correspondendo aos septos interalveolares e interprismáticos, estes um pouco mais salientes. A margem lateral é levemente convexa e apresenta os septos interalveolares muito mais desenvolvidos do que os interprismáticos. Os septos não são contínuos medialmente, de modo que cada alvéolo é contínuo com o(s) adjacente(s). Os alvéolos dos molariformes formam saliências na parte ventrolateral do corpo da mandíbula. Aquela formada pelo p4 é a mais ventral e a formada pelo m3, a mais dorsal, situada sob a crista massetéica, ao nível imediatamente posterior ao processo coronóide.

A forte crista lateral (Figs. 8 e 9) inicia-se ao nível da parte média (ou posterior nos exemplares jovens) do p4 e estende-se até o processo condilar. Ela delimita lateralmente uma fossa profunda e alongada, um pouco mais larga em sua porção central e estreitando-se gradativamente anterior e principalmente posteriormente. Um número variável de forâmens de diferentes diâmetros ocorre nessa fossa.

A fossa massetéica (Fig. 7) é muito rasa e estende-se desde a porção ventral ao limite anterior da crista massetéica até a porção anterior do ramo. Dorso-posteriormente é limitada por uma crista algo dorsal à margem ventral do processo angular.

A fossa pterigóidea (Fig. 8) é ampla e rasa, delimitada anterodorsalmente por uma crista posterior ao processo alveolar, dorso-posteriormente pela incisura angular e ventralmente pela margem medial do processo angular. Anteriormente há vários forâmens, normalmente muito pequenos, de forma variável.

Medial e posteriormente ao processo coronóide há uma pequena fossa, mais longa que larga, de profundidade variável, mas nunca acentuada. Esta

fossa apresenta-se oblíqua ao plano longitudinal do dentário.

O forâmen mandibular (Fig. 8) situa-se imediatamente ventral e posterior à margem posterior do processo alveolar. Posteriormente ao forâmen há um sulco muito curto, posteriormente inclinado.

O limite dorsal do ramo situa-se algo dorsalmente à superfície oclusal do p4. O ramo apresenta-se variavelmente inclinado posteriormente (Figs. 7 e 8).

O processo coronóide (Figs. 7 e 8) é muito pequeno, laminar e triangular. Ele se situa lateralmente ao m3, algo medialmente ao processo condilar, seu ponto mais dorsal sendo ventral ao côndilo. A crista coronóide, no limite mais anterior do processo coronóide, é muito curta e pouco desenvolvida. Anteriormente à crista há um sulco que se dirige ventralmente à borda anterior da crista massetéica.

O processo condilar é relativamente grande e constitui o ponto mais dorsal do dentário. O côndilo é elíptico, com seu maior eixo orientado anteroposteriormente. O processo pós-condilar, aproximadamente triangular, é bem desenvolvido (Figs. 7 e 8).

O processo angular (Figs. 7 e 8) é longo e estreito. Ele é mais alto anteriormente, sua altura diminuindo gradualmente no sentido posterior. A margem dorsal é lisa e ligeiramente côncava, continuando-se posteriormente com a margem posterior do processo condilar, com a qual forma um ângulo variável mas próximo de 90°. A margem ventral é lisa, levemente convexa e algo voltada medialmente. A porção posterior é convexa e pode estar curvada dorsalmente. A margem posterior é côncava. Este processo não está evertido em sua face lateral, não sendo então a mandíbula tipicamente histricognata. Uma crista longa e tênue ocorre dorsolateralmente à margem ventral do processo angular, posteriormente podendo aproximar-se ou alcançar o limite posterior deste processo.

A incisura sigmóide (mandibular) é curta e algo mais alta que a borda dorsal da crista massetéica. A incisura angular é fortemente côncava, mais fechada que a incisura sigmóide (Figs. 7 e 8).

### **Dentição (Figs. 3, 4, 8 a 10)**

A fórmula dentária de *C. aperea*, como a dos caviomorfos em geral, é 1I.0C.1P.3M. Todos os dentes possuem crescimento contínuo (hipselodontes).

Os incisivos (Figs. 5, 7 a 9) são estreitos, de seção transversal triangular, brancos e com esmalte somente na face labial. Os superiores (Fig. 5), geralmente opistodontes, são fortemente recurvados atingindo posteriormente o nível entre a sutura pré-maxilo-maxilar e o jugo alveolar do P4 no maxilar. Os inferiores



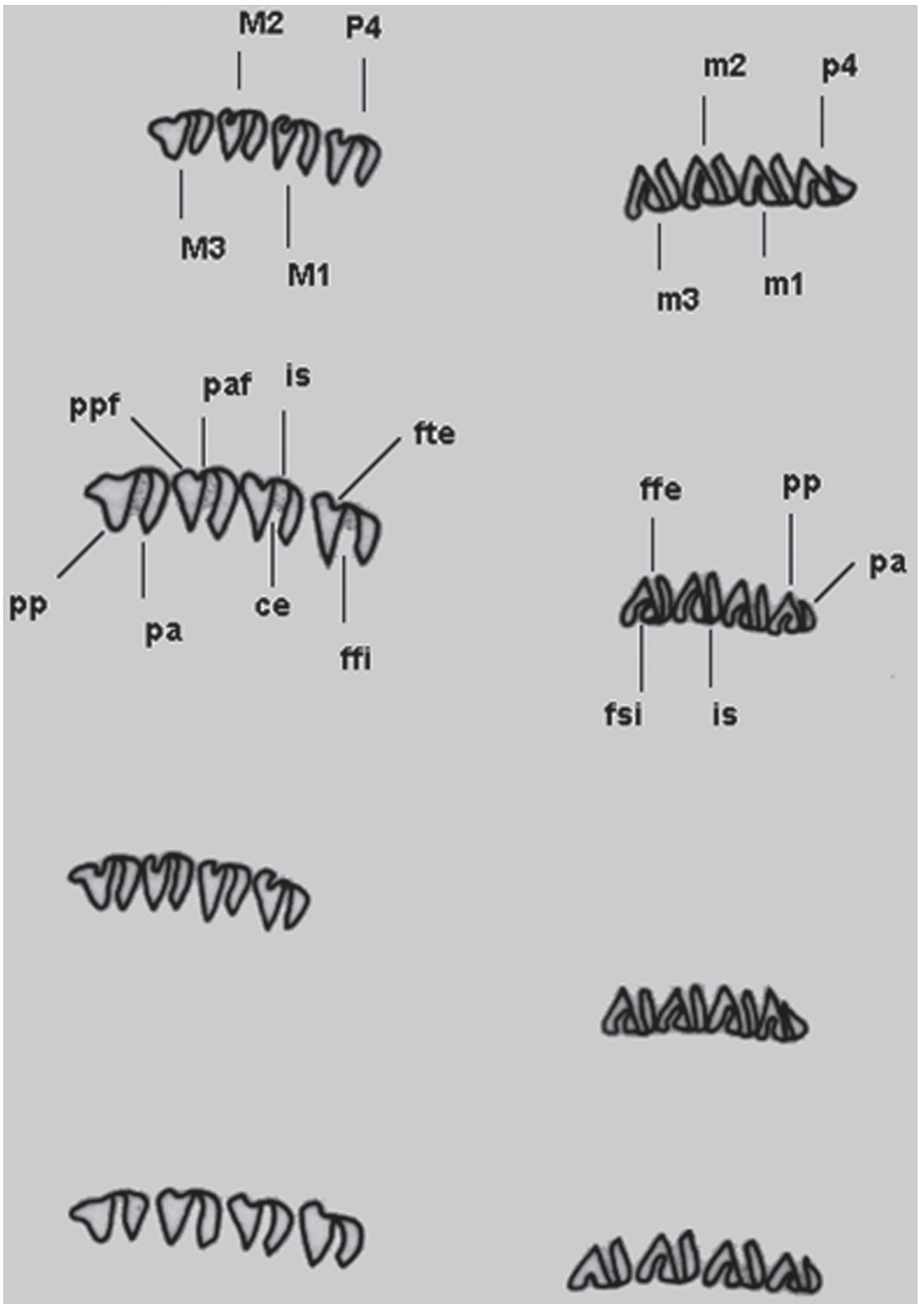


FIGURA 10: Representação esquemática das séries molares superiores (à esquerda) e inferiores (à direita) de *Cavia* (de cima para baixo, *C. aperea*, *C. magna*, *C. fulgida* e *C. intermedia*).

(Fig. 7 a 9) são mais longos e menos curvos, seu ponto mais posterior situando-se medial e ventralmente aos m2/m3.

As séries molares são convergentes anteriormente (Figs. 3 e 9). Na série superior, os pré-molares quase se tocam medialmente.

Os molariformes (pré-molar e molares) têm implantação oblíqua e são formados fundamentalmente por dois prismas de dentina envoltos por uma lâmina contínua de esmalte e unidos por um pequeno istmo também de esmalte. O prisma anterior é curto, exceto às vezes no p4 onde ele possui a forma de um triângulo pequeno, com a margem mesial levemente côncava e a margem lingual convexa. O prisma posterior é cordiforme. O M3 apresenta um prolongamento semi-elíptico posterior ao segundo prisma e normalmente um pouco recurvado lingualmente (Fig. 10).

Os prismas dos molares superiores e inferiores apresentam aproximadamente a mesma largura. Por outro lado, o prisma posterior dos pré-molares é mais largo que o anterior (Fig. 10). O M1 e o M2 são similares, exceto que o ângulo mesiolabial do prisma anterior no primeiro tem uma curvatura mais suave. Este prisma projeta-se menos labialmente (em relação ao prisma posterior do mesmo dente) do que no M2. O M3 é, geralmente, mais longo do que os dois anteriores (Fig. 10).

Uma fenda profunda, preenchida com cimento, lingual nos molariformes superiores (fenda fundamental interna) e labial nos inferiores (fenda fundamental externa), separa os dois prismas (Fig. 10). Outra fenda ocorre nos prismas posteriores: nos molariformes superiores esta fenda é labial (fenda terciária externa, fte), pequena, um pouco mais profunda no M1 e M2 e rasa no M3. A fte define dois prolongamentos, um anterior (mesial) e outro posterior (distal), na face labial do prisma. O posterior, nos três primeiros molariformes, apresenta uma constrição na base, bem marcada em alguns exemplares (e.g., AX 8545 e 8566). No P4, o prolongamento anterior à fte é pouco desenvolvido, conferindo uma morfologia particular a este dente. Esta fenda pode estar preenchida por cimento no M1 e M2, e por vezes no P4 (e.g., AX 8542 e 8566), mas aparentemente nunca no M3 (Fig. 10). Nos molariformes inferiores a fenda no prisma posterior é lingual (fenda secundária interna, fsi) e muito profunda, preenchida com cimento, quase alcançando a face mesial do prisma e conferindo-lhe a forma de um "V". Geralmente o limite labial desta fenda é paralelo à margem mesial do prisma, por vezes apresentando um pequeno prolongamento em direção à face labial do dente (Fig. 10).

## Comparação com outras espécies de *Cavia*

O aspecto geral do sincrânio de *C. magna* (Fig. 11), *C. intermedia* (Fig. 12) e *C. fulgida* (Fig. 13) é bastante semelhante àquele de *C. aperea*, mas com dimensões em geral maiores nas duas primeiras e menores na última. Os caracteres distintivos no padrão mais usual do sincrânio daquelas três espécies são apresentados a seguir em relação à *C. aperea*, exceto onde explicitamente mencionado. Os principais caracteres são resumidos na Tabela 1.

### *Cavia magna* (Fig. 11)

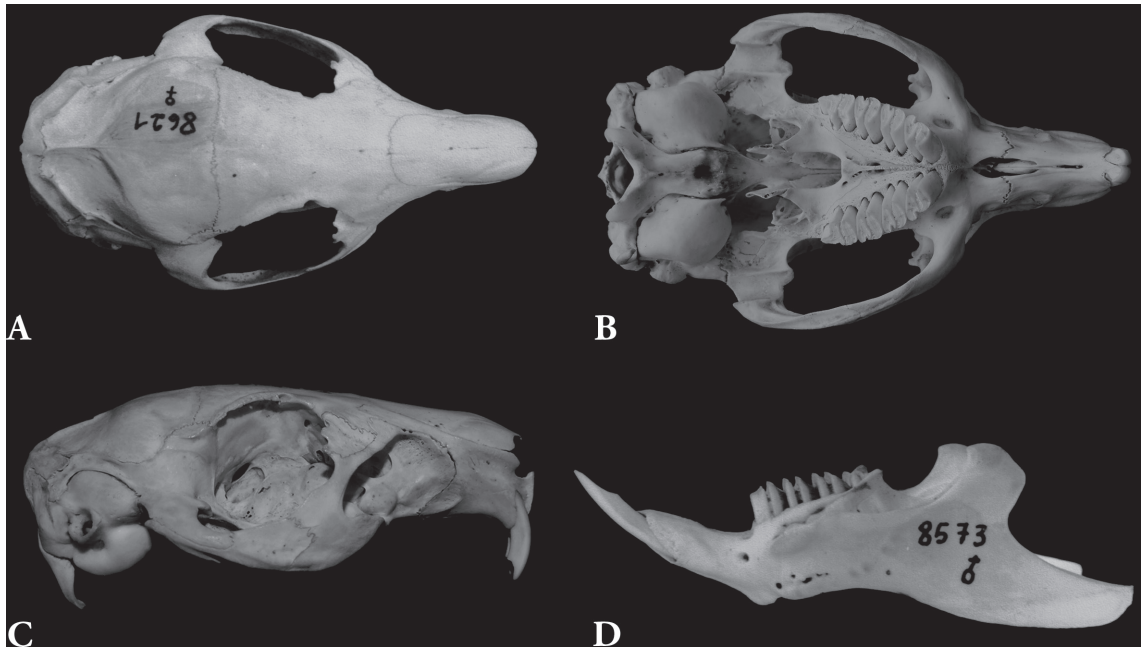
A região rostral em *C. magna* está mais desenvolvida e o forâmen infra-orbital é mais amplo (Fig. 11). As fossas massetéricas rostrais (Fig. 11) geralmente ocupam uma porção um pouco maior dos pré-maxilares em *C. magna*. O limite anterodorsal destas fossas está sobre a sutura pré-maxilo-maxilar ou, menos frequentemente, algo posteriormente a ela, condição esta a única encontrada em *C. aperea*.

A raiz ventral do processo zigomático do maxilar (Fig. 11) é geralmente mais desenvolvida em *C. magna*. Muito comumente esta raiz apresenta sulcos em sua face lateral, que na maioria das vezes são longos e partem da sutura maxilofugal, mesmo em indivíduos de idade I. Tais sulcos são raros em *C. aperea*. A extremidade anterior do jugal (Fig. 11) está mais afastada da margem posterior do forâmen infra-orbital do que o usual para *C. aperea* (Fig. 4).

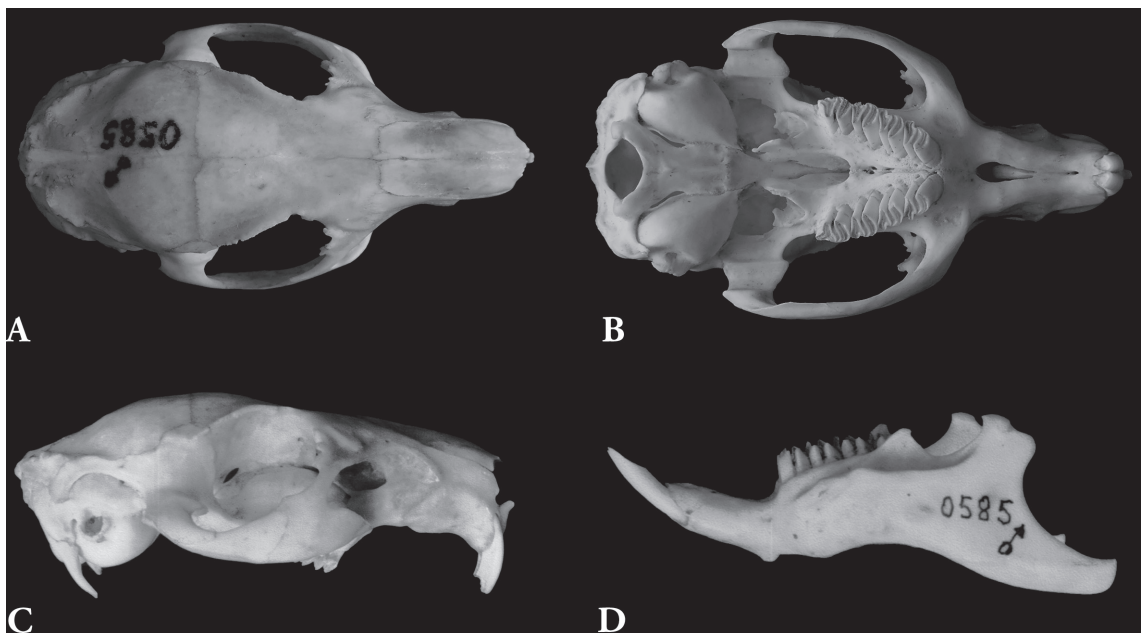
A superfície dorsal dos frontais e os parietais de *C. magna* (Fig. 11) são geralmente mais convexos laterolateralmente. Uma leve depressão entre a sutura nasofrontal e a constrição interorbital está frequentemente presente, sendo pouco comum em *C. aperea*.

Entre as séries molares, ao nível da sutura intermaxilar, há um sulco bem delimitado, muito estreito e relativamente profundo (Fig. 11). Em *C. aperea* este sulco é mais largo e, muitas vezes, mais raso (Fig. 3). A crista palatina (Fig. 11), na linha sagital da lâmina horizontal do palatino, é geralmente estreita e as depressões laterais mais profundas do que em *C. aperea* (Fig. 3). A fossa mesoptergóidea é mais estreita em *C. magna* (Fig. 11) do que o geral para *C. aperea* (Fig. 3).

Em *C. magna* a crista na linha sagital do basisfenóide (Fig. 11) foi registrada em apenas um crânio da espécie (AX 8607). Nos demais exemplares esta região é lisa ou, em alguns casos, apresenta um sulco. As apófises paraoccipitais (Fig. 11) são mais longas e normalmente menos curvas em *C. magna*.



**FIGURA 11:** *Cavia magna*. **A)** Vista dorsal do crânio (AX 8621; comprimento total = 71,6 mm). **B)** Vista ventral do crânio (AX 8574; comprimento total = 71,2 mm). **C)** Vista lateral direita do crânio (AX 8574; comprimento total = 71,2 mm). **D)** Vista lateral do dentário esquerdo (AX 8573; comprimento do dentário = 59,7 mm).



**FIGURA 12:** *Cavia intermedia*. Vista dorsal (**A**), ventral (**B**) e lateral direita (**C**) do crânio (UFSC 585; comprimento total = 70,1 mm). **D)** Vista lateral do dentário esquerdo (UFSC 585; comprimento do dentário = 54,2 mm).

Os incisivos de *C. magna* são mais largos que os de *C. aperea*. Os superiores são geralmente proodontes ou levemente opistodontes (Fig. 11); em *C. aperea* são geralmente opistodontes.

A fenda terciária externa (fte) é ainda mais rasa e a quantidade de cimento nesta fenda é menor ou está

ausente. Nos três primeiros molariformes superiores o prolongamento anterior à fte está menos desenvolvido e o posterior é mais longo, não apresentando uma constricção basal (Fig. 10).

O limite labial da fenda fundamental interna (ffi) é arredondado; em *C. aperea* geralmente é

retilíneo e paralelo à margem mesial do prisma. Em geral a parte do segundo prisma do p4 anterior à ffi tende a ser muito afilada em *C. magna* (Fig. 10).

### *Cavia intermedia* (Fig. 12)

Os exemplares de *C. intermedia* mostram pouca variação na forma dos ossos, suturas e demais acidentes do sincrânio em comparação com as outras três espécies analisadas de *Cavia*.

No perfil dorsal do crânio de *C. intermedia*, em vista lateral, há uma depressão na região interorbital (na superfície dorsal dos frontais), algo mais profunda do que nas outras espécies (Fig. 12). Esta depressão apresenta-se em graus variáveis em *C. magna*, mas, de um modo geral, menos marcada. Em *C. aperea* (exceto AX 8665, que a apresenta bem marcada) e *C. fulgida*, está levemente desenvolvida ou ausente.

O nasal (Fig. 12) é um pouco mais largo do que em *C. aperea* (Fig. 2). O processo frontal está presente, mas é muito pequeno e restrito ao extremo medial do nasal (Fig. 12). A sutura nasofrontal é retilínea em sua maior extensão e inclinada em relação à linha sagital no processo frontal do nasal (Fig. 12).

Uma porção comparativamente grande da fossa masseterica rostral em *C. intermedia* situa-se sobre o pré-maxilar (Fig. 12), como em *C. magna* (Fig. 11).

Os jugos alveolares são menos salientes (Fig. 12). O canal lacrimal orbital é amplo e grosseiramente quadrangular; nas demais espécies é geralmente arredondado.

O forâmen infra-orbital de *C. intermedia* (Fig. 12) é menos deprimido do que o comum para *C. aperea* (Fig. 4), assemelhando-se à condição em *C. magna*.

A crista sobre a sutura intermaxilar, entre o forâmen incisivo e os pré-molares, é mais tênue em *C. intermedia* do que nas outras espécies. Um sulco estreito e relativamente profundo (Fig. 12) ocorre na região desta sutura, ao longo dos dois primeiros molares, como em *C. magna* (Fig. 11).

O jugal (Fig. 12) é relativamente curto e tem uma participação proporcionalmente menor no arco zigomático. Sua extremidade anterior está distante da margem posterior do forâmen infra-orbital. A fossa jugal é rasa ou ausente.

A fossa mesopterigóidea é relativamente estreita e a vacuidade esfenopalatina é pequena e arredondada em *C. intermedia* (Fig. 12); nas demais espécies é geralmente maior e elíptica (Figs. 3, 11 e 13).

A crista sagital (Fig. 12) é caracteristicamente achatada e mais larga em *C. intermedia* do que nas demais espécies, mas igualmente curta. Em alguns casos ela é praticamente imperceptível.

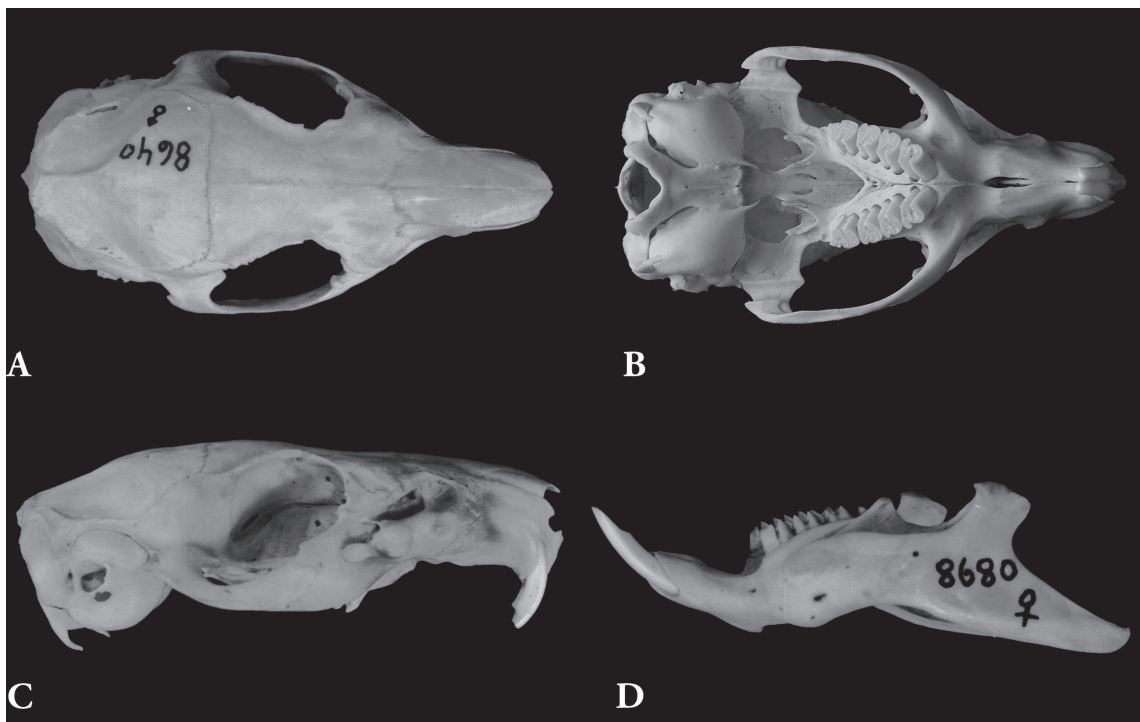


FIGURA 13: *Cavia fulgida*. Vista dorsal (A), ventral (B) e lateral direita (C) do crânio (AX 8640; comprimento total = 57,9 mm). D) Vista lateral do dentário esquerdo (AX 8680; comprimento do dentário = 46,1 mm).

TABELA 1: Comparação entre caracteres cranianos e dentários selecionados de *Cavia aperea*, *C. magna*, *C. intermedia* e *C. fulgida*.

	<i>C. aperea</i>	<i>C. magna</i>	<i>C. intermedia</i>	<i>C. fulgida</i>
<b>Caracteres cranianos</b>				
Tamanho	crânio de proporções em geral menores, rosto menos desenvolvido	crânio grande, rosto mais desenvolvido, principalmente em altura	crânio grande, rosto mais desenvolvido, principalmente em altura	crânio pequeno, rosto menos desenvolvido
Forâmen infra-orbital	mais deprimido	menos deprimido	menos deprimido	mais deprimido
Porção da fossa masseterica rostral sobre o pré-maxilar	menor	maior	maior	menor
Raiz ventral do processo zigomático do maxilar	menos desenvolvida	mais desenvolvida	mais desenvolvida	menos desenvolvida
Distância entre a extremidade posterior do forâmen infra-orbital e a extremidade anterior do jugal	geralmente pequena	média	longa	geralmente pequena
Depressão entre a sutura nasofrontal e a constrição interorbital	geralmente ausente	depressão leve	geralmente presente	depressão leve ou ausente
Conexidade na porção posterior da superfície dorsal dos frontais e nos parietais	menor	maior	maior	menor
Sulco ao nível da sutura intermaxilar, entre as séries molares	largo e geralmente raso	bem delimitado, estreito e profundo	bem delimitado, estreito e profundo	variável
Crista palatina	em geral mais larga	mais estreita	mais estreita	em geral mais larga
Fossa jugal	presente	presente	rasa ou ausente	presente
Crista mediana no basisfenóide	geralmente presente	raramente presente	raramente presente	variável
Forâmen magno	comparativamente pequeno	médio	amplo	comparativamente pequeno
Apófise paraoccipital	geralmente curta, com curvatura mais acentuada	longa, com curvatura menos acentuada	longa, com curvatura menos acentuada	curta, com curvatura mais acentuada
<b>Caracteres dentários</b>				
Incisivos	geralmente opistodontes	geralmente proodontes	geralmente opistodontes	geralmente opistodontes
Fenda terciária externa os molariformes superiores <sup>1</sup>	profunda no P4, M1 e M2; rasa no M3	menos profunda no P4, M1 e M2; muito rasa no M3	menos profunda no P4, M1 e M2; muito rasa no M3	profunda em todos os molariformes superiores
Prolongamento anterior à fenda terciária externa	desenvolvido	pouco desenvolvido	pouco desenvolvido	desenvolvido
Largura dos prismas do p4	prisma anterior mais estreito	prisma anterior mais estreito	prismas com largura semelhante	prisma anterior mais estreito
Largura dos prismas do m3	prismas com largura semelhante	prismas com largura semelhante	prisma posterior mais estreito	prismas com largura semelhante
Fenda secundária interna no m3	profunda	profunda	rasa	profunda

<sup>1</sup> Ver Discussão sobre o problema em relação à identificação de exemplares de *Cavia* do sul do Brasil com esta fenda profunda no M3, mas sem coloração típica de *C. fulgida*.

A região auditiva de *C. intermedia* (Fig. 12) apresenta aproximadamente as mesmas dimensões de *C. aperea* (Fig. 4), é menor que em *C. magna* (Fig. 11) e maior que em *C. fulgida* (Fig. 13). O seio epitimpânico está pouco desenvolvido em *C. intermedia*, sendo mais inflado nas demais espécies.

O forâmen magno é mais amplo, a parte posterior do côndilo occipital mais larga e o supra-occipital relativamente mais baixo em *C. intermedia* do que nas demais espécies. O processo temporal do supra-occipital (Fig. 12) é mais amplo do que em *C. aperea* (Fig. 2). A apófise paraoccipital (Fig. 12) é mais longa e menos curva e a constrição lateral do basioccipital (Fig. 12) é menos desenvolvida do que em *C. aperea* (Fig. 4).

Os incisivos superiores são levemente opistodontes (Fig. 12). A fenda terciária externa de *C. intermedia* (Fig. 10) é rasa, principalmente no M3, como em *C. magna*. Nos três primeiros molariformes o prolongamento anterior a essa fenda é menos desenvolvido do que nas demais espécies (Fig. 10), podendo estar indiferenciado. O prisma anterior do p4 de *C. intermedia* apresenta aproximadamente a mesma largura do posterior; nas demais espécies o posterior é mais largo. O prisma anterior do m3 de *C. intermedia* é mais largo que o posterior; nas outras espécies eles são igualmente largos. A fenda secundária interna do m3 de *C. intermedia* é mais rasa do que nas demais espécies (Fig. 10).

### ***Cavia fulgida* (Fig. 13)**

No geral, as dimensões do crânio de *C. fulgida* são menores do que as das outras espécies. As apófises paraoccipitais são curtas e curvas, acompanhando o contorno ventral da bula, e o forâmen infra-orbital é deprimido, como no padrão geral em *C. aperea*.

Os incisivos superiores de *C. fulgida* são marcadamente opistodontes (Fig. 13). A fenda terciária externa é muito profunda e o prolongamento posterior ao segundo prisma do M3 é menos desenvolvido nesta espécie (Fig. 10).

## **DISCUSSÃO**

São discutidos a seguir alguns aspectos da anatomia do sincrânio dos exemplares de *Cavia* analisados neste estudo em comparação a literatura. Na sequência, são discutidos os caracteres morfológicos entre as quatro espécies avaliadas de *Cavia*, *C. aperea*, *C. magna*, *C. intermedia* e *C. fulgida*.

## **Aspectos morfológicos**

A nomenclatura das estruturas do sincrânio dos roedores, e dos mamíferos em geral, não se apresenta padronizada na literatura, principalmente no que diz respeito às aberturas cranianas, e isto traz alguma dificuldade na comparação entre os diversos trabalhos. Apesar disto, em alguns casos a homologia de uma estrutura pode ser facilmente estabelecida. Por exemplo, o forâmen lacrimal de Hill (1935), Patterson & Wood (1982) e Popesko *et al.* (1992) é denominado forâmen nasolacrimal por Wahlert (1974; 1985) e Aguirre (1989), e o canal lacrimal maxilar de Popesko *et al.* (1992) e Silva Neto (2000) é denominado canal nasolacrimal por Hill (1935) e Patterson & Wood (1982), canal lacrimal por Wahlert (1974; 1985) e conduto lacrimal por Aguirre (1989). Outros casos são mais complexos e exigiriam o estudo dos nervos e vasos sanguíneos para se determinarem as homologias, como no caso das aberturas no basicrânio, visto serem denominadas em função das estruturas que as atravessam e não simplesmente por sua posição.

## **Vacuidade e forâmen esfenopalatinos**

A vacuidade esfenopalatina é uma fenestra na parede dorsolateral da fossa mesoptergóidea (ou canal basifaríngeo) da maioria dos roedores miomorfos, incluindo muitos muróideos, e roedores caviomorfos (Wahlert, 1985; Voss, 1988; Voss & Silva 2001). Patterson & Wood (1982) registraram esta vacuidade, que denominaram fenestra ou orifício coano-orbital, em *Incamys*, um caviomorfo fóssil sul-americano. Neste gênero, a vacuidade estende-se anteriormente a ponto de poder ser observada em vista lateral da órbita, condição encontrada em alguns outros roedores (Wahlert, 1985). Uma vacuidade semelhante, mas de menores dimensões, ocorre em *Galea* e *Cavia*, mas foi denominada por Aguirre (1989) e Popesko *et al.* (1992) de "forâmen esfenopalatino".

O forâmen esfenopalatino (= forâmen nasopalatino; McDowell, 1958), juntamente com o óptico e o etmoidal, é um dos principais forâmens da órbita em roedores (Wahlert, 1985). Ele transmite o nervo, a artéria e a veia esfenopalatina para a cavidade nasal (Greene, 1959). *Cavia* apresenta uma abertura entre os jugos alveolares do P4 e do M1, visível lateralmente através do forâmen infra-orbital, identificada por Popesko *et al.* (1992) como um canal para o nervo nasal interno pelo qual também passa o ramo nasopalatino da artéria maxilar (= artéria esfenopalatina; Greene, 1959). *Galea* possui um forâmen nesta mesma

posição, tendo sido denominado de forâmen alveolar por Aguirre (1989).

Desta forma, o “forâmen esfenopalatino” e o “forâmen alveolar” de Aguirre (1989) e o “forâmen esfenopalatino” e o “canal para o nervo nasal interno” de Popesko *et al.* (1992) possivelmente correspondem, respectivamente, à vacuidade esfenopalatina e ao forâmen esfenopalatino como definidos por Wahlert (1985), sendo utilizados conforme este último autor na presente descrição do sincrânio de *Cavia*.

### Forâmen lacerado anterior e forâmen órbito-rotundo

Os nervos oculomotor (III), troclear (IV), oftálmico (V1) e abducente (VI) entram na fossa orbital dos mamíferos através de uma abertura única, denominada forâmen lacerado anterior (= fissura esfenorbital ou esfenoidal). O nervo maxilar (V2) pode passar também por este forâmen ou por uma abertura separada, o forâmen rotundum (Hill, 1935; McDowell, 1958).

Em *Cavia* todos esses nervos passam por uma abertura única denominada forâmen órbito-rotundo por Popesko *et al.* (1992) e Silva Neto (2000), nome utilizado no presente estudo. O mesmo ocorre em *Galea*, na qual a abertura foi denominada fissura orbital por Aguirre (1989).

### Forâmen oval

O nervo mandibular (V3) deixa a cavidade craniana através do forâmen oval. Em alguns casos, este forâmen é dividido por um septo ósseo (*alisphenoid strut* de Voss, 1993) formando um forâmen oval duplo (Deol, 1955). A abertura lateral formada, denominada forâmen oval acessório, permite a passagem de um ramo do V3, o nervo pterigóide interno (Hill, 1935; Wahlert, 1974). Um ou dois outros septos podem ainda ocorrer delimitando, respectivamente, um forâmen comum para os nervos bucinador e masticatório ou um forâmen para cada (Voss, 1988; Voss & Silva, 2001).

Entre 24 exemplares de *Cavia porcellus* com aproximadamente a mesma idade, Berry & Searle (1963) registraram variação no desenvolvimento de um septo no alisfenóide, desde incipiente a quase completo, neste caso parcialmente dividindo o forâmen oval. A existência deste septo dividindo totalmente o forâmen oval foi registrada por Cabrera (1953) em sua figura do crânio de *Cavia pamparum* (= *C. aperea*). Alguns dos exemplares de *Cavia* (e.g.,

AX 8655 e MCN-M 038) examinados no presente estudo apresentam este septo completo ou, pelo menos, suas extremidades preservadas.

Desenvolvimento variável deste septo no alisfenóide é também registrado para roedores cricetídeos. Por exemplo, em *Delomys* ele está geralmente ausente, mas pode ser encontrado em um dos lados em alguns exemplares, enquanto em *Thomasomys cinereus*, ele está geralmente presente, mas em alguns crânios só ocorre em um dos lados (Voss, 1993).

### Aberturas anteriores à bula timpânica

Na região anterior à bula timpânica de *Cavia* há duas pequenas aberturas, uma medial e outra lateral, denominadas, respectivamente, de forâmen lacerado rostral e forâmen carotídeo por Popesko *et al.* (1992) e assim chamados no presente estudo.

O forâmen lacerado rostral (*sensu* Popesko *et al.*, 1992) não deve ser confundido com o forâmen lacerado anterior (= fissura esfenorbital ou esfenoidal) dos mamíferos em geral, a abertura pela qual os nervos III, IV, V1, VI e eventualmente o V2 passam para a cavidade orbital, como referido anteriormente, e denominado forâmen órbito-rotundo por Popesko *et al.* (1992). Estes autores não indicam que nervo ou vaso, se algum, passa pelo forâmen que denominaram de lacerado rostral.

A abertura pela qual a carótida interna entra no crânio é denominada forâmen carotídeo ou forâmen lacerado médio (McDowell, 1958). O forâmen carotídeo está bem desenvolvido em *Cavia*, apesar de a artéria carótida interna obliterar-se durante a fase embrionária (Dierbach, 1985). Conforme os desenhos de Popesko *et al.* (1992), este forâmen está posicionado mais lateralmente do que em outros roedores, como *Erethizon* e *Liomys*, nos quais situa-se entre a extremidade anteromedial da bula e o basisfenóide (Hill, 1935; Wahlert, 1985).

### Aberturas pós-glenóides

Em muitos dos exemplares examinados de *Cavia* há um ou dois diminutos forâmens posteriores ou póstero-dorsais à cavidade glenóide. Estes correspondem à posição primitiva do forâmen retroglenóide em roedores (*vide* Wahlert, 1985).

Uma fenestra variavelmente desenvolvida entre o pético e o esquamosal foi também observada em vários exemplares de *Cavia*. Esta poderia corresponder à abertura denominada forâmen subesquamosal por Patterson & Wood (1982) para um crânio de *Incamys*.

### Vômer

De Beer (1937) afirmou que o vômer dos mamíferos representa a porção média (ou anterior) do parasfenóide reptiliano, ao invés de ser homólogo ao elemento par dos não-mamíferos, chamado “pré-vômer”. Desta forma, o vômer dos mamíferos seria um elemento ímpar. No entanto, ele mesmo tinha conhecimento de que em alguns mamíferos (*e.g.*, *Mus*) o vômer se origina a partir de centros pares de ossificação, mas isto, segundo ele, não invalidaria suas conclusões.

Posteriormente ficou demonstrado para outros mamíferos que o vômer origina-se de centros pares de ossificação, como em *Rattus norvegicus* (*vide* Youssef, 1969), *Monodelphis domestica* e *Macropus eugenii* (*vide* Clark & Smith, 1993). A condição par do vômer nos mamíferos foi também referida por Goodrich (1958) e Jollie (1973) e sua homologia com os “pré-vômeres” de outros tetrápodes foi sugerida por Moore (1981).

Em diversos exemplares de *Cavia aperea* e *C. magna*, a sutura intervomeriana é perfeitamente discernível, o que também é mostrado nas figuras de Popesko *et al.* (1992; figs. 143 e 144) de *C. porcellus*.

A sutura pré-maxilo-vomeriana é visível em pelo menos um exemplar de *C. aperea* e outro de *C. magna*. A exposição ventral do vômer e as suturas dos vômeres entre si e com o processo palatino do pré-maxilar também são visíveis em algumas espécies de *Proechimys* (*vide* Patton, 1987; Rocha, 1995).

### Etmóide

A exposição da lâmina papirácea do etmóide externamente aqui reportada para os crânios de *Cavia* é um caráter incomum em mamíferos. Popesko *et al.* (1992) registraram, para *Cavia porcellus*, que a região anteromediana da parede medial da cavidade orbital é ocupada pela face orbital do lacrimal. Isto se observa em outro gênero de caviídeo, *Galea*, mas não foi registrada nos exemplares aqui estudados de *Cavia*.

A exposição do etmóide na órbita é também registrada para alguns primatas (Cartmill & Gingerich, 1978).

### Jugal

Em seu trabalho sobre a musculatura de roedores caviomorfos, Woods (1972) registrou a ausência da fossa jugal para o gênero *Cavia*. Este autor, no entanto, examinou apenas exemplares de *C. porcellus*. A fossa jugal ocorre em *C. aperea*, *C. magna* e

*C. fulgida*, mas está pouco desenvolvida ou ausente em *C. intermedia*.

### Região Auditiva

A ocorrência de um anel ósseo aberto dorsalmente, recobrimdo a superfície externa do conduto auditivo externo, como constatada para quatro exemplares de *C. magna* e dois de *C. aperea*, representa uma ossificação do meato auditivo externo cartilaginoso, um caráter constante em Rodentia de acordo com Klaauw (1931). Este anel possivelmente ocorria em outros dos exemplares analisados, mas deve ter sido perdido durante a preparação do crânio.

Os seios epitimpânico, hipotimpânico e mastóideo dos exemplares aqui examinados de *Cavia* apresentaram variações intra-específicas quanto ao tamanho e grau de inflação, independente da categoria etária, principalmente em *C. aperea* e *C. magna*. Estas mesmas variações foram registradas em *C. porcellus* por Klaauw (1931).

Na extremidade anteromedial da bula timpânica dos exemplares aqui analisados de *Cavia* há dois processos, o dorsal representando o prolongamento do tubo de eustáquio ósseo, denominado de processo timpânico da tuba, e o ventral sendo o processo estiliforme. Popesko *et al.* (1992) não nomearam o primeiro e utilizaram o nome “processo estilóide” para o segundo. No entanto, conforme Klaauw (1931), o nome “estilóide” é geralmente aplicado ao tímpano-hial e estilo-hial coossificados, sendo mais apropriado denominar de processo estiliforme o processo mencionado por Popesko *et al.* (1992).

Ventralmente ao meato auditivo externo existe uma fenestra denominada de “canal infratimpânico” por Popesko *et al.* (1992). Em alguns exemplares aqui examinados de *Cavia* esta fenestra está fechada por tecido cartilaginoso, de modo que não existe um verdadeiro canal, mas apenas ausência de ossificação na região. Esta fenestra está também presente em outros roedores (*e.g.*, *Hydrochoerus*), nos quais ela é confluenta com o meato. Isto tem levado alguns autores (*e.g.*, Mones, 1974) a atribuir equivocadamente ao meato a forma de um “8”.

### Occipital

Em muitos exemplares juvenis (idade I, *e.g.*, AX 8676 e 8688) e em alguns juvenis-adultos (idade II, *e.g.*, AX 8517) das espécies de *Cavia* analisadas há uma ossificação concóide recobrimdo parcialmente



cada côndilo occipital. A ocorrência de epífises no crânio de mamíferos foi primeiramente registrada por Cave (1964) para o temporal de otariídeos e o lacrimal de tapirídeos, elefantiídeos e rinocerotiídeos, mas não foram encontrados outros relatos de epífises nos côndilos occipitais, como aqui reportado para *Cavia*.

### Mandíbula

Uma das características mais marcantes da família Caviidae (e também Hydrochoeridae) é a existência de uma crista grandemente expandida na superfície lateral da mandíbula, ventralmente à margem alveolar. Ela foi denominada de crista massetéica por vários autores, dentre eles Cabrera (1953) e Popesko *et al.* (1992). Tal denominação parece inadequada. Woods (1972) atribuiu-lhe o nome de crista lateral, também presente em outros caviomorfos. Crista massetéica (*sensu* Woods, 1972) em *Cavia* corresponde àquela muito pouco desenvolvida, que acompanha latero-dorsalmente a margem ventral do processo angular.

### Comparação e caracterização das espécies de *Cavia*

Discutem-se a seguir os caracteres sincranianos que permitem diferenciar *C. aperea* de *C. magna*, considerando-se as informações apresentadas por Ximenez (1980) e aquelas obtidas no presente estudo. Na sequência, caracterizam-se as outras duas espécies (*C. intermedia* e *C. fulgida*), cada qual em comparação às demais espécies do gênero aqui tratadas.

#### *C. aperea* e *C. magna*

Considerando-se o número relativamente grande de exemplares examinados de cada espécie no presente estudo, nenhum caráter no sínclínio, isoladamente, foi identificado como definitivamente distintivo entre *C. aperea* e *C. magna*, mas em conjunto permitem sua diferenciação, como já implícito na descrição original desta espécie. Ximenez (1980) apontou como características cranianas distinguíveis entre *C. aperea pamparum* e *C. magna* o comprimento das apófises paraoccipitais e a altura do forâmen infra-orbital, além do fato de a última espécie alcançar dimensões maiores.

Em *C. magna*, as apófises paraoccipitais são mais longas e pouco curvas, mesmo em indivíduos jovens. No entanto, em alguns exemplares de *C. aperea* estas apófises atingem comprimento considerável (*e.g.*,

AX 8565 e 8614) e em um espécimen (AX 8584) elas são longas e pouco curvas.

Relação similar foi observada quanto às dimensões do forâmen infra-orbital. Em alguns exemplares de *C. aperea*, geralmente os mais velhos, suas dimensões são semelhantes àquelas encontradas em *C. magna*.

Adicionalmente, outros caracteres cranianos podem ser utilizados para distinguir *C. aperea* e *C. magna*. A área ocupada pela fossa massetéica rostral sobre o pré-maxilar é maior em *C. magna*. Nesta espécie o limite anterodorsal desta fossa está, muitas vezes, sobre a sutura pré-maxilo-maxilar. Esta condição não foi observada em *C. aperea*, na qual aquele limite é sempre ventroposterior a essa sutura. No entanto, em alguns exemplares de *C. magna* (*e.g.*, AX 8578) o pré-maxilar tem uma participação relativamente pequena na fossa massetéica e o limite anterodorsal desta fossa é posterior à sutura pré-maxilo-maxilar, caracteres usuais em *C. aperea*.

A raiz ventral do processo zigomático do maxilar, além de geralmente mais desenvolvida em *C. magna*, apresenta sulcos em sua face lateral partindo da sutura maxilojugal. Pouquíssimos exemplares de *C. magna* não apresentam esses sulcos e, por outro lado, raramente estão presentes em *C. aperea*.

A presença de um sulco estreito e bem delimitado na região da sutura intermaxilar no palato é usual em *C. magna*, as exceções sendo constituídas por exemplares muito grandes (*e.g.*, AX 8573 e 8574). Quando presente em *C. aperea*, este sulco é mais largo e raso, com uma exceção (AX 8545), onde está mais bem delineado. A crista palatina é geralmente muito estreita em *C. magna* e usualmente mais larga em *C. aperea*.

Em *C. magna* a porção posterior da superfície dorsal dos frontais e os parietais são mais convexos laterolateralmente do que em *C. aperea*.

Na maioria dos exemplares de *C. aperea* há uma crista mediana na metade ou nos dois terços posteriores do basisfenóide, ainda que tênue em alguns exemplares. Esta crista raramente ocorre em *C. magna*.

Com relação à dentição, três caracteres foram mencionados por Ximenez (1980) na descrição de *C. magna*:

1. “Incisivos superiores geralmente proodontes” (Ximenez, 1980:149). Em *C. aperea* eles são geralmente opistodontes, mas alguma variação pode ser encontrada quanto à procumbência dos incisivos, principalmente em *C. aperea*, em que alguns exemplares apresentam uma opistodontia pouco marcada ou ainda proodontia. Por outro

lado, em alguns exemplares de *C. magna* os incisivos superiores são levemente opistodontes. Outro caráter distintivo nos incisivos superiores é a largura destes, maior em *C. magna*.

2. "...los prismas fundamentales anteriores de cada molar superior están poco comprimidos antero-posteriormente y nunca presentan forma laminar..." (Ximenez, 1980:149). Apesar de os maiores valores ocorrerem em *C. magna*, observou-se certa sobreposição entre o comprimento dos prismas anteriores nestas duas espécies.
3. "...los prismas posteriores [dos molares superiores] están incididos por el repliegue mediano que en esta especie [*C. magna*] es poco profundo" (Ximenez, 1980:149). Este caráter foi corroborado aqui e está também associado à ausência/escassez de cimento neste "repliegue" (a fenda terciária externa) em *C. magna*.

Foram observados dois outros caracteres dos molariformes que auxiliam na distinção entre essas duas espécies: o menor desenvolvimento do prolongamento anterior à fenda terciária externa em *C. magna* e a presença de uma constrição na base do prolongamento posterior a esta fenda em *C. aperea*.

### *Cavia intermedia*

*Cavia intermedia* é uma espécie endêmica da maior das ilhas de Moleques do Sul, que possui cerca de 10 ha e localiza-se a 8,25 km do ponto mais próximo da Ilha de Santa Catarina e a 14 km do continente, no sul do Brasil. Sua provável origem foi a partir do isolamento de uma população de *C. magna* há 8.000 anos atrás, quando a elevação do nível do mar formou o arquipélago de Moleques do Sul. O tamanho populacional médio estimado para *Cavia intermedia* é de 42 indivíduos (Cherem *et al.*, 1999; Salvador & Fernandez, 2008).

Esse longo tempo de isolamento e o pequeno tamanho populacional permitiram que a espécie desenvolvesse vários caracteres próprios, autapomórficos, incluindo a coloração, número e forma dos calos nos pés, caracteres craniodentários e cromossômicos, e pouca variabilidade intraespecífica (Gava *et al.*, 1998; Cherem *et al.*, 1999).

Os caracteres diagnósticos no crânio de *C. intermedia* incluem uma nítida depressão na região interorbital, crista entre o forâmen incisivo e o processo alveolar (ao longo da sutura intermaxilar) menos desenvolvida; jugal curto, com a extremidade anterior distante da borda posterior do forâmen infra-orbital; fossa jugal rasa ou ausente; crista sagital

larga; forâmen magno amplo e, conseqüentemente, supra-occipital baixo; e porção posterior dos côndilos occipitais mais larga. Nos molariformes superiores, o prolongamento anterior à fenda terciária externa está menos desenvolvido.

Os molariformes inferiores, muito similares entre as outras espécies, também apresentam caracteres diagnósticos em *C. intermedia*. O prisma anterior do p4 apresenta largura semelhante ao posterior e o prisma anterior do m3 é mais largo do que o posterior; relação inversa ocorre nas outras espécies. A fenda secundária interna no m3 é marcadamente menos profunda.

*Cavia intermedia* compartilha alguns caracteres cranianos com *C. magna*, como uma porção comparativamente grande da fossa masseterica rostral sobre o pré-maxilar; sulco estreito e relativamente profundo no palato, apófises paraoccipitais longas e fenda terciária externa rasa nos molariformes superiores.

### *Cavia fulgida*

*Cavia fulgida* distingue-se de *C. magna* e *C. intermedia* por seu tamanho menor, apófises paraoccipitais curtas e curvas, acompanhando o contorno ventral da bula, forâmen infra-orbital deprimido, fenda terciária externa (fte) nos molariformes superiores mais profunda e prolongamento posterior ao segundo prisma do M3 muito pequeno. No entanto, estes caracteres são pouco úteis para distingui-la de *C. aperea*, mesmo no caso da fte, como discutido a seguir.

Thomas (1917) apontou que uma fte profunda no M3 é um caráter craniano diagnóstico de *C. fulgida*, e que isto definitiva e nitidamente separa a menor espécie brasileira das outras espécies de *Cavia*. Thomas (1917) registrou que este caráter já havia sido notado por Lund em 1838. O dente ilustrado por Lund (*ver* Lund, 1950: pl. xxv, fig. 15) apresenta, ainda, outro caráter distinto: o istmo que une os dois prismas é demasiadamente largo, muito diferente do padrão do gênero, no qual este istmo é muito estreito (Kraglievich, 1930). Somente o estudo direto do exemplar de Lund poderá determinar se a largura do istmo é real ou um lapso do desenhista.

Em relação à fte no M3, Ximenez (1980) notou que, em alguns exemplares de *C. aperea*, ela é um pouco mais profunda do que o usual para esta espécie, citando como exemplo um espécimen (AX 8566) de Morro Reuter, Rio Grande do Sul. Se julgado apenas com base neste caráter, este espécimen poderia ser determinado como *C. fulgida* com a fte pouco evidenciada.

Exemplares de *Cavia* procedentes do estado de Santa Catarina (listados em Cherem *et al.*, 1999,

2004; Cherem, 2005) têm sido determinados como *C. fulgida* ou *C. aperea* com base na profundidade da fte. Aqueles em que a fte é profunda, em maior grau do que em AX 8566, foram determinados como *C. fulgida*. No entanto, todos esses exemplares de Santa Catarina apresentam coloração dorsal mais próxima daquela citada para *C. a. pamparum* e não a coloração ferrugínea típica de *C. fulgida*. Ximenez (1980) também registrou essas características (fte profunda, mas coloração dorsal amarelo oliváceo mesclado com negro) para os exemplares de *Cavia* procedentes de Roça Nova, estado do Paraná, identificando-os como *C. fulgida*. Uma avaliação mais aprofundada da morfologia desses exemplares do sul do Brasil, juntamente com dados moleculares, faz-se necessária para a determinação da espécie a que pertencem.

### Considerações finais

A avaliação de caracteres anatômicos com base em uma grande amostra é uma tarefa fundamental para a compreensão dos limites da variação dentro de uma espécie e para o estabelecimento de caracteres ou conjuntos de caracteres diagnósticos. O presente trabalho representa um primeiro passo neste sentido para *Cavia aperea* ao descrever a anatomia sincraniana com base em 63 exemplares procedentes do estado do Rio Grande do Sul. A comparação dos resultados desta análise com populações de *C. aperea* de outras regiões será importante para a compreensão da variação morfológica da espécie ao longo de sua ampla distribuição, tendo em vista a variação em forma de clina quanto ao tamanho e coloração apontada por Ximenez (1980).

A padronização da nomenclatura anatômica é também parte importante neste processo. No presente estudo sobre as espécies brasileiras de *Cavia* buscou-se, na medida do possível, conciliar os diferentes nomes anatômicos aplicados em estudos médico-veterinários de *Cavia porcellus*, em particular o de Popesko *et al.* (1992), àqueles empregados em trabalhos biológicos e paleontológicos, como os de Wahlert (1985) e Aguirre (1989). Estudos sobre os nervos e vasos das espécies de *Cavia* são ainda necessários para estabelecer os nomes apropriados das aberturas cranianas pelas quais eles passam, como, por exemplo, em relação a algumas aberturas do basicrânio e à hipótese levantada no presente estudo de que o canal para o nervo nasal interno (*sensu* Popesko *et al.*, 1992) corresponde ao forâmen esfenopalatino dos roedores em geral (*sensu* Wahlert, 1985).

Quanto à identificação das espécies, caracteres cranianos e dentários permitem identificar com

segurança *C. magna* e *C. intermedia*. No entanto, a distinção entre *C. aperea* e *C. fulgida*, particularmente para aqueles exemplares do sul do Brasil com coloração da pelagem similar à *C. aperea*, mas com a fenda terciária externa (fte) profunda, caráter dentário que seria típico de *C. fulgida*, requer estudos adicionais. Neste caso, estudos morfológicos e moleculares conduzidos em conjunto serão necessários para uma melhor compreensão deste problema, bem como para a revisão do gênero como um todo.

### RESUMO

*O gênero Cavia inclui quatro espécies no Brasil, C. aperea (pelo menos duas subespécies, C. a. aperea e C. a. pamparum), C. magna, C. intermedia e C. fulgida. Visando contribuir para o conhecimento da anatomia e para a distinção dessas espécies, descreve-se o sincrânio (crânio e mandíbula) de exemplares de C. a. pamparum do Rio Grande do Sul e compara-se com exemplares de C. magna deste estado e de Santa Catarina, C. intermedia da ilha de Moleques do Sul, na costa catarinense, e C. fulgida de Minas Gerais e Paraná. Cavia aperea possui crânio baixo e longo; rostro comprimido lateralmente; constrição interorbital marcada; órbita elíptica com ampla comunicação com a fossa temporal; forâmen infra-orbital amplo e deprimido; mandíbula longa e baixa, com processo angular não refletido lateralmente; fórmula dentária 1I.0C.1P.3M; dentes hipselodontes; molariformes formados por dois prismas, o anterior laminar e o posterior cordiforme. Cavia aperea distingue-se de C. magna pelo menor desenvolvimento da porção rostral do crânio e da raiz ventral do processo zigomático do maxilar; forâmen infraorbital mais deprimido; porção posterior dos frontais e parietais menos convexos; apófises paraoccipitais mais curtas e curvas anteriormente; incisivos superiores mais estreitos e geralmente opistodontes (proodontes em C. magna); fenda terciária externa (fte) mais profunda e com mais cimento; prolongamento anterior à fte mais desenvolvido e constrição na base do prolongamento posterior. Cavia intermedia possui jugal curto; fossa jugal reduzida/ausente; depressão na região interorbital bem marcada; crista sagital larga; constrição lateral no basisfenóide tênue; forâmen magno amplo; supra-occipital baixo; fte rasa e prolongamento anterior pouco desenvolvido; p4 com prisma posterior tão largo quanto o anterior; m3 com prisma anterior mais largo que o posterior e fenda secundária interna menos profunda. Cavia fulgida caracteriza-se por suas dimensões menores e fte muito profunda. Entretanto, exemplares do sul do Brasil com estes caracteres, mas coloração não*

típica de *C. fulgida*, podem pertencer à *C. aperea*, sendo necessários mais estudos para esclarecer esta questão.

PALAVRAS-CHAVE: *Cavia*; Anatomia; Crânio; Mandíbula; Dentição.

## AGRADECIMENTOS

Somos gratos a José F. Bonaparte e Alexandre U. Christoff, que fizeram parte da comissão examinadora da dissertação de mestrado que serviu de base para este trabalho, e a Luís Fábio Silveira, pela revisão criteriosa do manuscrito. Agradecemos também a Alfredo Ximenez, Paulo C. Simões-Lopes, Maurício E. Graipel, Thales O. Freitas, Adriana Gava, Alceu Ranzi, Sandro Bonatto, Felipe Fantacini, Cristiane Muller e aos colegas da FZB e da PUC-RS, Ana Maria Ribeiro, Luciano Maciel, Ricardo Negri, Fernando Abdala, Fernando Sedor, Rivaldo Raimundo Silva, Édson Oliveira, Juan C. Cisneros, além de vários outros colegas e funcionários dessas instituições, que estiveram direta ou indiretamente envolvidos no desenvolvimento desse estudo. Esta pesquisa foi possível devido ao suporte financeiro do CNPq e da CAPES.

## REFERÊNCIAS

- AGUIRRE, M.R. 1989. Forámenes craneanos en *Galea musteloides* (Rodentia: Caviidae) y su comparación con otras especies de la familia. *Seminario de Licenciatura, Universidad Nacional de Tucumán*, 4542:1-45.
- BERRY, R.J. & SEARLE, A.G. 1963. Epigenetic polymorphism of the rodent skeleton. *Proceedings of the Zoological Society of London*, 140(4):577-615.
- CABRERA, A. 1953. Los roedores argentinos de la familia "Caviidae". *Publicación. Facultad de Agronomía y Veterinaria, Universidad de Buenos Aires*, 6:1-93.
- CABRERA, A. 1961. Catálogo de los mamíferos de América del Sur. II. *Revista del Museo de Ciencias Naturales "Bernardino Rivadavia"*, 4:310-732.
- CARTMILL, M. & GINGERICH, P.D. 1978. An ethmoid exposure (*os planum*) in the orbit of *Indri indri* (Primates, Lemuriformes). *American Journal of Physical Anthropology*, 48:535-538.
- CAVE, A.J.E. 1964. Cranial epiphyses in mammals. *Nature*, 204:838-839.
- CHEREM, J.J. 2005. Registros de mamíferos não voadores em estudos de avaliação ambiental no sul do Brasil. *Biotemas*, 18(2):169-202.
- CHEREM, J.J.; OLIMPIO, J. & XIMENEZ, A. 1999. Descrição de uma nova espécie do gênero *Cavia* Pallas, 1766 (Mammalia: Caviidae) das Ilhas dos Moleques do Sul, Santa Catarina, Sul do Brasil. *Biotemas*, 12(1):95-117.
- CHEREM, J.J.; SIMÕES-LOPES, P.C.; ALTHOFF, S.L. & GRAIPEL, M.E. 2004. Lista dos mamíferos do estado de Santa Catarina, sul do Brasil. *Mastozoología Neotropical*, 11(2):151-184.
- CLARK, C.T. & SMITH, K.K. 1993. Cranial osteogenesis in *Monodelphis domestica* (Didelphidae) and *Macropus eugenii* (Macropodidae). *Journal of Morphology*, 215:119-149.
- CONTRERAS, J.R. 1964. Datos acerca de la variación intrapoblacional de la morfología de los molares de entidades de los géneros *Galea* e *Microcavia* (Rodentia, Caviidae). *Ameghiniana*, 3(8):235-255.
- DE BEER, G. 1937. *The Development of Vertebrate Skull*. University Press, Oxford. 554p.
- DEOL, M.S. 1955. Genetical studies on the skeleton of the mouse. XIV. Minor variation of the skull. *Journal of Genetics*, 53(3):498-514.
- DIERBACH, A.R. 1985. Zur Morphogenese des Craniums von *Cavia porcellus* L. Teil 1. Einführung, Systematik und beschreibender Teil. *Gegenbaurs morphologisches Jahrbuch*, 131(4):441-476.
- DUNNUM, J.L. & SALAZAR-BRAVO, J. 2010. Molecular systematics, taxonomy and biogeography of the genus *Cavia* (Rodentia: Caviidae). *Journal of Zoological Systematics and Evolutionary Research*, 48(4):376-388.
- GAVA, A.; FREITAS, T.R.O. & OLIMPIO, J. 1998. A new karyotype for the genus *Cavia* from a southern island of Brazil (Rodentia: Caviidae). *Genetics and Molecular Biology*, 21(1):77-80.
- GOODRICH, E.S. 1958. *Studies on the Structure and Development of the Vertebrates*. Dover Publication Inc., New York. 485p.
- GREENE, E.C. 1959. Anatomy of the rat. *Transactions of the American Philosophical Society, new series*, 27:1-370.
- GUTHRIE, D.A. 1963. The carotid circulation in the Rodentia. *Bulletin of the Museum of Comparative Zoology, Harvard*, 128(10):455-481.
- HILL, J.E. 1935. The cranial foramina in rodents. *Journal of Mammalogy*, 16:121-129.
- HÜCKINGHAUS, F. 1961. Vergleichende Untersuchungen über die Formenmannigfaltigkeit der Unterfamilie-Caviinae Murray 1886 (Ergebnisse de Südamerika-expedition Herre/Rohrs 1956-57). *Zeitschrift für wissenschaftliche Zoologie*, 166:1-98.
- JOLLIE, M. 1973. *Chordate Morphology*. Robert E. Krieger Publications Company, Huntington. 478p.
- KLAUW, C.T. VAN DER. 1931. The auditory bulla in some fossil mammals with a general introduction to this region of the skull. *Bulletin of the American Museum of Natural History*, 62:1-352.
- KRAGLIEVICH, L. 1930. Diagnóstico osteológico-dentaria de los géneros vivientes de la subfamilia "Caviinae". *Anales del Museo Nacional de Historia Natural "Bernardino Rivadavia"*, 36:59-96.
- LUND, P.W. 1950. *Memórias sobre a Paleontologia Brasileira*. MEC/INL, Rio de Janeiro. 589p.
- MASSOIA, E. 1973. Zoogeografía del género *Cavia* en la Argentina con comentarios bioecológicos y sistemáticos (Mammalia: Marsupialia: Caviidae). *Revista de Investigaciones Agropecuarias, INTA, serie I, Biología y Producción Animal*, 10(1):1-11.
- MCDOWELL JR., S.B. 1958. The Greater Antillean insectivores. *Bulletin of the American Museum of Natural History*, 115:113-214.
- MILLER, M.E. 1964. *Anatomy of the dog*. WB Saunders, Toronto. 941p.
- MONES, A. 1974. Estudios sobre la familia Hydrochoeridae (Rodentia), III. Osteología comparada de la región auditiva de *Hydrochoerus* Brisson con formas afines. *Ameghiniana*, 11(1):39-57.
- MOORE, W.J. 1981. *The Mammalian Skull*. Cambridge University Press, Cambridge. 369p.
- NOVACEK, M.J. 1993. Patterns of diversity in the mammalian skull. In: Hanken, J. & Hall, B.K. *The skull 2. Patterns of structural and systematic diversity*. University of Chicago Press, Chicago. p. 438-545.
- NOWAK, R.M. 1999. *Walker's Mammals of the World*. 6. ed. The Johns Hopkins University Press, Baltimore, 1936p.
- PATTERSON, B. & WOOD, A.E. 1982. Rodents from the De-saadán Oligocene of Bolivia and the relationships of the

- Caviomorpha. *Bulletin of the Museum of Comparative Zoology*, Harvard, 149(1):371-543.
- PATTON, J.L. 1987. Species group of spiny rats genus *Proechimys* (Rodentia: Echimyidae). *Fieldiana, Zoology, new series*, 39:305-345.
- POPESKO, P.; RAJTOVÁ, V. & HORÁK, J. 1992. *A Colour Atlas of Anatomy of Small Laboratory Animals*. 1. *Rabbit and Guinea Pig*. Wolfe Publications Limited, London. 255p.
- ROCHA, P.L.B. 1995. *Proechimys yonenagae*, a new species of spiny rat (Rodentia: Echimyidae) from fossil sand dunes in the Brazilian Caatinga. *Mammalia*, 59(4):537-549.
- SALVADOR, C.H. & FERNANDEZ, F.A.S. 2008. Population dynamics and conservation status of the insular cavy *Cavia intermedia* (Rodentia: Caviidae). *Journal of Mammalogy*, 89(3):721-729.
- SILVA NETO, E.J. 2000. Morphology of the regiones ethmoidales and orbitotemporalis in *Galea musteloides* Meyen 1832 and *Kerodon rupestris* (Wied-Neuwied 1820) (Rodentia: Caviidae) with comments on the phylogenetic systematics of the Caviidae. *Journal of Zoological Systematics and Evolutionary Research*, 38:219-229.
- SPOTORNO, A.E.; VALLADARES, J.P.; MARÍN, J.C. & ZEBALLOS, H. 2004. Molecular diversity among domestic guinea-pigs (*Cavia porcellus*) and their close phylogenetic relationship with the Andean wild species *Cavia tschudii*. *Revista Chilena de Historia Natural*, 77(2):243-250.
- TATE, G.H.H. 1935. The taxonomy of the genera of Neotropical hystricoid rodents. *Bulletin of the American Museum of Natural History*, 68:295-447.
- THOMAS, O. 1917. Notes on the species of the genus *Cavia*. *Annals & Magazine of Natural History, Ser. 8*, 19(8):152-160.
- VOSS, R.S. 1988. Systematics and ecology of ichthyomyine rodents (Muroidea): Patterns of morphological evolution in a small adaptive radiation. *Bulletin of the American Museum of Natural History*, 188:259-493.
- VOSS, R.S. 1993. A revision of the Brazilian muroid rodent genus *Delomys* with remarks of "thomasomyine" characters. *American Museum Novitates*, 3073:1-44.
- VOSS, R.S. & SILVA, M.N.F. 2001. Revisionary notes on Neotropical porcupines (Rodentia: Erethizontidae). 2. A review of the *Coendou vestitus* group with descriptions of two new species from Amazonia. *American Museum Novitates*, 3351:1-36.
- WAHLERT, J.H. 1974. The cranial foramina of protrogomorphous rodents; an anatomical and phylogenetic study. *Bulletin of the Museum of Comparative Zoology*, Harvard, 146(8):363-410.
- WAHLERT, J.H. 1985. Cranial foramina in rodents. In: Luckett, W.P. & Hartenberger, J.-L. *Evolutionary Relationships among Rodents: A Multidisciplinary Analysis*. Plenum Press, New York. p. 311-332.
- WOODS, C.A. 1972. Comparative myology of jaw, hyoid, and pectoral appendicular regions of New and Old World hystricomorph rodents. *Bulletin of the American Museum of Natural History*, 147:15-198.
- WOODS, C.A. & KILPATRICK, C.W. 2005. Infraorder Hystricognathi. In: Wilson, D.E. & Reeder, D.M. *Mammal species of the world: A taxonomic and geographic reference*. The Johns Hopkins University Press, Baltimore. p. 1538-1600.
- XIMENEZ, A. 1980. Notas sobre el género *Cavia* Pallas con la descripción de *Cavia magna* sp. n. (Mammalia: Caviidae). *Revista Nordeste de Biología*, 3(especial):45-179.
- YOUSSEF, E.H. 1969. Development of membrana bones and ossification of the chondrocranium in the albino rat. *Acta Anatomica*, 72:603-623.

Recebido em: 07.05.2011

Aceito em: 15.02.2012

Impresso em: 30.03.2012

## APÊNDICE

**Localidades de coleta e número de tombamento dos exemplares de *Cavia* analisados neste estudo.**

*Cavia aperea* (85): BRASIL, *Rio Grande do Sul*: Osório, 29°55'S e 50°15'W (MCN-M 305); Muçum, 29°10'S e 51°53'W (MCN-M 264); Morro Reuter, 29°32'S e 51°05'W (AX 8517-8520, 8522, 8528, 8530, 8535, 8536, 8539, 8541-8555, 8557, 8561, 8563-8566, 8582-8585, 8589, 8614-8616, 8622-8625, 8629, 8652-8663, 8669, 8676-8678, 8686, 8701, 8707); Candelária, 29°40'S e 52°48'W (MCN-M 2819); Tramandaí, 29°58'S e 50°09'W (AX 8598); Viamão, 30°05'S e 51°00'W (MCN-M 038, 184-188); Porto Alegre, Tiro 4, 30°10'S e 51°11'W (AX 8532, 8534, 8540, 8575, 8576); Pântano Grande, 30°10'S e 52°20'W (MCN-M 652-657); Rosário do Sul, 30°15'S e 54°55'W (MCN-M 2818).

*Cavia magna* (67): BRASIL. *Santa Catarina*: Palhoça, 27°38'S e 48°40'W (UFSC 550); Criciúma, 28°45'S e 49°25'W (AX 8607). *Rio Grande do Sul*: Tramandaí, 29°58'S e 50°09'W (MCN-M 222, 303, 304; AX 8556, 8562, 8571, 8573, 8574, 8577-8580, 8586-8588, 8590, 8592-8597, 8599, 8601-8605, 8608-8613, 8617-8621, 8626-8628, 8630-8632, 8634-8638, 8665-8668, 8679, 8684, 8687-8692, 8695, 8702, 8704).

*Cavia fulgida* (18): BRASIL. *Minas Gerais*: Poços de Caldas, 21°50'S e 46°35'W (AX 8675, 8680); *Paraná*: Morretes, 25°30'S e 48°50'W (MCN-M 386, 387; AX 8705, 8709, 8711, 8713); Roça Nova, 25°28'S e 49°01'W (8671-8673, 8681-8683, 8703, 8708, 8712). Procedência desconhecida (AX 8640).

*Cavia intermedia* (26): BRASIL. *Santa Catarina*: Arquipélago de Moleques do Sul, 27°51'S e 48°26'W (UFSC 455, 579-581, 583-596; 8 UFRGS, não catalogados).