

Braz. J. vet. Res. anim. Sci.,  
São Paulo, v.31, n. 3/4, p.282-7, 1994.

## DIAGNÓSTICO PRECOCE DE GESTAÇÃO NA ÉGUA ATRAVÉS DA ULTRA-SONOGRAFIA\*

### EARLY PREGNANCY DIAGNOSIS IN THE MARE USING ULTRASOUND

Flávio Desessards De La CORTE<sup>1</sup>; Joaquin Lopez de ALDA<sup>2</sup>; Inês Nicoloso de CASTRO<sup>3</sup>; Karin Erica BRASS<sup>4</sup>;  
Carlos Antonio Mondino SILVA<sup>5</sup>

#### RESUMO

Cento e onze períodos de gestação, em éguas Puro Sangue de Corrida, foram diagnosticados com ultra-som 14 dias após a última cobertura e sua evolução acompanhada até completar 50 dias. O crescimento, as alterações de forma da vesícula embrionária, a visualização do embrião e outros parâmetros a serem levados em consideração por ocasião da avaliação do desenvolvimento da gestação são aqui relatados.

**UNITERMOS:** Ultra-som, Gestação, Égua

#### INTRODUÇÃO

Clinicamente, o diagnóstico de gestação pode ser realizado através da palpação retal, observando-se modificações uterinas características, sendo muito preciso quando realizado após os 20 dias pós-cobertura (SIMPSON et al.<sup>7</sup>, 1982). Entretanto, não permite o diagnóstico precoce da gestação gemelar, especialmente se as vesículas se encontram adjacentes (CHEVALIER; PALMER<sup>1</sup>, 1982). A introdução da ultra-sonografia na ginecologia equina por PALMER e DRIANCOURT<sup>5</sup> (1980) tornou possível a visualização da vesícula embrionária como uma estrutura esférica, não-ecogênica, com 10 a 15mm de diâmetro 10-14 dias pós-ovulação.

Durante o início da gestação o conceptus se encontra junto à bifurcação ou no corpo uterino (SIMPSON et al.<sup>7</sup>, 1982) vindo a apresentar mobilidade a partir dos 9-10 dias de gestação. A mobilidade transuterina alcança a sua atividade máxima entre os 11 e 15 dias, encerrando-se em torno do 16º dia de gestação (GINTHER<sup>2</sup>, 1983).

Segundo PALMER e DRIANCOURT<sup>5</sup> (1980), o conceptus equino apresenta aumento acentuado no seu diâmetro a partir do 14º até o 20º dia pós-ovulação, variando de 14 a 26mm neste período. A partir daí, as vesículas permanecem com diâmetro médio de 27mm por aproximadamente 10 dias (CHEVALIER; PALMER<sup>1</sup>, 1982) de forma que, durante este período, esta medida não é um parâmetro fidedigno para avaliar a evolução da gestação. Neste ínterim, ocorre uma pequena variação na forma circular da vesícula embrionária

(PALMER; DRIANCOURT<sup>5</sup>, 1980) e, concomitantemente, entre o 25º e 29º dia de gestação, é possível identificar a presença do embrião geralmente no pólo ventral da vesícula (SIMPSON et al.<sup>7</sup>, 1982). Estes parâmetros morfológicos bem como, o desenvolvimento das membranas alantoideanas devem ser observados para o acompanhamento seguro da gestação nesta fase (GINTHER<sup>1</sup>, 1986).

Entre o 30º e 39º dia da gestação, a imagem da vesícula embrionária retorna à forma ligeiramente circular, medindo 25 a 40mm de diâmetro (SIMPSON et al.<sup>7</sup>, 1982).

A precocidade do diagnóstico de gestação na raça PSC é muito valiosa, contribuindo significativamente para o manejo de éguas que gestam vesículas gêmeas, das que estão vazias ou que sofreram morte embrionária no início da gestação para que, caso necessário, possam ser tomadas as medidas adequadas antes da formação dos cálices endometriais. O presente estudo visa demonstrar a utilidade da ultra-sonografia para o diagnóstico e acompanhamento da gestação aplicados à rotina do haras.

#### MATERIAL E MÉTODO

Setenta e cinco éguas Puro Sangue de Corrida, alojadas no Haras Santa Maria de Araras, em São José dos Pinhais, Paraná, submetidas a controle folicular diário, foram usadas neste estudo. O exame ecográfico para o diagnóstico precoce de gestação e acompanhamento do desenvolvimento embri-

1-Professor Assistente - Centro de Ciências Rurais-Universidade Federal de Santa Maria, Santa Maria-RS

2-Médico Veterinário - Haras Santa Maria de Araras- S.J.Pinhais-PR

3-Médico Veterinário - Mestre-Haras Sta Maria de Araras-Bagé-RS

4-Professor Adjunto - Universidade Federal de Santa Maria, Santa Maria-RS

5-Professor Titular - Universidade Federal de Santa Maria, Santa Maria-RS

\* Financiado pelo Banco Bozano Simonsen S.A.

onário foi realizado 14 dias após a última cobertura e repetido aos 17, 21, 28, 35, 45 até aproximadamente os 50 dias de gestação, totalizando 111 períodos de gestação monitorados.

Após a realização do exame clínico, que incluiu a palpação retal, procedeu-se ao exame ecográfico, seguindo a metodologia descrita por GINTHER<sup>3</sup> (1986). Uma vez localizada a vesícula embrionária, a imagem foi congelada no monitor do vídeo para se proceder à mensuração do seu diâmetro, circunferência e área.

O parâmetro referente à última cobertura pareceu mais adequado frente ao manejo a que eram submetidas as reprodutoras do haras.

As imagens ecográficas dos conceptus, consideradas importantes para o presente trabalho, foram armazenadas na memória do microcomputador para posterior registro fotográfico.

Os dados de diâmetro, circunferência e área das vesículas embrionárias foram submetidos à análise de variância e regressão quadrática.

## RESULTADOS

A vesícula embrionária foi identificada como uma estrutura esférica, não ecogênica, de 13,8mm de diâmetro em média, variando de 6 a 17mm nos exames feitos próximos aos 14 dias (Fig. 2). Apresentava intensa mobilidade sendo encontrada, a cada novo exame, em locais diferentes do lúmen uterino. A mobilidade cessou aos 15 dias pós-cobertura. Num exame aos 12 dias, o conceptus apresentou 8mm de diâmetro.

Aos 15 dias pós-cobertura, na maioria das vezes, a vesícula foi localizada junto à bifurcação. Em poucos casos, ela foi observada no corpo do útero, mas no exame seguinte, cerca de 3 a 4 dias após, foi encontrada junto à bifurcação (Fig. 3).

Na Fig. 1 está representado o perfil de crescimento do conceptus desde sua primeira identificação aos 13-14 dias até os 50 dias pós-cobertura, registrados pelo seu diâmetro vertical ( $p < 0,0001$ ).

Verificou-se um aumento no diâmetro de 13,8mm aos 14 dias para 29-30mm aos 19 dias pós-cobertura. A partir dos 18-20 dias, as vesículas apresentaram uma alteração na sua forma circular (Fig. 4,5), tornando-se alongadas e, posteriormente, próximo aos 28 dias, tomando a forma de uma gota d'água.

Após 19 dias da cobertura houve um crescimento mais lento, demonstrado por uma variação discreta no diâmetro médio das vesículas, de 30mm aos 20 para 35mm próximo aos 31 dias de gestação. A partir do 32º dia o conceptus retomou um ritmo de crescimento mais evidente, atingindo cerca de

91mm de diâmetro próximo aos 50 dias pós-cobertura. Observou-se tendência de éguas primíparas em apresentar conceptus menores do que os observados nas múltíparas.

Um grupo de 18 éguas (18,7%) apresentou um leve decréscimo no diâmetro vertical das vesículas entre os 21 e 30 dias. Na maioria das éguas, após os 50 dias pós-cobertura, o diâmetro vertical e horizontal excedia a capacidade de captação do transdutor. Os casos registrados neste período correspondem a algumas éguas que apresentaram bolsas notadamente pequenas, permitindo a mensuração.

O embrião foi identificado pela primeira vez entre os 21 e 24 dias de gestação, no pólo ventral da vesícula, caracterizado por uma pequena estrutura ecogênica (Fig. 6).

A circunferência média das vesículas foi de 50mm aos 14 dias de gestação, crescendo significativamente até os 19 dias, quando chegou a 96mm. Os valores médios da circunferência sofreram discreta variação dos 19 aos 27-28 dias. Aos 29-30 dias, as vesículas cresceram até 106mm, e a 177mm aos 41 dias de gestação.

Quanto à área das vesículas, aos 14 dias apresentou 1,8cm<sup>2</sup> de área, aumentou para 4,9cm<sup>2</sup> aos 18 dias e 6,6cm<sup>2</sup> aos 20 dias de gestação. Após este período e até os 28 dias não se observou crescimento significativo, como ocorreu com a medida do diâmetro e da circunferência. Novo crescimento foi visto aos 33 dias. Sua área aumentou de 11,5 até 32,1cm<sup>2</sup> aos 45-47 dias pós-cobertura. A evolução dos valores de área das vesículas foi altamente significativa ( $p < 0,0001$ ).

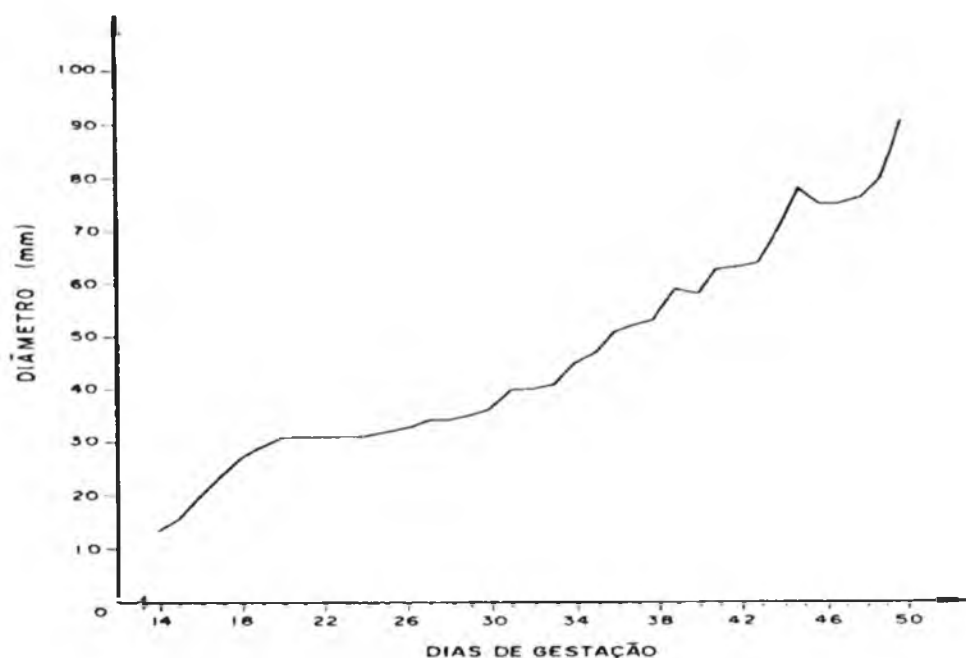
Dentre os 111 períodos de gestação que foram acompanhados (dos 14 aos 60 dias), 7 (6,3%) foram gestações gemelares, 8 (7,2%) gestações com posterior reabsorção embrionária e 96 (86,5%) se desenvolveram sem alteração até o término das observações, aos 60 dias de gestação.

Das sete gestações gemelares, uma apresentou 3 conceptus e as seis restantes apresentaram 2 cada.

## DISCUSSÃO

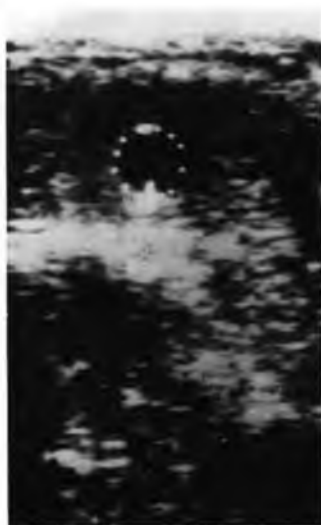
A visualização do conceptus tornou-se possível já na segunda semana de gestação. O diâmetro das vesículas aqui diagnosticadas aos 14-16 dias pós-cobertura coincide com os achados de PALMER e DRIANCOURT<sup>5</sup> (1980), CHEVALIER; PALMER<sup>1</sup> (1982), SIMPSON et al.<sup>7</sup> (1982) e PIPERS et al.<sup>6</sup> (1984).

Durante os primeiros dias de gestação, verificou-se que o conceptus pode desaparecer e aparecer rapidamente no vídeo, mesmo com deslocamento mínimo do transdutor. Isso se deve ao diâmetro reduzido do mesmo e, principalmente

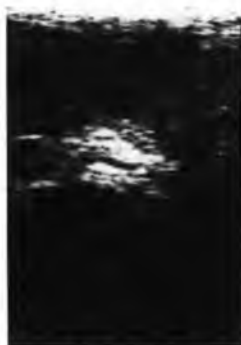

**FIGURA 1**

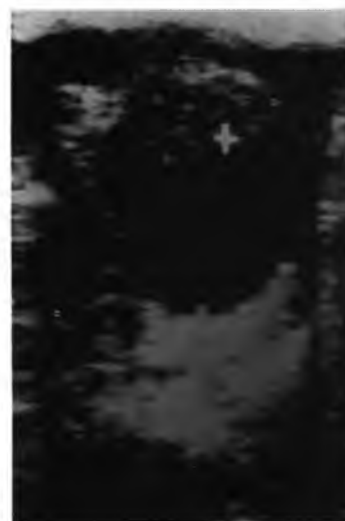Perfil de crescimento da vesícula embrionária a partir de sua identificação aos 14 dias, até os 50 dias de gestação, registrado pelo diâmetro vertical.



**FIGURA 2**



**FIGURA 3**



**FIGURA 4**

**FIGURA 2:** Vesícula embrionária (delimitada por pontilhados) com 14 dias de idade localizada no corpo do útero. As linhas ecogênicas dorsal e ventral correspondem à parede uterina superior e inferior, respectivamente.

**FIGURA 3:** Vesícula com 16 dias de idade, fixada no corno uterino junto à bifurcação.

**FIGURA 4:** Em maior aumento, uma vesícula de 17 dias (entre dois cursores), com seu caráter não-ecogênico, situada no corno uterino junto à bifurcação.

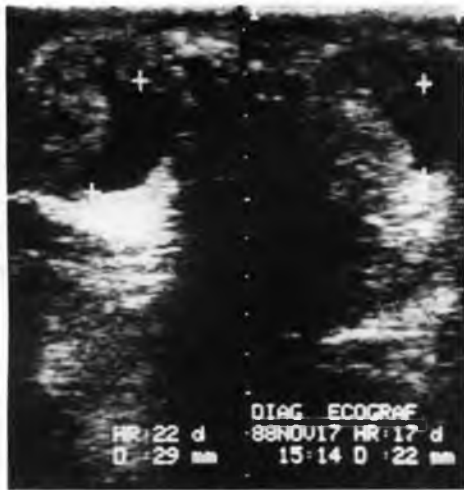

FIGURA 5

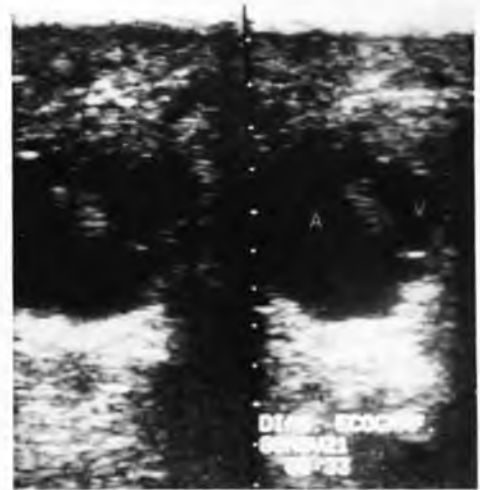

FIGURA 7

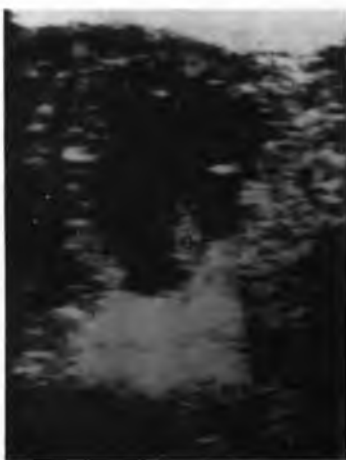

FIGURA 6

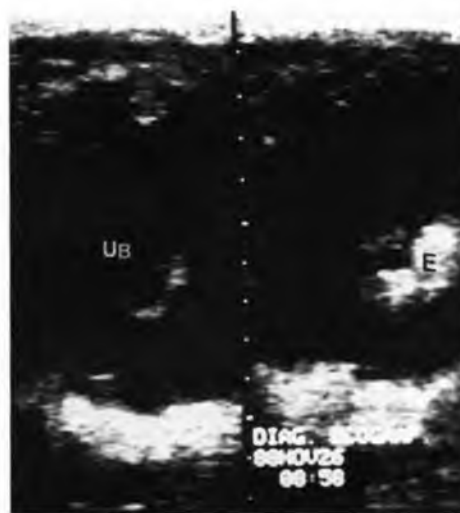


FIGURA 8

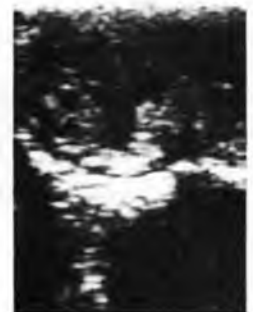

FIGURA 9

- FIGURA 5:** Imagem de dois conceptus aos 25 dias de idade. Observa-se a nítida alteração de forma das vesículas (entre os cursores) e o aspecto do útero bastante contraído.
- FIGURA 6:** Aos 29 dias de gestação visualiza-se o embrião no polo ventral da vesícula (e) de caráter ecogênico e verifica-se a perda de nitidez nos contornos da vesícula.
- FIGURA 7:** Com 35 dias de idade o conceptus se localiza no centro da vesícula embrionária. A identifica a cavidade alantoideana em desenvolvimento e V a cavidade vitelínica em regressão.
- FIGURA 8:** Duas imagens de uma mesma vesícula aos 45 dias de gestação. E identifica o embrião e UB um detalhe do cordão umbilical.
- FIGURA 9:** Imagem ecográfica de um conceptus de 17 dias de idade sofrendo processo de reabsorção. Observa-se a perda da sua forma e o útero bastante contraído.

por sua intensa mobilidade que se encerrou entre os 14-15 dias de gestação. Estes dados corroboram os de GINTHER<sup>2</sup> (1983).

Na Fig. 1 observa-se que a vesícula embrionária apresenta um crescimento rápido entre os 14 e 19 dias, aumentando de 13,8mm para 29-31mm o diâmetro médio. A partir dos 19 dias até os 28-30 dias, o conceptus apresenta uma variação muito discreta nesta medida, cuja descrição gráfica forma uma curva sigmóide que sugere falta de crescimento nesta fase da gestação. Esse fenômeno também foi descrito por PALMER; DRIANCOURT<sup>5</sup> (1980), CHEVALIER; PALMER<sup>1</sup> (1982), SIMPSON et al.<sup>7</sup> (1982) e PIPPERS et al.<sup>6</sup> (1984). O aumento do tônus uterino a partir dos 17 dias leva, provavelmente, à alteração de forma dos conceptus descrita, permitindo a expansão da vesícula no plano longitudinal (Fig. 5).

Os resultados demonstram que a mensuração tanto da área como da circunferência das vesículas não acrescenta dados novos ao conhecimento da evolução do conceptus. Todos os parâmetros têm a mesma significância na avaliação do crescimento da vesícula ( $p < 0,0001$ ). Resultados semelhantes obtiveram PALMER; DRIANCOURT<sup>5</sup> (1980), CHEVALIER; PALMER<sup>1</sup> (1982), SIMPSON et al.<sup>7</sup> (1982) e PIPERS et al.<sup>6</sup> (1984).

O embrião foi visualizado como uma pequena estrutura ecogênica, geralmente no pólo ventral e com menor frequência nas laterais da vesícula, após os 21 dias de gestação (Fig. 6). A fim de se diagnosticar precoce e acuradamente a evolução da gestação, deve-se observar com atenção a sua presença, o deslocamento em direção ao centro da vesícula, o desenvolvimento das membranas alantoideanas (Fig. 7), a chegada ao polo superior, a formação do cordão umbilical (Fig. 8) aliada à deiscência do feto por volta dos 45 dias. Esses parâmetros morfológicos são ressaltados também por GINTHER<sup>3</sup> (1986).

A ultra-sonografia possibilitou a identificação de gestação gemelar muito antes do que seria possível através do exame clínico. A incidência de gestações gemelares aqui observadas foi de 6,3%, sendo similar ao encontrado por SIMPSON et al.<sup>7</sup> (1982). A precocidade no diagnóstico de gêmeos, especialmente ainda durante a fase de mobilidade, é importante para que se possa intervir, eliminando um dos conceptus por ruptura manual do saco vitelino (GINTHER<sup>3</sup>, 1986). Portanto, sugere-se que o primeiro exame ecográfico para diagnóstico de gestação inicie entre 11-13 dias após a ovulação.

A reabsorção e ou morte embrionária foi diagnosticada pelo desaparecimento do conceptus, diâmetro reduzido e contorno alterado da vesícula (Fig. 9). De acordo com SIMPSON et al.<sup>7</sup> (1982) a perda embrionária somente poderia ser detectada pela palpação retal após os 25 dias de gestação, quando as modificações uterinas ficariam melhor caracterizadas. Algumas éguas deste estudo apresentaram tônus uterino de gestação no momento do diagnóstico da perda, o que parece ser comum quando esta ocorre após os 20 dias. Estes casos comumente chamados de pseudogestação aparecem com maior frequência quando a reabsorção ocorre entre 15 e 20 e entre 35 e 40 dias (GINTHER et al.<sup>4</sup>, 1985). Preconiza-se que em caso de suspeita de problemas na evolução da gestação, sugestivos de perda embrionária, sejam realizados exames mais frequentes para que se possa detectar precocemente qualquer alteração da imagem ecográfica dos conceptus.

A mobilidade, fixação da vesícula junto à bifurcação, alteração de forma da mesma, identificação do embrião entre os 21-24 dias de gestação, ascensão do embrião durante a formação da cavidade alantoideana e, posteriormente, deiscência do feto com identificação do cordão umbilical por volta dos 45 dias, são as principais características de evolução da gestação na égua, passíveis de serem registradas pela ecografia.

## FONTES DE AQUISIÇÃO

a-Scanner 450 - Pie Medical Inc., Holland

## SUMMARY

In this paper, one hundred and eleven gestational periods in thoroughbred mares were diagnosed by the ultrasound technique 14 days after the last mating and followed up to 50 days. The increase in size, changes in the shape of the embryonic vesicle the embryo observation and other parameters of importance for the correct evaluation of the gestational status are described.

**UNITERMS:** Ultrasonography; Pregnancy; Mares

## REFERÊNCIAS BIBLIOGRÁFICAS

- 01-CHEVALIER, F.; PALMER, E. Ultrasound echography in the mare. **Journal Reproduction and Fertility**, v.32,p.423-30, 1982.
- 02-GINTHER, O.J. Mobility of the early equine conceptus. **Theriogenology**, v.19, n.4, p.603-11, 1983.
- 03-GINTHER, O.J. **Ultrasonic imaging and reproductive events in the mare**. Cross Plains, Equiservices, 1986.
- 04-GINTHER, O.J.; BERGFELT, D.R.; LEITH, G.S.; SCRABA, S.T. Embryonic loss in mares: incidence and ultrasonic morphology. **Theriogenology**, v.24, n.1, p.73-86, 1985.
- 05-PALMER, E.; DRIANCOURT, M.A. Use of the ultrasound echography in equine gynecology. **Theriogenology**, v.13, p.203-16, 1980.
- 06-PIPERS, F.S.; ZENT, W.; HOLDER, R.; ASBURY, A. Ultrasonography as an adjunct to pregnancy assesments in the mare. **Journal of the American Veterinary Medical Association**, v.184, p.328-34, 1984.
- 07-SIMPSON, D.J.; GREENWOOD, R.E.S.; RICKETTS, S.W.; ROSSDALE, P.D.; SANDERSON, M.; ALLEN, W.R. Use of ultrasound echography for early diagnosis of a single and twin pregnancy in the mare. **Journal of Reproduction and Fertility**, v.32, p.431-9, 1982.

Recebido para publicação em 08/09/93  
Aprovado para publicação em 04/02/94