

Braz. J. vet. Res. anim. Sci.,
São Paulo, v.31, n.3/4, p.238-44, 1994.

EFEITOS DO CLORANFENICOL SOBRE A CICATRIZAÇÃO E A RESISTÊNCIA TÊNซิล DE ANASTOMOSES INTESTINAIS. ESTUDO EXPERIMENTAL NO CÃO (*Canis familiaris*)

EFFECTS OF CHLORAMPHENICOL ON THE CICATRIZATION AND TENSIL RESISTANCE OF INTESTINAL ANASTOMOSIS. EXPERIMENTAL STUDY IN DOGS (*Canis familiaris*)

Afonso Luiz FERREIRA¹; José Luiz LAUS²; Lúcia Ferreira da Rosa SOBREIRA³

RESUMO

Há evidência de que o cloranfenicol interfere no processo cicatricial. Com a finalidade de determinar experimentalmente a influência desse antibiótico na cicatrização de anastomoses intestinais, foram operados 17 cães e cada um deles submetidos a 2 enteroanastomoses. Animais que receberam antibioticoterapia por 1, 3, 7 e 14 dias foram comparados com animais que não receberam qualquer tipo de droga. Os critérios para avaliar a cicatrização das anastomoses, foram: a) evolução clínica; b) resistência tênil à insuflação gasosa e c) exame histopatológico. Não houve deiscência das anastomoses quer nos animais que receberam o antibiótico, quer nos animais controles. A resistência tênil foi menor no grupo tratado até o 3º dia de pós-operatório. No 7º e 14º dias de pós-operatório a resistência tênil foi equivalente a dos animais que não receberam antibioticoterapia. Ao exame histopatológico evidenciou-se um retardo na cicatrização das anastomoses dos animais tratados com o antibiótico.

UNITERMOS: Cicatrização; Intestinos; Anastomoses; Cloranfenicol; Cães

INTRODUÇÃO

Qualquer processo cirúrgico consiste na criação de uma ferida e na sua reparação, a qual depende da habilidade do organismo reparar precocemente os tecidos seccionados, auxiliados inicialmente pelo suporte mecânico das suturas.

O reparo tecidual será sempre feito por tecido conjuntivo fibroso.

Nas cirurgias intestinais existe um conjunto de medidas adjuvantes para garantir o sucesso da cicatrização das enteranastomoses. Dentre as várias medidas discute-se, ainda hoje, o emprego da antibioticoterapia, quer no preparo prévio dos intestinos, especialmente dos cólons, quer no pós-operatório.

O uso intraluminal de antibióticos^{6,10,12} de agentes quimioterápicos, ou antiinflamatórios¹¹, tem sido adotado no sentido de garantir ou melhorar a cicatrização e debelar as infecções.

Embora o emprego desses fármacos seja hoje em dia admitido e considerado de grande valia, alguns deles mostram-se capazes de diminuir a resistência tênil de feridas cutâneas. Alinham-se entre eles a gentamicina, tetraciclina, metranidazol, cefomicida, clindamicina, oxiciclina e

cloranfenicol^{1,2,3,7,12,13,19}.

No que concerne especificamente aos antibióticos, estudos recentes têm demonstrado que as doses ou a administração prolongada, previamente ou no pós-operatório, devem ser repensadas face aos efeitos sobre o processo cicatricial.

HERSEY et al.⁴ (1984), estudando a cicatrização de feridas cutâneas, adverte que os antibióticos podem exercer efeitos adversos mesmo quando administrados em doses apropriadas.

STONE²¹ (1988), em editorial do American Journal of Surgery, chama a atenção para a limitação do tempo de uso profilático de antibióticos em feridas cirúrgicas, pois os mesmos podem interferir retardando a produção de pontes de colágeno.

Em trabalhos anteriores^{8,9,14} tivemos a oportunidade de demonstrar o efeito pró-inflamatório do cloranfenicol.

Diante do exposto, consideramos que o estudo dos efeitos do cloranfenicol sobre a cicatrização e a resistência tênil de anastomoses intestinais seria oportuno, visto que, ainda hoje, é utilizado à "larga mano" em cirurgia intestinal.

1- Professor Titular - Faculdade de Medicina de Ribeirão Preto da USP / Universidade Federal de São Carlos - UFSCAR

2- Professor Doutor - Faculdade de Ciências Agrárias e Veterinárias UNESP- Jaboticabal

3- Médica Veterinária - Pós-graduanda da Faculdade de Medicina Veterinária e Zootecnia da USP

MATERIAL E MÉTODO

Foram utilizados 17 cães sem raça definida, machos e fêmeas cujos pesos variaram entre 10 e 12kg, exibindo estado de aparente higidez.

Procedimento cirúrgico

Após jejum prévio de 12 horas, os cães foram anestesiados com pentobarbital sódico via intra-venosa, na dose média de 33mg/kg.

O abdome foi aberto, mediante laparotomia mediana retro-umbilical e o íleo identificado.

A partir da terminação íleo-cólica (ponto de referência) o íleo foi seccionado transversalmente a 30 e 15cm, em sentido proximal. Duas anastomoses foram praticadas mediante sutura em pontos separados perfurantes totais.

A síntese da parede abdominal foi executada em 2 planos: peritônio e aponeuroses com pontos separados de catgut cromado n° 1* e o reparo da pele com pontos separados simples com mononylon 3.0**.

Os animais tratados receberam cloranfenicol*** de uso veterinário na dose de 50mg/kg a cada 12 horas por via subcutânea até o dia do sacrifício.

Convencionou-se sacrificar os animais com 1, 3, 7 e 14 dias após cirurgia.

Com 1 dia utilizou-se um animal controle e um tratado; com 3 dias, quatro tratados e três controles e com 7 e 14 dias, dois animais tratados e dois animais controles.

Decorridos os períodos convencionados, os animais foram sacrificados quando se fez a inspeção da cavidade abdominal, visando avaliar a integridade das anastomoses e a presença de eventuais abscessos.

Das anastomoses praticadas, a distal foi utilizada para estudo histopatológico e a proximal para insuflação gasosa, segundo MARTINS JUNIOR¹¹, (1987) e determinação da pressão de ruptura, com posterior cálculo da resistência tênsil.

A conversão da pressão aplicada à sutura, em tensão, foi feita considerando-se r o raio da alça e a espessura da parede, e P a pressão insuflada para a ruptura da anastomose.

A meia cana superior sofre a ação da força F_y (calculada pela integração da pressão pela área) e mantém-se em equilíbrio em função das forças internas ou seja, da tensão do material.

A relação entre a pressão para ruptura e a tensão de ruptura foi dada pela equação:

$$\gamma = \frac{Pr}{e}$$

onde: P = pressão aplicada
 r = raio íleo
 e = espessura média

RESULTADOS

Dos 17 animais operados, em nenhum constatou-se deiscência das suturas e/ou abscessos.

Na Tab.1 estão alinhados os dados: dias, tratamento, pressão de ruptura e tensão (foi calculado o valor médio de 8,75mm para o raio de 2mm para a espessura da parede do íleo).

Todos os animais tratados com cloranfenicol a 1 e 3 dias de pós-operatório exibiram pressão de ruptura menor que seus controles e suas anastomoses romperam a uma força de tensão menor.

Após 7 e 14 dias não houve diferenças significativas na pressão e conseqüente força de tensão para ruptura das anastomoses.

Por outro lado, o exame histopatológico mostrou (Fig. 1 e 2) acentuado infiltrado de polimorfonucleares nos animais tratados até 72 horas em comparação aos seus controles. O quadro foi menos intenso bem como a diferença do infiltrado aos 7 e 14 dias, embora os animais tratados tivessem apresentado infiltrado de polimorfonucleares e mononucleares mais intenso (Fig. 3 e 4).

DISCUSSÃO

Um aspecto significativo da resposta dos organismos vivos à injúria é o seu caráter padronizado; alterações no fluxo sanguíneo, permeabilidade nos vasos da microcirculação, migração de células e fagocitose.

Na cicatrização, a primeira fase do reparo é caracterizada pela interação entre plaquetas, trombina e colágeno. A agregação das plaquetas induz à cessação da hemorragia e inicia o

* Catgut cromado C - Cirumédica S.A.
** Mononylon 3.0 - Cirumédica S.A.
*** Quemicetina succinato - Schering Veterinária Ltda.




FIGURA 1

Fotomicrografia de corte de íleo junto a um ponto da enteranastomose de animal tratado, aos 3 dias de pós-operatório. Infiltrado de polimorfonucleares, com área de necrose. Corte de 7 μ de espessura, corado pela H.E.



FIGURA 2

Fotomicrografia de corte de íleo junto a um ponto da enteranastomose de animal não tratado, aos 3 dias de pós-operatório. Redução de infiltrado de polimorfonucleares, numerosos monócitos e alguns fibroblastos. Corte de 7 μ de espessura, corado pela H.E.

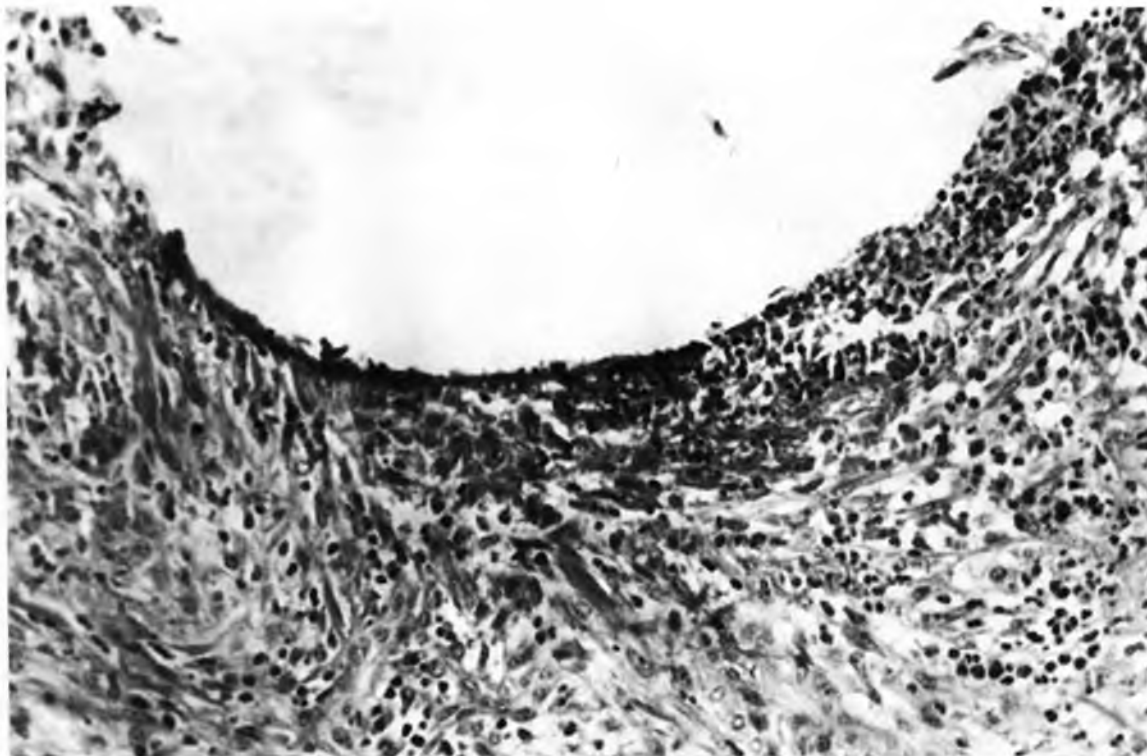


FIGURA 3

Fotomicrografia de corte de íleo junto a um ponto da enteranastomose de animal tratado aos 7 dias de pós-operatório, exibindo infiltrado inflamatório composto de neutrófilos, monócitos e fibroblastos, tendendo a circunscrever o ponto. Corte de 7 μ de espessura corado pela H.E.

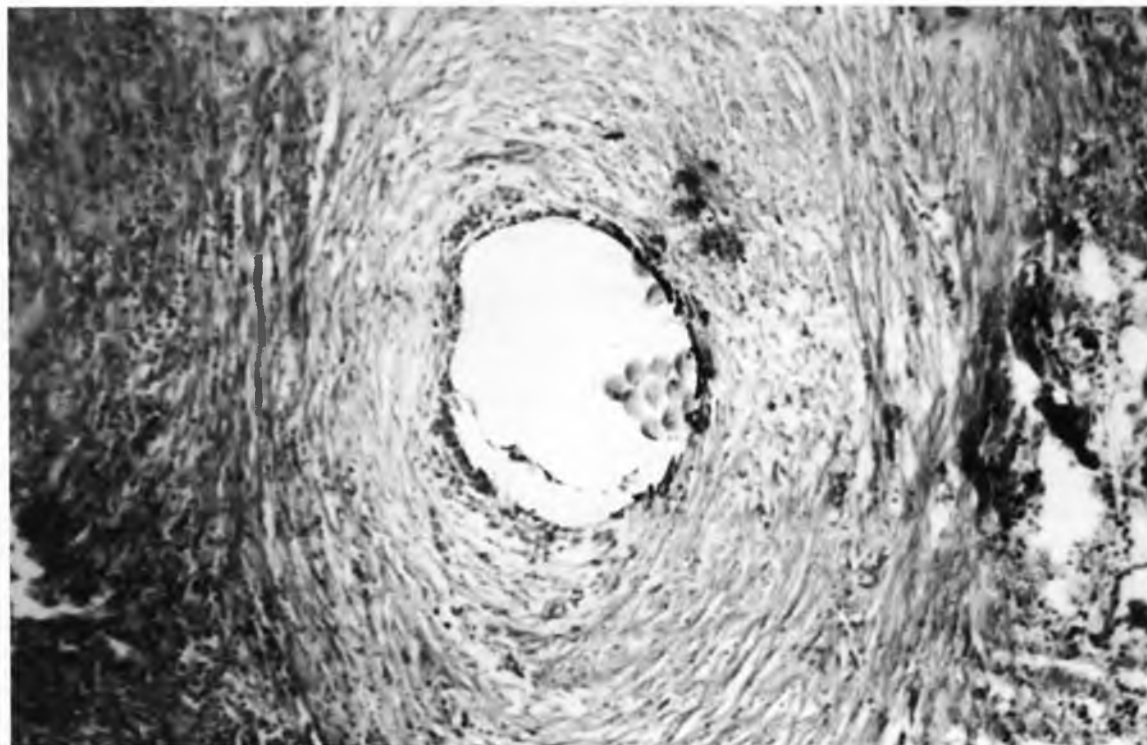


FIGURA 4

Fotomicrografia de corte de íleo junto a um ponto da enteranastomose de animal não tratado, aos 7 dias de pós-operatório, exibindo ranuloma tipo corpo estranho. Corte de 7 μ de espessura corado pela H.E.

TABELA 1

Dados relativos a dias de pós-operatório, em animais tratados e não tratados; valores de pressão de ruptura expressos em mm/Hg e valores de tensão expressos Newton/m². Jaboticabal-SP, 1992.

Dias	Tratados (T) e Não Tratados (Ñ)	Pressão de ruptura mm/Hg	Tensão N/m ²
1	T	110	6.4 x 10 ⁵
	Ñ	127	3.38 x 10 ⁵
3	T	110	6.4 x 10 ⁵
	T	134	7.8 x 10 ⁵
	T	42	2.4 x 10 ⁶
	T	135	7.8 x 10 ⁵
	Ñ	180	1.074 x 10 ⁶
	Ñ	155	9.02 x 10 ⁵
7	Ñ	200	1.163 x 10 ⁶
	T	> 300	1.745 x 10 ⁶
	T	> 300	1.745 x 10 ⁶
	Ñ	> 300	1.745 x 10 ⁶
14	Ñ	> 300	1.629 x 10 ⁶
	T	> 300	1.745 x 10 ⁶
	T	> 300	1.745 x 10 ⁶
	Ñ	300	1.745 x 10 ⁶

processo intrínseco de coagulação. Quando esta se completa há invasão de células inflamatórias, com grande quantidade de polimorfonucleares (neutrófilos), seguidos de monócitos responsáveis pelo debridamento da ferida.

A proliferação de fibroblastos caracteriza a segunda fase da reparação cicatricial, aparecem precocemente e atingem em grau máximo sete a dez dias após a lesão, elaboram colágeno e mucopolissacarídeos, essenciais ao reparo do tecido.

Os eventos celulares precoces (até o quinto dia) asseguram que a população de fibroblastos se estabeleça na ferida. A resistência crescerá paralelamente ao conteúdo de colágeno e subseqüentemente as variações qualitativas desse colágeno e finalmente à maturidade e reorganização deste (HERSEY et al.⁴, 1984).

Trabalhos anteriores demonstraram que vários antibióticos (ampicilina, tetraciclina, gentamicina) foram responsabilizados pela diminuição da resistência tênsil de feridas cutâneas em ratos¹⁹.

As cefalosporinas igualmente diminuem a resistência tênsil da cicatrização da parede abdominal em ratos¹³.

Histopatologicamente pudemos constatar atraso na cicatrização de enterorrafias em cães tratados com cloranfenicol⁸ ou na inflamação induzida pela nistatina⁹.

MANTOVANI et al.¹⁰ (1979) e MARTINS JUNIOR¹¹ (1987) estudaram o efeito de fármacos antiinflamatórios e admitiram que o retardo na evolução da fase exsudativa do processo cicatricial interferiria na proliferação de fibroblastos e na fibrose subseqüente.

SOUZA²⁰ (1987), utilizando o diclofenaco sódico, relacionou o retardo do processo cicatricial à proliferação de fibroblastos.

Na presente investigação constatamos que ao 7^o e 14^o dia de pós-operatório não houve diferenças quanto à resistência tênsil entre animais tratados com o cloranfenicol e animais controles.

Diante desse fato não seria lícito admitir-se que a baixa resistência tênsil encontrada nas enterorrafias dos animais que receberam o cloranfenicol, até o 3^o dia de pós-operatório, estivesse ligada à proliferação de fibroblastos.

Por outro lado, demonstrou-se que a remoção dos polimorfonucleares é um dos requisitos para a resolução da fase exsudativa do processo inflamatório e que uma das vias de eliminação dos neutrófilos é a fagocitose dessas células por macrófagos (MORAES¹⁵, 1991). A remoção de polimorfonucleares durante a reação inflamatória limitaria o grau de lesão tecidual (SCHMEKEL et al.¹⁹, 1990).

O cloranfenicol facilitaria a migração de neutrófilos, por aumento da permeabilidade nos vasos neoformados (MORAES et al.¹⁴, 1986, NICIPORCIUKAS; MALUCELLI¹⁶, 1990).

Outros mecanismos imputados à ação do cloranfenicol são o de inibir a síntese de proteínas nos ribossomos (MÁLIK⁹, 1972), bem como a síntese de DNA em mitocôndrias e cloroplastos.

A resistência tênsil até o 3^o dia não poderia ser imputada aos fios de sutura, pois esta sempre foi igual e padronizada para todos os animais. Acreditamos que a baixa da resistência tênsil decorreria de modificações na fase exsudativa do processo cicatricial induzidas pelo cloranfenicol, porém não promoveria alterações posteriores na produção e maturação de fibroblastos.

É também notável que mesmo decorridos apenas 3 dias da administração de antibiótico tenha havido significativa redução da resistência tênsil da ferida (SCHERR¹⁸, 1988).

Segundo SCHERR¹⁸ (1988) essas observações provêm uma

advertência adicional para o limite do uso profilático de antibióticos, bem como indicação terapêutica bem definida.

Diante do exposto, admitir-se-ia como prudente não se utilizar do cloranfenicol antes e durante o pós-operatório imediato, de forma indiscriminada.

Novas investigações seriam necessárias para o completo esclarecimento da interação dos antibióticos com o processo cicatricial.

RYLEY; PEACOCK¹⁷ (1967) admitem que certas drogas podem afetar a reação inflamatória inicial, bem como a

formação subsequente de colágeno.

Os esteróides (BOGGS et al.¹, 1964) diminuem a formação do exsudato e inibem o acúmulo de células inflamatórias no local do trauma. Exerceriam, ainda, ação direta sobre os fibroblastos, reduzindo a síntese do colágeno "in vivo" (KWIREKKO⁵, 1983).

AGRADECIMENTOS

Os autores agradecem o Conselho Nacional de Desenvolvimento Científico e Tecnológico, pelo auxílio financeiro.

SUMMARY

There are evidences showing that chloramphenicol interferes in the cicatricial process. Aiming to determine experimentally the influence of such antibiotic in the cicatrization of the intestinal anastomosis, 17 dogs were operated and each one was submitted to two intestinal anastomosis. The animals which received antibiotic therapy for 1, 3, 7 and 14 days, were compared to those which did not receive any type of drug whatsoever. The criteria to evaluate the cicatrization of the anastomosis were the following: a) clinical evolution; b) tensil resistance to gas pressure and c) histopathological examination. There was no dehiscence of the anastomosis either in the animals which received the antibiotic or in the control animals. The tensil resistance was smaller in the treated group until the 3rd day post-operation. On the 7th and 14th day post-operation the tensil resistance was equivalent to that of the animals which did not received antibiotic therapy. The histopathological study showed a certain delay in the cicatrization of the anastomosis in the animals treated with the antibiotic.

UNITERMS: Healing; Intestines; Anastomosis; Chloramphenicol; Dogs

REFERÊNCIAS BIBLIOGRÁFICAS

- 01-BOGGS, D.R.; ATHENS, J.W.; CARTWRIGHT, G.E.; WINTROBE, M.M. The effect of adrenal glucocorticosteroids upon the cellular composition of inflammatory exudates. *American Journal of Pathology*, v.44, p.763-73, 1964.
- 02-BORDEN, E.B.; SAMMARIANO, R.J.; BOLEY, S.T.D. The effect of metranidazole on wound healing in rats. *Surgery*, v.95, p.331, 1985.
- 03-COHN JUNIOR, I. Intestinal anticepsis. *Surgery, Gynecology and Obstetrics*, v.130, p.1006, 1970.
- 04-HERSEY, F.; HENDRIKS, T.; LUBBERS, E.C.; DEBDER, H.H.M. Wound healing in the intestinal wall. A comparison between experimental ileal and colonic anastomosis. *Diseases of the Colon and Rectum*, v.27, p.99, 1984.
- 05-KWIREKKO, K.L. Urinary excretion of hydroxyproline in health and disease. *International Review of Connective Tissue Research*, v.34, p.572-5, 1983.
- 06-LAUS, J.L.; ALVARENGA, J.; FERREIRA, A.L.; MARIANO, M. Estudo experimental comparativo de enterorrafias e dos efeitos do cloranfenicol sobre a cicatrização intestinal. In: CONGRESSO BRASILEIRO DE MEDICINA VETERINÁRIA, 20., Cuiabá, 1986. p.22.
- 07-LAUS, J.L.; ALVARENGA, J.; MARIANO, M.; FERREIRA, A.L. Efeitos do cloranfenicol sobre a evolução do edema inflamatório induzido pela injeção de nistatina em ratos. *Ars Veterinária*, v.5, n.1, p.13, 1989.
- 08-LEE VEEN, H.H.; WAPNICKS, S.; FALK, D. Effects of prophylatic antibiotics on colonic healing. *American Journal of Surgery*, v.131, p.47, 1976.
- 09-MÁLIK, V.S. Chloramphenicol. *Advances in Applied Microbiology*, v.15, p.297, 1972.
- 10-MANTOVANI, M.; LEONARDI, L.S.; ALCANTARA, F.G. Evolução da cicatrização em anastomoses do intestino em condições de normalidade e sob a ação de drogas imunossupressoras. Estudo comparativo em cães. *Revista Paulista de Medicina*, v.94, p.118, 1979.

- 11-MARTINS JUNIOR, A. **Cicatrização de anastomoses intestinais sob o efeito da Dexametasona. Trabalho experimental no intestino delgado do cão.** Ribeirão Preto, 1987. Dissertação (Mestrado)-Faculdade de Medicina, Universidade de São Paulo.
- 12-MARTINS JUNIOR, A.; GUIMARÃES, A.S.; FERREIRA, A.L. Efeito dos corticosteróides na cicatrização de anastomoses intestinais. **Acta Cirúrgica Brasileira**, v.7, n.1, p.28, 1992.
- 13-MEDUGORAC, I. Collagen content in different of normal and hypertrophied rat myocardium. **Cardiovascular Research**, v.14, p.551, 1980.
- 14-MORAES, F.R.; MELITO, L.; MORAES, J.R.E.; LAUS, J.L. The pro-inflammatory effect of chloramphenicol on the acute inflammation. **Ars Veterinária**, v.2, p.205, 1986.
- 15-MORAES, J.R.E. **Efeito facilitatório do succinato de cloranfenicol sobre a inflamação aguda induzida pela carragenina em ratos.** São Paulo, 1991. Tese (Doutorado)-Faculdade de Medicina Veterinária e Zootecnia, Universidade de São Paulo.
- 16-NICIPORCIUKAS, M.C.; MALUCELLI, B.E. Chloramphenicol induces an increase on the vascular permeability of newly formed blood vessels. In: INTERNATIONAL CONGRESSES OF INFLAMMATION, Barcelona, 1990. **Anais**, p.313.
- 17-RILEY, W.B.; PEACOCK, F.F. Identification, distribution and significance of a collagenolytic enzyme in human tissues. **Proceedings of the Society for Experimental Biology Medicine**, v.124, p.207-10, 1967.
- 18-SCHERR, K.S. Effect of cephalosporins on fascial healing after celiotomy. **American Journal of Surgery**, v.155, p.361-4, 1988.
- 19-SCHMEKEL, B.; KARLSSON, S.E.; LINDEN, M.; SUNDSTROM, C.; TEGNER, H.; VENGE, P. Myeloperoxidase in human lung lavage. I.A. Marker of local neutrophil activity. **Inflammation**, v.14, p.447, 1990.
- 20-SOUZA, J.B. **Estudo da cicatrização em anastomoses no intestino delgado de coelhos tratados com diclofenaco sódico.** Ribeirão Preto, 1987. Dissertação (Mestrado), Faculdade de Medicina-Universidade de São Paulo.
- 21-STONE, H.H. Limiting the time of antibiotic prophylaxis in surgical wounds. **American Journal of Surgery**, v.155, p.365, 1988.

Recebido para publicação em: 25/02/93
Aprovado para publicação em: 23/11/93