

VASCULARIZAÇÃO ARTERIAL DO TESTÍCULO DE SUÍNOS

ARTERIAL BLOOD SUPPLY OF THE TESTICLE IN PIGS

Anibal de Sant'anna MORETTI¹; Vicente BORELLI²; Gilson TONIOLLO³

RESUMO

Utilizando 30 pares de testículos de suínos, com idade compreendida entre 6 a 10 meses, procedentes do Campus Administrativo de Pirassununga, da Universidade de São Paulo e da Scara Industrial de Xanxerê S.A., Santa Catarina, estudou-se a vascularização arterial mediante análise de moldes da artéria testicular, obtidos pela injeção de vynil. Na vascularização do órgão, a artéria testicular forneceu: (a) em 50,0% das preparações, número variável de ramos laterais e mediais, ocorrendo em 31,7%, predominância dos ramos laterais; (b) em 43,3% um ramo medial e outro lateral, havendo em 30% das peças, predomínio do ramo medial; (c) em 6,7% dos moldes, os ramos ventral e dorsal, notando-se predomínio do ramo ventral, na vascularização do órgão. Nas preparações em que a artéria testicular fornecia número variável de ramos laterais e mediais, observou-se em mediana e nos quadrantes dorsolateral, dorsomedial, ventrolateral e ventromedial, respectivamente, 27,0; 26,0; 38,0; 28,0 vasos penetrantes quanto da predominância dos laterais e 24,0; 24,0; 30,0 e 33,0 no caso do predomínio dos mediais. Quando a artéria testicular cedeu dois ramos, o medial e o lateral, os valores foram, respectivamente, 25,0; 24,0; 35,0; 28,0 com predominância do medial e de 33,0; 33,5; 38,0; 37,5 com predominância do lateral. Quando emitiu os ramos dorsal e ventral, verificou-se, respectivamente 30,5; 24,5; 26,5 e 28,0 quando da predominância do ventral. Observou-se em 30 preparações (50%) ramos laterais ou mediais cedendo vasos penetrantes a quadrantes opostos ao destino principal do vaso que lhe deu origem. Foi verificada a presença de ramos adicionais, específicos, originados da artéria testicular antes desta ceder os ramos lateral e medial, e os ramos ventral e dorsal. Foram identificadas em 95% das preparações, anastomoses entre a artéria testicular e seus ramos principais e colaterais, bem como dos ramos adicionais. A ocorrência se deu com maior frequência na face caudal do órgão sob a albugínea e ainda entre ramos da artéria testicular e epididimários. Não houve diferença significativa no número total de vasos penetrantes dos testículos direito e esquerdo, ao nível de $P > 0,05$.

UNITERMOS: Anatomia, suínos; Testículos; Artérias; Suínos

INTRODUÇÃO

O estudo da vascularização dos testículos dos animais domésticos e silvestres, reveste-se de grande importância no campo da reprodução animal, uma vez que os conhecimentos morfológicos, particularmente os relacionados ao sistema vascular, são indispensáveis para o melhor entendimento dos fenômenos ligados à termorregulação testicular, espermatogênese e mesmo à função hormonal.

As informações contidas nos tratados de Anatomia sobre os aspectos anatômicos da vascularização do testículo nos animais domésticos são escassas e genéricas e, na maioria das vezes, contemplam apenas a espécie equina (BOSS¹ s.d.; MONGIARDINO²⁰, 1903; LESBRE¹⁷, 1923; MANU¹⁹, 1930; ELLENBERGER; BAUM⁶, 1932; BRUNI; ZIMMERL⁴, 1947; SISSON; GROSMAN²⁵, 1959; KOCH¹⁶, 1965; SCHWARZE; SCHRÖDER²⁴, 1972).

Por outro lado, as pesquisas que tratam especificamente do suíno, descrevem diferentes aspectos da vascularização, constatando extensa ramificação no órgão, com a divisão da artéria testicular em dois ramos e destes partindo várias outras ramificações (HILL¹², 1905; HASUMI¹⁰, 1931; HARRISON⁹, 1949; NUNEZ; GETTY²³, 1969; FEHLINGS⁷, 1976; HEINZE; PTAK¹¹, 1976; JANTOSOVICOVA;

JANTOSOVIC¹⁵, 1980; BOTTCHER; LANGE³, 1987). Acrescem-se ainda, as descrições dos diferentes tipos de vascularização, com a bifurcação da artéria testicular na porção cilíndrica do órgão, na margem epididimária, ou ainda não havendo divisão da mesma (BEUTLER¹, 1922; GOTZSCHEBAUCH⁸, 1939).

Convém salientar as citações que relatam as anastomoses encontradas entre a artéria testicular e os ramos epididimários no polo cranial do órgão (JANTOSOVICOVA¹⁴, 1969; HEINZE; PTAK¹¹, 1976; FEHLINGS⁷, 1976; JANTOSOVICOVA; JANTOSOVIC¹⁵, 1980; BOTTCHER; LANGE³, 1987), e as que apresentam arranjos vasculares, bem como o número e distribuição dos vasos penetrantes nos diferentes quadrantes dos testículos (VISINTIN²⁶, 1985; DE VUONO⁵, 1986; LOPES¹⁸, 1987).

Seguindo esta última linha de pesquisa relacionada à estrutura e arquitetura dos componentes do funículo espermático dos mamíferos e dos diferentes aspectos da vascularização arterial, foi proposto em suínos examinar o comportamento da artéria testicular e de seus ramos, bem como o número e distribuição dos vasos penetrantes.

1-Professor Doutor- Faculdade de Medicina Veterinária e Zootecnia da USP

2-Professor Titular - Faculdade de Medicina Veterinária e Zootecnia da USP

3-Professor Doutor - Faculdade de Ciências Agrárias e Veterinárias da UNESP - Campus de Jaboticabal

MATERIAL E MÉTODO

Utilizamos 30 pares de testículos de suínos, com idade compreendida entre 6 e 10 meses, procedentes do Campus Administrativo de Pirassununga - USP e da Seara Industrial de Xanxerê, Santa Catarina.

Após o abate, retiramos em conjunto os testículos, epidídimos, funículos espermáticos, escroto e a pele da região com as respectivas papilas mamárias, que foram acondicionados em sacos plásticos e congelados. No descongelamento das peças, separamos os testículos com os respectivos epidídimos e funículos espermáticos, envoltos na lâmina visceral da túnica vaginal, a custa de abertura na parede do escroto, túnica espermática externa, cremastérica, cremástica interna e lâmina parietal da túnica vaginal.

A seguir, isolamos a artéria testicular no terço médio da região crânio medial do órgão, incisando para tanto, a albugínea, e uma vez canulada, injetamos, com auxílio de seringa plástica, cerca de 10 ml de "vynil" (VMCHB - 1099)* corado em vermelho (Laca Nitrocelulose - vermelho molibdato)**. O material preparado foi mantido em água corrente durante cerca de 1 hora e depois em solução de ácido sulfúrico a 30%, durante 71 a 96 horas, para obtenção dos moldes da vascularização arterial do órgão.

Para análise e descrição dos resultados, utilizamos desenhos esquemáticos das preparações mostrando a divisão da artéria testicular e seus ramos, bem como a origem e localização dos vasos penetrantes em relação aos quadrantes dorsolateral, dorsomedial, ventrolateral e ventromedial obtidos mediante traçado de dois planos perpendiculares entre si, sendo um de pólo a pólo, delimitando as metades lateral e medial do órgão, e outro no centro geométrico desse, demarcando as metades dorsal e ventral (Quad. 1).

Para estudo estatístico, efetuamos o cálculo da mediana, correspondente ao número e distribuição dos vasos penetrantes, utilizando para comparar os valores, o teste de WILCOXON, segundo HOLLANDER; WOLF¹³ (1973), adotando o nível de significância de 5%.

RESULTADOS

Analisando os moldes da vascularização arterial, verificamos que a artéria testicular alcança a superfície do órgão em correspondência ao seu pólo ventral, caminha em trajeto sinuoso sob a albugínea em direção ao pólo dorsal, sendo recoberta inicialmente pela cabeça do epidídimo, para, mais comumente, antes de atingir este pólo, após contorná-lo, ou mesmo na altura dele, fornecer um ramo lateral e outro medial, ou ainda número variável de ramos laterais e mediais. Em alguns casos, quando na face medial, a artéria testicular cede um ramo dorsal e outro ventral, apresentando assim, cinco arranjos vasculares (Grupos A, B, C, D e E) representados em 60 desenhos (MORETTI²¹, 1988) e apresentado nesse trabalho pela observação 19E e Figs. 1, 2, 3 e 4. A artéria testicular, no grupo A, (31,6%), antes de alcançar o pólo dorsal do testículo, ou após contorná-lo, emite número variável de ramos laterais e mediais, dos quais emergem diretamente ou a partir de seus colaterais, vasos penetrantes, de forma a existir nestes casos predominância dos ramos laterais na vascularização do

órgão (Fig. 1). No grupo B, (18,3%), a artéria testicular, antes ou após contornar o pólo dorsal do testículo, ou a nível desse, cede número variável de ramos laterais e mediais, os quais emitem diretamente ou a partir de seus colaterais os vasos penetrantes, havendo nesses casos predominância de ramos mediais.

No grupo C, (30%), a artéria testicular, antes de contornar o pólo dorsal do testículo, ou após ultrapassá-lo, divide-se nos ramos medial e lateral, de forma a existir nesses casos predominância do ramo medial (Fig. 2).

No grupo D (13,3%), a artéria testicular, antes de contornar o pólo dorsal do testículo, após ultrapassá-lo, e ao nível desse, fornece os ramos lateral e medial, dos quais emergem a partir de seus colaterais número variável de vasos penetrantes, de tal forma a existir nesse grupo a predominância do ramo lateral (Fig. 3).

No grupo E (6,7%), a artéria testicular alcança o órgão pela face medial, e no quadrante dorsocaudal ou cranial, divide-se em dois ramos, o dorsal e o ventral, existindo em todos os casos predominância do ramo ventral (Fig. 4).

Distribuição e número de vasos penetrantes (V.P.)

Grupo A

Observamos em mediana 120,0 (V.P.), emitindo os ramos laterais e seus colaterais 72,0 e os mediais e seus colaterais 52,0, distribuídos nas faces cranial e caudal do testículo.

Quanto à distribuição, encontramos em medianas os seguintes valores nos quadrantes: dorsolateral 27,0; dorsomedial 26,0; ventrolateral 38,0; ventromedial 28,0; distribuídos nas faces cranial e caudal do órgão. Os quadrantes laterais apresentam 62,0 (V.P.) e os mediais 54,0, nas faces cranial e caudal da glândula em todos os casos.

Grupo B

Determinamos em mediana 109,0 (V.P.), fornecendo os ramos mediais e seus colaterais 61,0, e os laterais e seus colaterais 49,0, distribuídos nas faces cranial e caudal do órgão.

Quanto à distribuição nos quadrantes, verificamos em medianas os seguintes valores: dorsolateral 24,0; dorsomedial 24,0; ventrolateral 30,0 e ventromedial 33,0, observados nas faces cranial e caudal do testículo. Os quadrantes laterais mostram 53,0 e os mediais 58,0, também arranjados nas faces cranial e caudal do testículo.

Grupo C

Registramos nesses casos, em mediana 114,5 (V.P.) sendo que os colaterais do ramo medial fornecem 74,0, enquanto os colaterais do ramo lateral emitem 36,0, notados nas faces cranial e caudal do órgão.

Observamos na distribuição dos quadrantes, em mediana os seguintes valores: dorsolateral 25,0; dorsomedial 24,0; ventrolateral 35,0 e ventromedial 28,0 anotados nas faces cranial

* UNION CARBIDE CORPORATION - CHEMICAL AND PLASTIC - N.Y. - USA

** GLASSURIT DO BRASIL S/A - INDÚSTRIAS DE TINTAS

e caudal do órgão. Os quadrantes laterais apresentam 60,0 e os mediais 56,0, observados nas faces cranial e caudal da glândula.

Grupo D

Verificamos em mediana 137,5 (V.P.), contribuindo os colaterais do ramo lateral com 95,0 e os colaterais do ramo medial com 45,0, distribuídos nas faces caudal e cranial.

Relativamente à distribuição nos quadrantes, anotamos em medianas os seguintes valores: dorsolateral 33,0; dorsomedial 33,5; ventrolateral 38,0 e ventromedial 37,0, verificados nas faces cranial e caudal do órgão. Deste modo, os quadrantes laterais apresentam 72,5, e os mediais 71,5, observados nas faces cranial e caudal da glândula.

Grupo E

Encontramos em mediana 116,0 (V.P.), cedendo os colaterais do ramo ventral 70,0 e os colaterais do ramo dorsal 33,5, situados nas faces cranial e caudal do testículo. Anotamos em medianas nos quadrantes, os seguintes valores: dorsolateral 30,5; dorsomedial 24,5; ventrolateral 26,5 e ventromedial 28,0, distribuídos na face cranial e caudal do órgão.

Desta maneira, os quadrantes laterais apresentam 56,6 e os quadrantes mediais 54,5 situados na face cranial e caudal da glândula.

Comportamento dos ramos da artéria testicular

Grupos A e B

Identificamos a presença de vasos penetrantes oriundos de ramos laterais e seus colaterais nos quadrantes mediais, o mesmo ocorrendo em relação aos ramos mediais e seus colaterais alcançando os quadrantes laterais no grupo A. No grupo B, respectivamente, os ramos mediais ou laterais e seus colaterais, também alcançando os quadrantes laterais ou mediais. Da mesma maneira, destacamos o comportamento dos ramos laterais e seus colaterais que fornecem vasos penetrantes aos quadrantes mediais após terem percorrido dois quadrantes laterais caudal e cranial, para atingir um quadrante medial na sua face cranial. Os ramos mediais e seus colaterais também mostram comportamento similar. No grupo B também verificamos o mesmo, partindo, respectivamente, dos ramos mediais ou laterais e seus colaterais.

Grupos C e D

Verificamos a presença de vasos penetrantes oriundos dos colaterais do ramo medial nos quadrantes laterais e colaterais do ramo lateral nos quadrantes mediais, o mesmo ocorrendo com o Grupo D, respectivamente, para os colaterais do ramo lateral ou medial, que atingem os quadrantes mediais ou laterais.

Também encontramos, no Grupo C, colaterais do ramo medial fornecendo vasos penetrantes aos quadrantes laterais, depois de terem percorrido dois quadrantes mediais, caudal e cranial, para atingir um quadrante lateral. Os colaterais do ramo lateral, da mesma maneira, apresentam comportamento idêntico.

No grupo D, também observamos o mesmo, partindo, respectivamente, dos colaterais do ramo lateral e medial.

Mencione-se ainda, o comportamento de colaterais do ramo medial (Grupo C), que emitem vasos penetrantes para o quadrante medial, porém, depois de percorrerem os dois quadrantes laterais (caudal e cranial), para alcançarem um quadrante medial, na sua face cranial.

Registre-se nessas observações e nos Grupos C e D, originando-se da artéria testicular e antes da divisão em ramo medial e lateral, com predominância do primeiro ou do segundo, a ocorrência de ramos adicionais que fornecem vasos penetrantes aos quadrantes medial e lateral.

Grupo E

Neste grupo verificamos os colaterais do ramo ventral cedendo número variável de vasos penetrantes aos quadrantes dorsais, e os colaterais do ramo dorsal somente uma vez. Originando-se da artéria testicular, antes da divisão em ramo ventral e dorsal, observamos a presença, em duas peças, de ramos adicionais.

Nos órgãos examinados, determinamos, em medianas, independente do grupo considerado, 118,5 vasos penetrantes no testículo direito e 119,5 no esquerdo, não havendo diferença estatística significativa.

Identificamos, em 95% das peças, anastomoses nas quais participam os vasos implicados na nutrição do testículo, encontrando maior frequência na face caudal do órgão sob a albugínea e entre colaterais de um mesmo ramo ou de ramos diferentes. Evidenciamos também inúmeras anastomoses entre colaterais de ramos laterais ou mediais com vasos responsáveis pela vascularização do epidídimo, sendo mais frequentes na face cranial dos quadrantes ventrolateral e ventromedial.

DISCUSSÃO

Apesar das diferentes designações empregadas pelos autores quando estudam a artéria responsável pela vascularização do testículo, utilizamos no presente estudo a denominação artéria testicular, que consta da NOMINA ANATÔMICA VETERINÁRIA²² (1983). Adotamos para os vasos destinados ao parênquima testicular, oriundos da artéria testicular e seus colaterais, a denominação de vasos penetrantes, enquanto os termos ramos lateral e medial, reservamos às principais contribuições oriundas diretamente da artéria testicular, e ainda, chamamos de ramo adicional, aos vasos que nascem desta artéria antes dela ceder os ramos lateral e medial, como já o fizeram, VISINTIN²⁶, (1985); DE VUONO⁵, (1986) e LOPES¹⁸, (1987).

Examinando os modelos de vinyl, verificamos que nos suínos a artéria testicular penetra na túnica albugínea próximo ao polo ventral do órgão, caminha com trajeto sinuoso em direção ao polo dorsal, sendo recoberta inicialmente pela cabeça do epidídimo, ocupando depois posição medial em relação ao seu corpo. Nos tratados de Anatomia Veterinária, em razão dos autores considerarem a anatomia da espécie eqüina como padrão, encontramos informações divergentes quanto ao comportamento desse vaso. (BOSSI² s.d.; MONGIARDINO²⁰, 1903; LESBRE¹⁷, 1923; MANU¹⁹, 1930; ELLENBERGER; BAUM⁶, 1932; BRUNI; ZIMMERL⁴, 1947; SISSON; GROSMAN²⁵, 1959). Em seu percurso, quando o polo dorsal

do órgão caracterizando os cinco modelos já descritos, somente SCHWARZE; SCHRÖDER²⁴, (1972), dentre os tratadistas, destacam genericamente uma distribuição diferente em cada espécie.

Informações semelhantes às nossas colhemos em vários trabalhos especializados (HILL¹², 1905; BEUTLER¹, 1922; HASUMI¹⁰, 1931; GOTZSCHEBAUCH⁸, 1939; HARRISON⁹, 1949; NUNEZ; GETTY²³, 1969; HEINZE; PTAK¹¹, 1976; FEHLINGS⁷, 1976; JANTOSOVICOVA; JANTOSOVIC¹⁵, 1980; BOTTCHER; LANGE³, 1987).

Alguns destes autores fazem referência à divisão da artéria testicular e à possibilidade desta fornecer ramos mediais e laterais (HILL¹², 1905; HASUMI¹⁰, 1931 e NUNEZ; GETTY²³, 1969), outros assinalam sua divisão em dois ramos destinados na maioria das vezes às faces lateral e medial (HARRISON⁹, 1949; HEINZE; PTAK¹¹, 1976; FEHLINGS⁷, 1976; JANTOSOVICOVA; JANTOSOVIC¹⁵, 1980; BOTTCHER; LANGE³, 1987) e ainda alguns registram diferentes arranjos de vascularização testicular (BEUTLER¹, 1922 e GOTZSCHEBAUCH⁸, 1939). Todavia, nenhum deles caracteriza nos suínos, as diferentes frequências das modalidades de vascularização em função dos tipos de divisão e de distribuição da artéria testicular, como destacamos no presente estudo. Comparando os diferentes tipos de arranjos vasculares encontrados nos suínos, sua frequência e tipos predominantes, com os trabalhos que utilizaram a mesma técnica, verificamos nos bovinos da raça Nelore (VISINTIN²⁶, 1985) e nos taurinos (LOPES¹⁸, 1987), nos casos em que a artéria testicular cedia dois ramos, predomínio do ramo lateral sobre o medial, enquanto no jumento nordestino (DE VUONO⁵, 1986), verifica-se predomínio dos mediais sobre os laterais, nos casos em que a artéria testicular fornecia número variável dos dois ramos. Nos suínos não evidenciamos equivalência de participação dos ramos lateral e medial na vascularização, encontrada nos zebuínos (VISINTIN²⁶, 1985), taurinos (LOPES¹⁸, 1987) e jumento nordestino (DE VUONO⁵, 1986), não se verificando nestes o arranjo vascular correspondente ao grupo E, onde a artéria testicular emite um ramo dorsal e outro ventral. Os autores (VISINTIN²⁶, 1985; DE VUONO⁵, 1986 e LOPES¹⁸, 1987), não assinalaram casos de ramos laterais ou mediais cedendo vasos penetrantes a quadrantes opostos ao vaso que lhe deu origem, como identificamos nos suínos, enquanto nas espécies estudadas, zebuínos, taurinos, jumento nordestino e suínos, evidenciamos que os ramos denominados de adicionais, ou complementares somente estiveram presentes nos taurinos.

Na análise dos arranjos vasculares encontrados nos suínos, notamos os mesmos achados no jumento nordestino (DE VUONO⁵, 1986) quando a artéria testicular fornecia número variável de ramos laterais e mediais, com predominância do primeiro, ou segundo (Grupos A e B), sendo tais modalidades de vascularização consideradas em conjunto nos zebuínos (VISINTIN²⁶, 1985) e nos taurinos (LOPES¹⁸, 1987). No caso da artéria testicular ceder um ramo medial e outro lateral, com predominância do primeiro ou do segundo, tais variações também foram descritas nos zebuínos, taurinos e jumento nordestino, todavia com maior participação do ramo lateral, fato contrário do observado nos suínos.

Quanto ao número total de vasos penetrantes, registramos nos suínos, como mediana 118,5 para o testículo direito e 119,5 para o testículo esquerdo. Nas outras espécies, jumento nordestino (DE VUONO⁵, 1986), foram encontrados na mesma

seqüência 86,5 no testículo direito e 86,0 no testículo esquerdo, no zebuíno (VISINTIN²⁶, 1985) 41,5 para o direito e 43,5 para o esquerdo, e nos taurinos (LOPES¹⁸, 1987) 38,5 para o testículo direito e 29,0 para o esquerdo, o que demonstra maior número desses vasos nos suínos, não ocorrendo diferença estatística significativa entre os valores das medianas do total de vasos dos testículos esquerdo e direito, fato que ocorreu também nos taurinos (LOPES¹⁸, 1987).

As anastomoses que evidenciamos nos suínos, encontramos apenas nos taurinos (LOPES¹⁸, 1987), e em número reduzido de casos. Também identificamos as anastomoses entre os ramos da artéria testicular e ramos epididimários mencionados por JANTOSOVICOVA¹⁴ (1969); HEINZE; PTAK¹¹(1976); FEHLINGS⁷ (1976); JANTOSOVICOVA; JANTOSOVIC¹⁵ (1980).

CONCLUSÕES

Do que acabamos de expor concluímos:

1. a artéria testicular, nos suínos, alcança a superfície do órgão em correspondência ao seu pólo ventral, direciona-se em seguida para o pólo dorsal, caminhando sob a túnica albugínea com trajeto sinuoso, inicialmente sob a cabeça do epidídimo, e depois em posição medial em relação ao corpo epididimário, para após contorná-lo ou mesmo na altura dele, fornecer: (a) número variável de ramos laterais e mediais, com predominância do primeiro ou do segundo; (b) um ramo medial e outro lateral com predominância do primeiro ou do segundo; (c) um ramo ventral e outro dorsal, com predominância do primeiro;
2. quando a artéria testicular emite número variável de ramos laterais e mediais, com predominância dos ramos laterais, observa-se em mediana 120,0 vasos penetrantes, sendo que os ramos laterais e seus colaterais fornecem 72,0 e os ramos mediais e seus colaterais 52,0;
3. quando a artéria testicular cede número variável de ramos laterais e mediais, com predominância dos ramos mediais (18,3%), registra-se como mediana 109,0 vasos penetrantes, onde os ramos mediais e seus colaterais cedem 61,0 e os ramos laterais e seus colaterais 49,0;
4. quando a artéria testicular fornece os ramos medial e lateral, com predominância do ramo medial, verifica-se em mediana 141,5 vasos penetrantes, contribuindo os colaterais do ramo medial com 74,0 e os colaterais do ramo lateral com 36,0;
5. quando a artéria testicular emite os ramos medial e lateral com predominância do ramo lateral, nota-se em mediana 137,5 vasos penetrantes, de modo que os colaterais do ramo lateral participam com 95,0 e os colaterais do ramo medial com 45,0;
6. quando a artéria testicular emite os ramos ventral e dorsal com o predomínio do ramo ventral, registra-se em mediana 116,0 vasos penetrantes, sendo que os colaterais do ramo ventral fornecem 70,0 e os colaterais do ramo dorsal 33,5;
7. analisando-se os valores das medianas nos testículos direitos, o quadrante ventromedial apresenta o maior número de vasos penetrantes (33,0), seguido pelos quadrantes ventrolateral (32,0), dorsolateral (27,0) e dorsomedial (25,5) enquanto nos testículos esquerdos concentram-se maior número de vasos penetrantes no

quadrante ventrolateral (38,0), seguido do quadrante ventromedial (29,5), dorsolateral (27,0) e dorsomedial (26,0).

8. quando a artéria testicular cede número variável de ramos laterais e mediais, com predominância dos ramos laterais, observa-se presença de vasos penetrantes oriundos dos ramos laterais e seus colaterais, nos quadrantes mediais e de vasos penetrantes oriundos dos ramos mediais e seus colaterais nos quadrantes laterais. Comportamento semelhante observa-se quando há predominância dos ramos mediais;
9. quando a artéria testicular cede os ramos medial e lateral, com predominância do ramo medial, observa-se ocorrência de vasos penetrantes, oriundos dos colaterais do ramo medial, nos quadrantes laterais e vasos penetrantes dos colaterais do ramo lateral nos quadrantes mediais. Comportamento semelhante ocorre na predominância do ramo lateral;
10. quando a artéria testicular cede o ramo medial e o lateral, fornece antes ramos adicionais que cedem vasos penetrantes aos quadrantes mediais e laterais, concentrados nos quadrantes mediais;
11. quando a artéria testicular cede o ramo ventral e o dorsal, emite antes ramo adicional que dá origem a vasos penetrantes para o quadrante dorsomedial;
12. anastomoses arteriais de que participam a artéria testicular, seus ramos e colaterais, bem como os colaterais de ramos adicionais, ocorrem em quase todas as preparações (95,0%) com maior frequência na face caudal do órgão, sob a túnica albugínea.
13. não existem diferenças estatisticamente significantes quando se compara os valores das medianas, referente ao total de vasos penetrantes dos testículos direito e esquerdo;
14. nos arranjos vasculares estudados quando a artéria testicular emite número variável de ramos laterais e mediais, ou quando ela fornece apenas um ramo lateral e outro medial, ocorre a presença de vasos penetrantes em quadrantes opostos ao vaso que lhe deu origem.

SUMMARY

The arterial blood supply of 30 pairs of swines testicles were studied. The animals 6 to 10 months old were obtained from the "Campus Administrativo de Pirassununga, Faculdade de Medicina Veterinária e Zootecnia - USP" and from "Seara Industrial de Xanxerê S/A - Santa Catarina". The testicular artery was injected with vinyl in order to obtain arterial models. In 50% of the preparations the testicular artery showed a variable number of lateral and medial branches; in 31.7% there was predominance of lateral branches. On the remaining 18.3% it was observed predominance of the medial branches. In 43.3% the testicular artery originated two branches, a lateral and a medial. In 30.0% of the preparations there was predominance of the medial branch, while the lateral one predominated on 13.3%. On the remaining 6.7% of the organs the testicular artery gave a dorsal branch and a ventral branch, the later prevailing on the vascularization of the organ. Concerning to the number and distribution of the arterial penetrant vessels, as analysed by the median method, it was possible to observe little differences among quadrants on the

various models studied. When the testicular artery originated a variable number of lateral and medial branches (50%), it was possible to observe the presence of penetrant vessels that starting from the branching point reach opposite quadrants to the principal destination of the original artery. In 20.0% of the preparations when the division resulted in a lateral branch and a medial one, there were additional branches originating from the testicular artery prior to its division point. In 59 models (95.0%) anastomosis between the testicular artery and its main branches of theirs collaterals were identified. Those anastomosis were observed under thin albuginea and in the caudal face of the organ generally. Other anastomosis were noted between branches of the testicular and epididymary arteries. There were no significant differences among median values ($P>0,05$) of total number of penetrant vessels of the right or the left testicles.

UNITERMS: Anatomy of swine; Testis; Arteries; Swine

REFERÊNCIAS BIBLIOGRÁFICAS

- 01-BEUTLER, 1922 apud FEHLINGS, K.7. p. 10-1.
- 02-BOSSI, V. *Angiologia*. In: BOSSI, V.; CARADONNA, G.B.; SPAMPANI, G.; VARALDI, L.; ZIMMERL, U. *Trattato di anatomia veterinaria*. Milano, Francesco Vallardi, s.d. v. 2, p. 210-3.
- 03-BOTTCHER, M.; LANGE, W. *Untersuchungen am arteriellen Gefasssystem des Eberhodens*. *Arch. exp. Vet. - Med.*, v.411, p. 58-64, 1987.
- 04-BRUNI, A.C.; ZIMMERL, U. *Anatomia degli animali domestici*. Milano, Francesco Vallardi, 1947. v.2, p. 540.
- 05-DE VUONO, L. *Contribuição ao estudo da vascularização arterial do testículo em jumento nordestino*. São Paulo, 1986. Tese (Doutorado) - Faculdade de Medicina Veterinária e Zootecnia, Universidade de São Paulo.
- 06-ELLENBERGER, W.; BAUM, H. *Handbuch der vergleichenden Anatomie der Haustiere*. 17. Auf. Berlin, Julius Springer, 1932. p. 696.
- 07-FEHLINGS, K. *Korrosions-und rontgenanatomische Untersuchungen der Arteria testicularis von Katze, Hund, Schwein, Schaf, Rind und Pferd*. Hannover, 1976. (Inaugural Dissertation) - Tierärztliche Hochschule.
- 08-GOYTZSCHEBAUCH, A. *Der Hoden der Haussaugetiere und seine Hüllen in biologischer und artdiagnostischer Hinsicht*. *Z. Anat. Entwicklungsgesch.*, v 105, p. 433-58, 1939.
- 09-HARRISON, R. G. *The comparative anatomy of the blood supply of the mammalian testis*. *Proc. Zool. Soc. Lond.*, v.119, p. 325-47, 1949.
- 10-HASUMI, S. *Anatomische Untersuchungen über der Blutgefasse der Hoden und Nebenhoden von verschiedenen Säugetieren*. *Jap. J. med. Sci. Biol.*, v.2, p. 135-50, 1931
- 11-HENZE, W.; PTAK, W. *Vergleichenden morphologische Untersuchungen am Blutgefass-system des Hodens von Rind, Schwein, Pferd und Hund unter funktionellen Aspekten*. *Arch. exp. Vet. - Med.*, v.30, p. 669-85, 1976.
- 12-HILL, E. C. *On the gross development and vascularization of the testis*. *Amer. J. Anat.*, v.6, p. 439-59, 1905.
- 13-HOLLANDER, M.; WOLF, D. A. *Nonparametric statistical methods*. New York, John Wiley, 1973.
- 14-JANTOSOVICOVA, J. *To the question of anastomoses of the arteries of ram, boar and stallion testis and epididymis*. *Folia Vet., Praha*, v.13, p. 21-6, 1969.

- 15-JANTOSOVICOVA, J.; JANTOSOVIC, J. Topographisch-anatomische Angaben über A. testicularis, A. ductus-deferentis und A. cremasterica beim Eber. *Gegenbaurs Morphol. Jahrb.*, v. 126, p. 756-65, 1980.
- 16-KOCH, T. *Lehrbuch der Veterinar-Anatomie*. Jena, Gustav Fihser, 1965. v.3, p. 124.
- 17-LESBRE, F.X. *Précis d'anatomie comparée des animaux domestiques*. Paris, J. B. Baillière, 1923. v.2, p. 336-43.
- 18-LOPES, P.R.B. *Contribuição ao estudo da vascularização arterial do testículo em bovinos (Bos taurus)*. São Paulo, 1987. Tese (Doutorado) - Faculdade de Medicina Veterinária e Zootecnia, Universidade de São Paulo.
- 19-MANNU, A. *Apparechio vascolare*. In: ZIMMERL, U. *Trattato di anatomia veterinaria*. Milano, Francesco Vallardi, 1930. v.2, p. 170-2.
- 20-MONGIARDINO, T. *Trattato di anatomia topografica dei mammiferi domestici*. Torino, Luigi Delgrossi, 1903.
- 21-MORETTI, A. S. *Contribuição ao estudo da vascularização arterial do testículo de suínos*. São Paulo, 1988. Tese (Doutorado) - Faculdade de Medicina Veterinária e Zootecnia, Universidade de São Paulo.
- 22-NOMINA ANATOMICA VETERINARIA. 3 ed. Ithaca, International Committee on Veterinary Gross Anatomical Nomenclature, 1983.
- 23-NUNEZ, Q.; GETTY, R. Arterial supply to the genitalia and accessory genital organs of swine. *Iowa St. J. Sci.*, v.44, p. 93-127, 1969.
- 24-SCHWARZE, E.; SCHRÖDER, L. *Compendio de anatomia veterinária e aparato circulatorio y piel*. Zaragoza, Acribia, 1972. v.3, p. 72-3.
- 25-SISSON, S.; GROSSMAN, J. D. *Anatomia de los animales domesticos*. 4 ed., Barcelona, Salvat, 1959. p. 658-706.
- 26-VISINTIN, J. A. *Contribuição ao estudo da vascularização arterial do testículo, em bovinos da raça Nelore*. São Paulo, 1985. Tese (Doutorado). - Instituto de Ciências Biomédicas, Universidade de São Paulo.

Recebido para publicação em 21/11/91
Aprovado para publicação em 12/08/92

Representação fotográfica (Fig. 1, 2, 3 e 4), da vascularização arterial do testículo de suínos obtido em modelos de "vinyl" correspondentes aos grupos A, B, C, D e E.

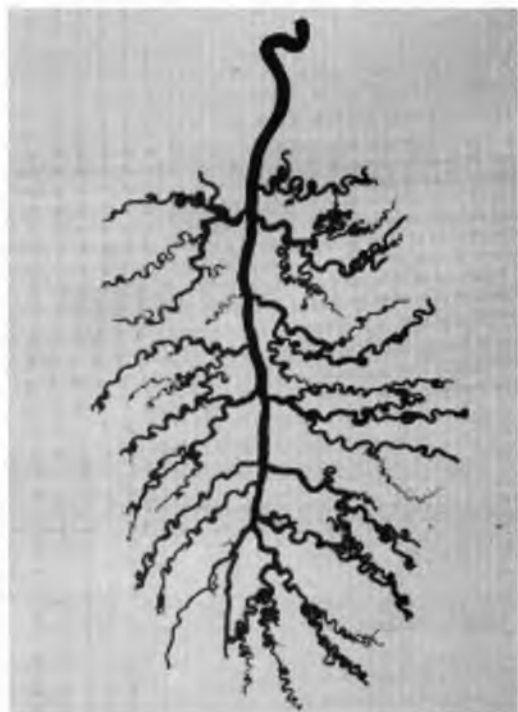


Figura 1

(Testículo direito)
a - artéria testicular
b - ramos laterais
c - ramos mediais
d - colaterais

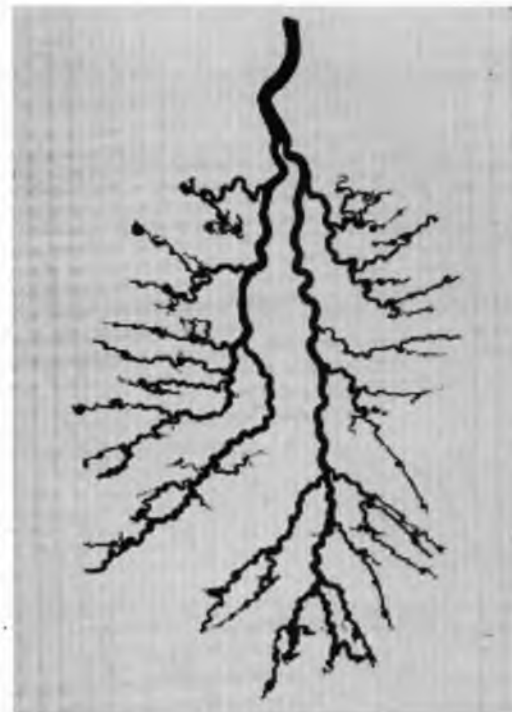


Figura 2

(Testículo esquerdo)
a - artéria testicular
b - ramo medial
c - ramo lateral
d - colaterais

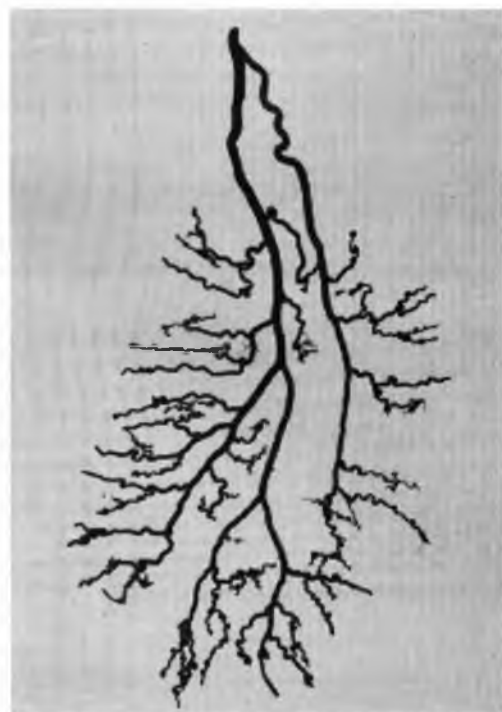


Figura 3

(Testículo esquerdo)
a - artéria testicular
b - ramo medial
c - ramo lateral
d - colaterais

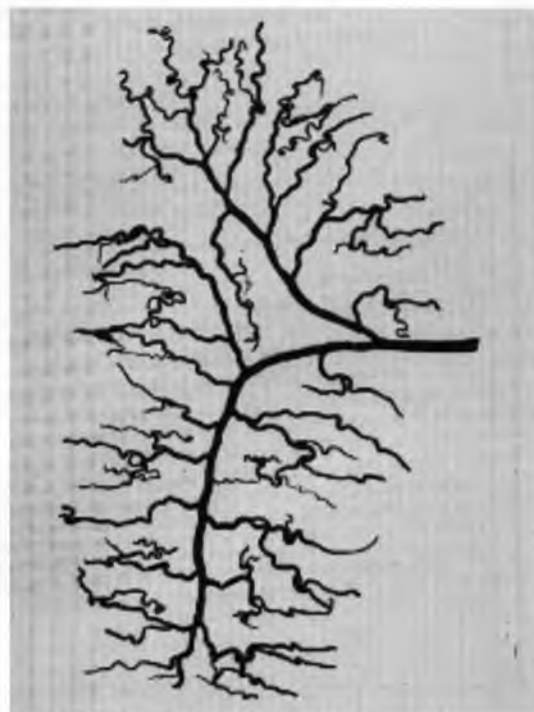
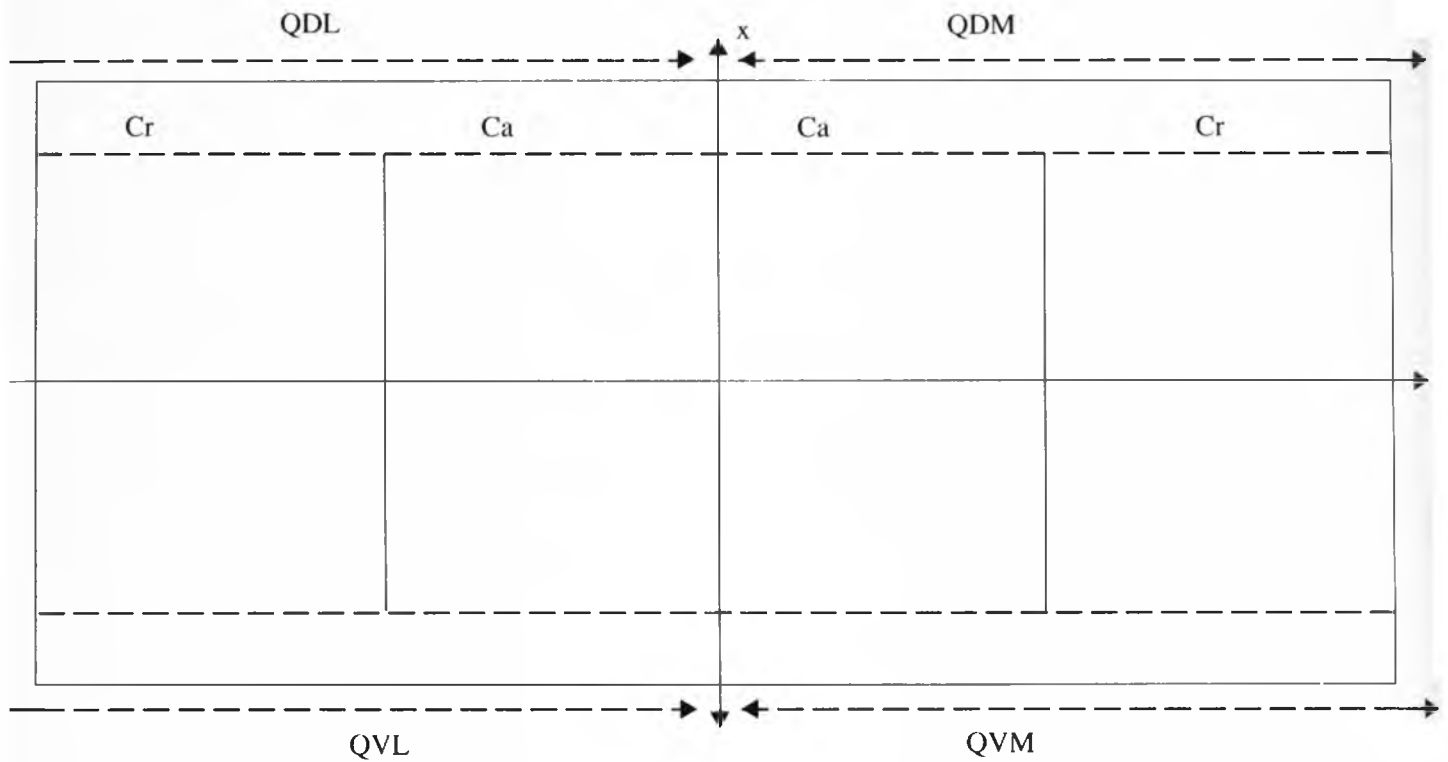
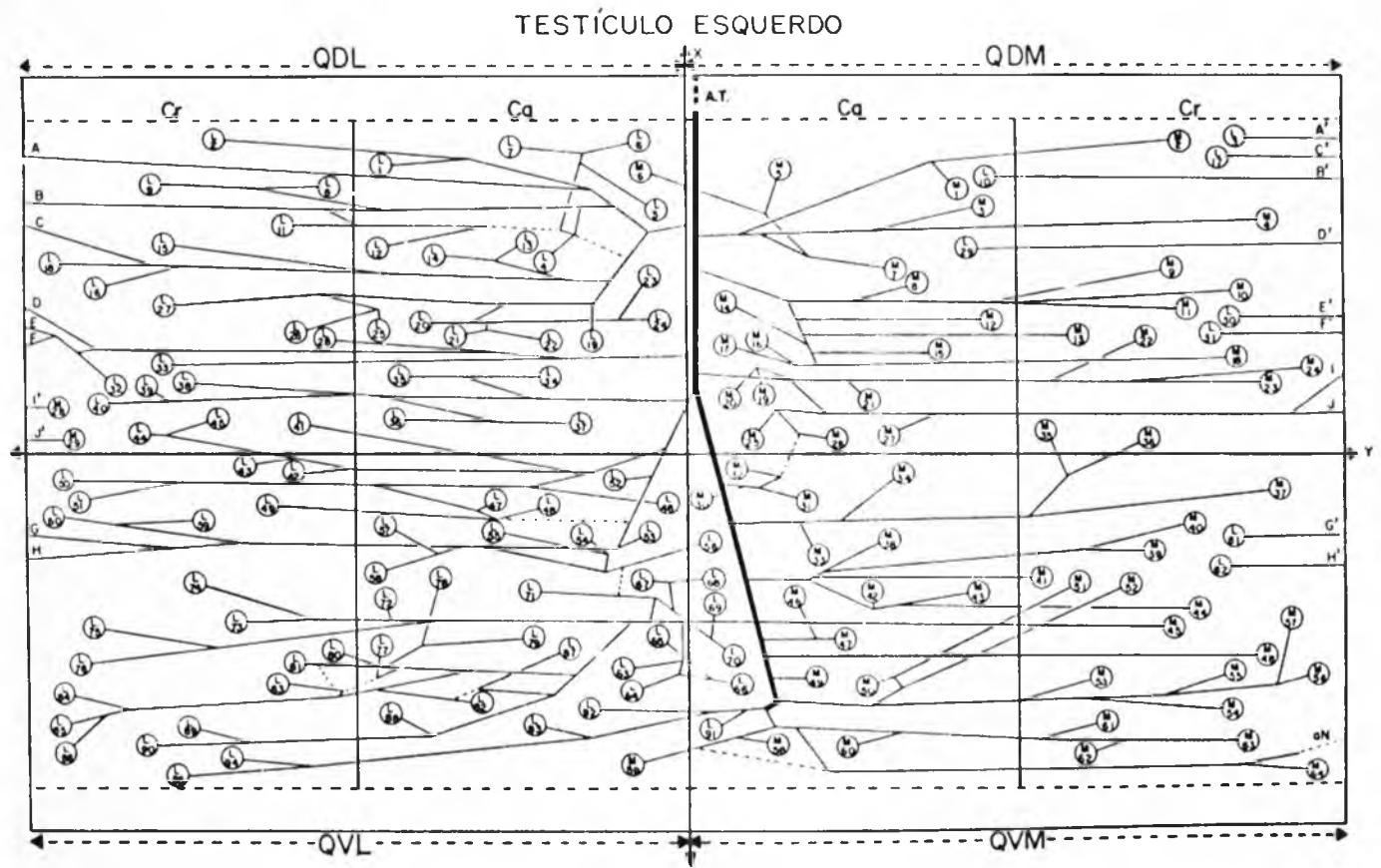


Figura 4

(Testículo esquerdo)
a - artéria testicular
b - ramo dorsal
c - ramo ventral
d - colaterais



Quadro 1 - Desenho esquemático das preparações, com divisão em quadrantes do testículo.



OBS- 19E

QDM - Quadrante dorsomedial / QDL - Quadrante dorsolateral / QVM-Quadrante ventromedial / QVL-Quadrante ventrolateral / Cr-Cranial / Ca-Caudal / a.T.- Artéria Testicular / r.M.-Ramo Medial / r.L.-Ramo Lateral / r.D.-Ramo Dorsal / r.v.-Ramo Ventral / r. A.-Ramo Adicional / M-Vaso Penetrante Medial / L-Vaso Penetrante Lateral / aN-Anastomose / D-Direito / E-Esquerdo / A-A" até I-I" - indicação da continuidade dos vasos dos quadrantes craniais laterais para os mediais ou vice-versa. / ___ - anastomoses