

Estudo laparoscópico dos órgãos abdominais do equino por abordagem mediana ventral

Laparoscopic study of horse abdominal viscera by ventral midline approach

Luís Cláudio Lopes Correia da SILVA¹; Waldir GANDOLFI²; José de ALVARENGA¹; Denise Tabachi FANTONI¹

Correspondence to:
Luís Cláudio Lopes Correia da Silva
Departamento de Cirurgia
Faculdade de Medicina
Veterinária e Zootecnia da USP
Av. Prof. Dr. Orlando Marques
de Paiva, 87 - Cidade
Universitária Armando Salles de
Oliveira
CEP 05508-900 São Paulo - SP
- Brasil
e-mail: dfantoni@usp.br

1. Departamento de Cirurgia
Faculdade de Medicina
Veterinária e Zootecnia
da USP - SP
2. Departamento de Cirurgia
Faculdade de Medicina
Veterinária e Zootecnia da
UNESP, Botucatu, SP

RESUMO

O presente trabalho descreve a disposição topográfica das vísceras abdominais do equino por via laparoscópica, com abordagem mediana ventral, em 3 diferentes vias de acesso: retroxifóide, pré-umbilical e retro-umbilical. Foram realizados 51 exames laparoscópicos, utilizando-se 17 equinos, sendo 11 machos e 6 fêmeas, de diferentes raças e idade variando de 18 meses a 24 anos, submetidos a jejum alimentar de 36 horas e hídrico de 12 horas. Os animais foram sedados com acepromazina e para indução à anestesia foram utilizados éter gliceril guaiacólico, midazolam e cloridrato de quetamina. A manutenção da anestesia foi feita por via inalatória com halotano. Durante o procedimento os animais foram mantidos em decúbito dorsal. Com intuito de melhor observação dos órgãos instaurou-se pneumoperitônio com ar ambiente. Tal abordagem permitiu a observação da cúpula diafragmática, centro frênico, estômago, epíplon, lobos hepáticos, baço, ceco, vários segmentos do cólon maior, cólon menor e intestino delgado, bexiga, útero e anéis ingüinais. Não ocorreram complicações durante os períodos pré, trans e pós-operatórios, demonstrando ser um método seguro de avaliação da cavidade peritoneal, vindo a ser complementar às abordagens já descritas na literatura para laparoscopia diagnóstica em equinos.

UNITERMOS: Laparoscopia; Endoscopia; Peritoneoscopia; Equidae

INTRODUÇÃO

Em Medicina Veterinária, as técnicas de diagnóstico por imagem mais difundidas são a radiografia, a ultrasonografia e a endoscopia. Estas três técnicas isoladamente ou associadas propiciam importante ferramenta ao clínico veterinário. A laparoscopia, também chamada de peritonioscopia, é técnica invasiva que permite a visualização direta da cavidade abdominal e da superfície peritoneal com o uso de um laparoscópio¹⁰. Tal procedimento causa traumatismo mínimo à parede abdominal se comparado à laparotomia exploratória, além da não exposição direta da cavidade ao meio externo. Esta técnica tem sido largamente utilizada em medicina humana como método diagnóstico e terapêutico.

A aplicação da laparoscopia em Medicina Veterinária visou inicialmente apenas a realização de estudos dos órgãos reprodutivos internos em fêmeas de várias espécies animais^{2,11,12,14,15,17,18,19,20,23,26}. Seu emprego clínico visa a inspeção dos órgãos abdominais e a avaliação de possíveis processos patológicos^{4,7,9,10,25}, além da orientação visual para coleta de material através de biópsia e aspirado para exame histopatológico e citológico respectivamente^{5,7,9,25}. Mais recentemente, a laparoscopia tem sido utilizada também em intervenções cirúrgicas, denominadas de cirurgias laparoscópicas, como por exemplo a castração em cães e

gatos^{16,22,23}, e a retirada de testículo criptorquídico e ovário em equino^{3,5}.

Em animais de pequeno e médio porte, o posicionamento para a realização do exame deve ser em decúbito^{2,6,7,9,10,16,20,21,22,23,24}, enquanto que em animais adultos de espécies de grande porte utiliza-se principalmente o posicionamento quadrupedal, evitando-se assim a realização de anestesia geral no paciente. Alguns autores têm utilizado o decúbito para exploração laparoscópica em grandes animais^{1,3,8}.

Para melhor visualização das estruturas anatômicas abdominais emprega-se a técnica de pneumoperitônio, a qual promove um afastamento da parede abdominal em relação aos órgãos intra-cavitários. Os gases empregados podem ser dióxido de carbono^{8,17,23,26}, óxido nitroso²⁵, oxigênio^{6,8}, e ar ambiente^{2,8,11}, além da mistura de dois destes gases^{20,21}. O uso de pinça de preensão de órgãos é auxiliar na exploração laparoscópica^{2,6,7,10}.

Descrições da anatomia topográfica laparoscópica em equinos são encontradas na literatura apenas através de abordagem lateral, realizando o acesso pelos flancos direito e esquerdo, com o animal posicionado em estação^{4,19,25}.

Com a finalidade de estudar os órgãos reprodutivos internos da égua por via laparoscópica, Wilson²⁵ (1983) empregou o acesso pelo flanco esquerdo. Para distender o abdômen utilizou insuflador automático de óxido nitroso. O pneumoperitônio foi instituído com

fluxo de gás de litro / min, até um limite máximo de 40 mmHg, e posteriormente mantido constante, não excedendo 20 mmHg. No estudo realizado os animais foram sedados com cloridrato de xilazina, seguido de administração intravenosa de morfina e anestesiados localmente com lidocaína.

O uso clínico de laparoscopia em eqüinos foi demonstrado por Fischer *et al.*⁴ (1986) com o relato de cinco casos clínicos de aplicação da técnica com o paciente em posição quadrupedal e abordagem pelo flanco. Diagnosticaram-se um hematoma em mesocólon, dois abscessos abdominais, sendo um com extensas aderências intestinais, um carcinoma gástrico e um teratoma ovariano. O jejum preconizado pelos autores é de 24 a 36 horas antes do exame para minimizar a distensão intestinal, principalmente com gases. A sedação e analgesia é realizada com associação de cloridrato de xilazina e butorfanol.

O presente estudo tem por objetivo oferecer nova opção de abordagem laparoscópica em eqüinos. Com esta finalidade optou-se pela realização de três pontos de acesso à cavidade abdominal pela linha mediana ventral. A partir destes acessos descreveremos a distribuição topográfica das vísceras abdominais do eqüino posicionado em decúbito dorsal.

MATERIAL E MÉTODO

EQUIPAMENTO

O equipamento utilizado para a realização deste experimento constituiu-se dos seguintes elementos:

1. Laparoscópio de visão frontal, com 11 mm de diâmetro e 31 cm de comprimento, com canal interno de passagem de pinça ① (Fig.1).
2. Fonte de luz com 2 saídas e lâmpadas de 150 watts ②.
3. Cabo flexível de fibra óptica com 2,0 m de comprimento ②.
4. Conjunto trocar-te-cânula com 12 mm de diâmetro e 16 cm de comprimento, de ponta cônica e válvula de segurança por esfera de aço imantada para evitar a perda de ar intra-abdominal ① (Fig.1).
5. Conjunto trocar-te-cânula para passagem de pinça de preensão, com 7 mm de diâmetro, 18 cm de comprimento e dotado de válvula de segurança ③(Fig.1).
6. Pinça de preensão de órgãos com 50 cm de comprimento ① (Fig.1).
7. Agulha de Verres de 12 cm de comprimento e calibre de 2 mm, com ponta romba retrátil através de sistema interno de mola, expondo o bixel da agulha apenas quando submetida a pressão ① (Fig.1).
8. Compressor de ar para instauração do pneumoperitônio ④.

PROCEDIMENTO

Foram utilizados 17 eqüinos, de ambos os sexos, sendo 11 machos e 6 fêmeas, de diferentes raças, com idade variando

entre 18 meses e 24 anos, e peso corpóreo de 170 a 420 Kg.

Após jejum alimentar de 36 horas e hídrico de 12 horas, os animais foram submetidos a sedação com acepromazina① na dose de 0,1 mg / Kg de peso corpóreo, por via intravenosa. Decorridos 15 minutos, aplicou-se por via intravenosa associação de midazolam② na dose de 0,15 mg / Kg e éter glicérol guaiacólico③ na dose de 100 mg / Kg, ambos diluídos em 500 ml de solução glicosada a 5 %, o que prontamente levou o animal ao decúbito lateral. A indução anestésica foi obtida com aplicação de cloridrato de quetamina④ na dose de 1,0 mg / Kg, por via intravenosa. Seguiu-se a intubação orotraqueal, transporte do animal da sala de indução ao centro cirúrgico, e manutenção anestésica com halotano⑤ vaporizado em oxigênio por aparelho de anestesia inalatória para grandes animais⑥. Uma vez atingido plano anestésico satisfatório, o animal foi posicionado em decúbito dorsal.

Manteve-se monitorização no período trans-operatório através de monitor cardíaco⑦ e medição constante da pressão arterial média por técnica invasiva.

Com o paciente posicionado em decúbito dorsal realizou-se ampla depilação da região ventral do abdômen, limpeza da pele e aplicação tópica de solução de iodopovidona a 1% ⑧. Após 10 minutos procedeu-se a anti-sepsia com álcool 70%, seguida de montagem do campo operatório com panos esterilizados.

Todo o material de laparoscopia foi esterilizado por imersão em solução de glutaraldeído a 2%⑨ durante 40 minutos e posteriormente enxaguado com solução de cloreto de sódio a 0,9% para retirada do excesso, evitando desta forma a irritação dos tecidos moles e principalmente do peritônio pelo glutaraldeído.

Após prática de pequena incisão de pele introduziu-se a agulha de Verres pela cicatriz umbilical em direção dorsocranial até posicioná-la na cavidade peritoneal (Fig. 2). Iniciou-se a insuflação da cavidade com ar ambiente, mantendo-se atenção para que não houvesse distensão irregular da parede, o que poderia significar punção intestinal ou retroperitoneal. Também durante este período, que durou em média de 3 a 5 minutos, dependendo do porte do animal, observou-se quanto a possíveis alterações da função cardiopulmonar do paciente. A pressão intra-abdominal foi mantida em aproximadamente 15 a 20 mmHg, chegando ao máximo de 25 mmHg, o que permitiu distensão apropriada da parede abdominal, a qual foi controlada por percussão digital do abdômen.

Foram utilizados três acessos para introdução do trocar-te-cânula, mantendo-se a seguinte seqüência:

- Acesso retroxifóide - RX: abordando a região cranial ou anterior do abdômen, com ponto de inserção situado na linha alba, aproximadamente 10 cm caudal ao processo xifóide (Fig. 2).
- Acesso pré-umbilical - PU: abordando a região central, com inserção do trocar-te na linha alba, 15 cm cranial à cicatriz umbilical (Fig. 2).
- Acesso retro-umbilical - RU: abordando a região caudal ou

① Acepran 1% - Univet S.A. - Indústria Veterinária
② Dormonid - Produtos Roche Químicos e Farmacêuticos S.A.
③ Éter glicérol guaiacólico - Henrifarma S.A.
④ Vetanarcol - Laboratórios König S.A. - Argentina
⑤ Halotano Hoescht - Hoescht AG - Alemanha
⑥ Mallard Medical - modelo 2800 LAHV
⑦ Dixtal, modelo DX 2710
⑧ Povidine - Johnson Ltda - Divisão Hospitalar
⑨ Glutatec - Tecnofarma Indústria e Comércio Ltda.

- ① - VEB MLW Medizinische Geräte Berlin.
- ② - Reichenbach.
- ③ - Karl Storz.
- ④ - K. Takaoka, modelo 13000.

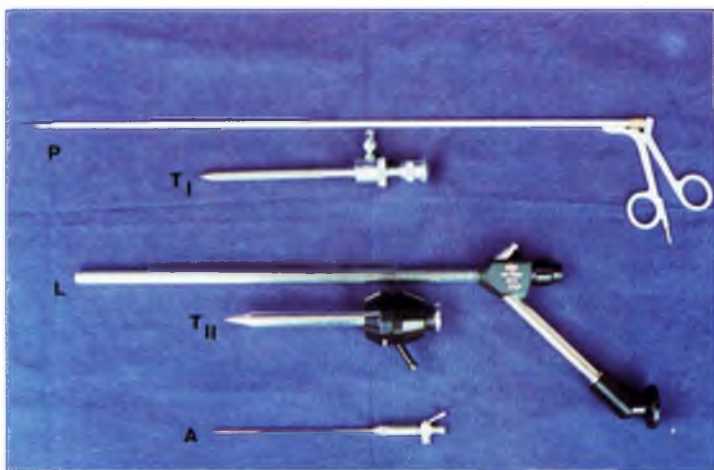


Figura 1

Material utilizado para laparoscopia. P: pinça de prensão, T I : conjunto trocar-te-cânula para pinça, T II : trocar-te-cânula para laparoscópio, L: laparoscópio, A: agulha de Verres.

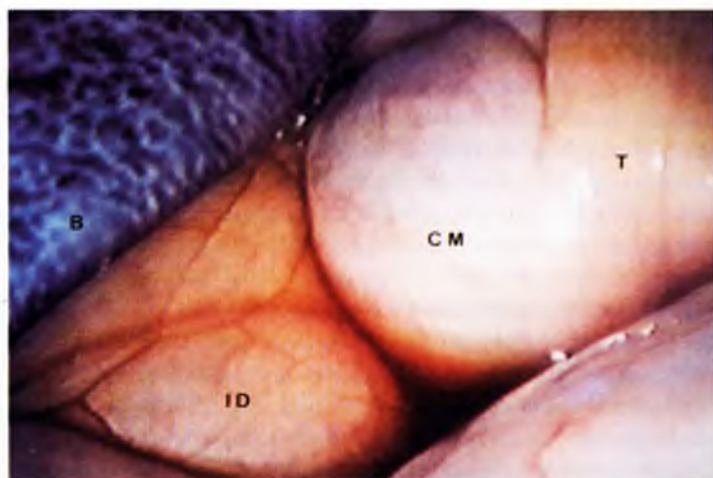


Figura 4

Fotografia de visão laparoscópica da região central esquerda do abdômen equino. B: baço, CM: cólon menor, T: tênia antimesentérica do cólon menor, ID: intestino delgado recoberto pelo seu mesentério.



Figura 2

Início da exploração da cavidade abdominal pelo acesso retro-xifóide. RX: retro-xifóide, PU: pré-umbilical, RU: retro-umbilical, L: laparoscópio, C: cânulas, P: pinça de prensão, A: agulha de Verres.

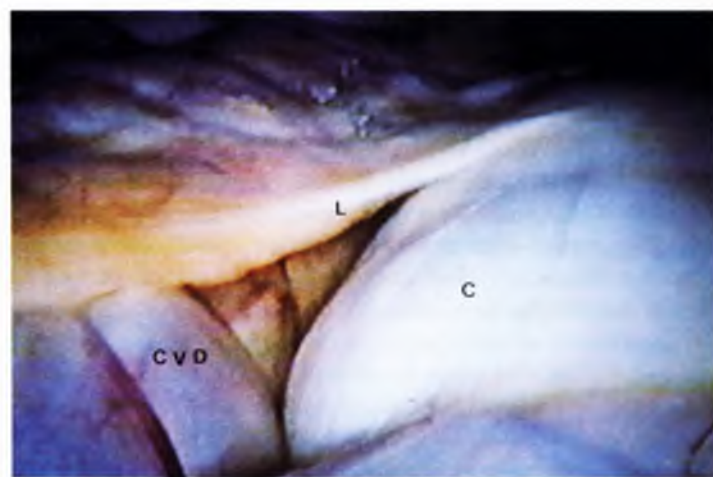

Figura 5

Fotografia de visão laparoscópica da região central direita do abdômen equino. C: corpo do ceco, CVD: cólon ventral direito, L: ligamento cecocólico.

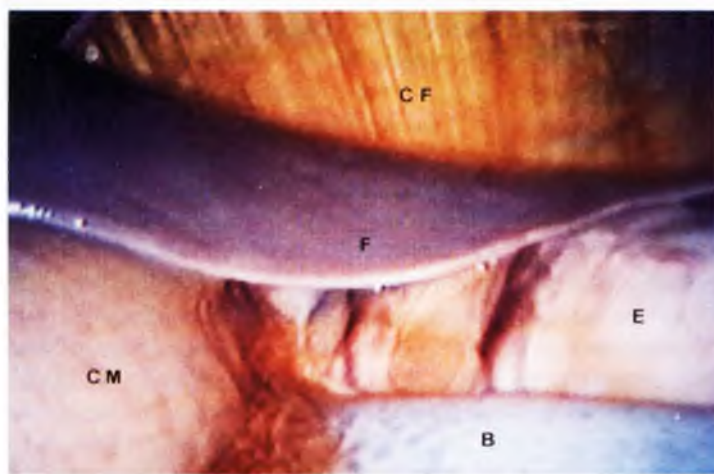


Figura 3

Fotografia de visão laparoscópica da região cranial esquerda do abdômen equino. F: fígado, B: baço, E: estômago, CM: cólon maior, CF: centro frênico.

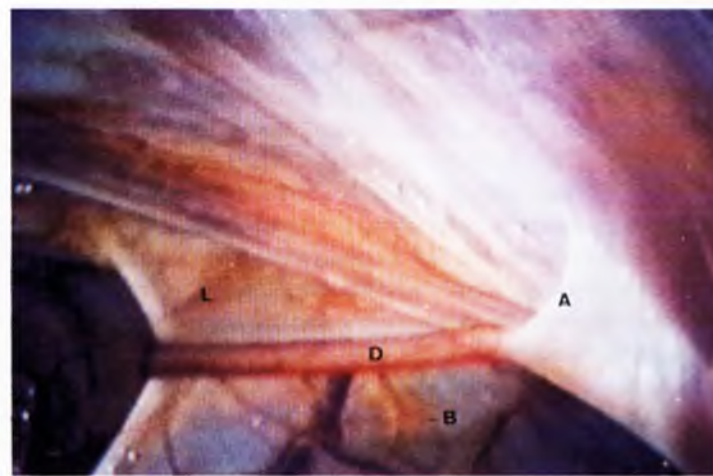


Figura 6

Fotografia de visão laparoscópica da região caudal esquerda do abdômen equino. D: ducto deferente, A: anel inguinal, L: ligamento lateral da bexiga, B: bexiga recoberta pelo seu ligamento.

posterior do abdômen, com introdução do trocar pela linha alba, 5 cm caudal à cicatriz umbilical (Fig. 2).

A perfuração da parede abdominal pelo trocar, após incisão de pele de aproximadamente 1,5 cm, foi realizada por divulsão romba através da extremidade cônica do trocar, direcionado dorsocranialmente, com pressão manual constante associada a movimentos rotatórios semicirculares do conjunto. O trocar foi então retirado, mantendo-se a cânula fixa, pronta para receber o laparoscópio.

Com o intuito de auxiliar a inspeção dos órgãos, optou-se pela introdução de um segundo conjunto trocar-cânula, lateralmente à direita ou à esquerda do laparoscópio, distando aproximadamente 20 a 30 cm da linha média (Fig. 2). Por esta segunda cânula fixada pôde-se introduzir a pinça de prensão, a qual permitia afastamento ou tração de estruturas leves, facilitando e ampliando a capacidade de visualização.

Foram levados em consideração durante a observação: a identificação do órgão ou estrutura, qual o segmento visualizado, a região ocupada e sua relação com outros componentes adjacentes.

Estes dados obtidos foram distribuídos segundo a região abordada:

- **Região cranial** - Contida no espaço delimitado cranialmente pela cúpula diafragmática e caudalmente pelo ponto médio entre as vias de acesso retroxifóide e pré-umbilical.

- **Região central** - Compreendida entre o limite caudal da região cranial e o ponto médio entre os acessos pré e retro-umbilical.

- **Região caudal** - Compreendida entre o limite caudal da região central e a pelve.

Ao término da exploração laparoscópica pelo terceiro e último acesso, o laparoscópio e a cânula foram retirados da cavidade, permitindo a drenagem lenta do ar intra-abdominal através dos lábios da ferida. O ar residual era retirado pela compressão da parede abdominal, acompanhada de afastamento das bordas com pinça hemostática. Neste momento retirava-se a agulha de Verres.

Finalmente, todas as incisões de pele eram suturadas em pontos simples separados com fio de nylon monofilamentado nº0 ①. Ao término do procedimento cirúrgico o animal foi transportado à baia de recuperação, onde foi extubado após iniciar reflexo de deglutição.

Optou-se pela não-administração de analgésicos e antibióticos com base no discreto traumatismo causado pelo método, além do baixo risco de contaminação da cavidade peritoneal em consequência dos cuidados de assepsia e anti-sepsia empregados.

Uma vez em posição quadrupedal, apresentando boa locomoção, os animais foram mantidos em baias individuais. A alimentação consistiu de feno e água no primeiro dia, passando nos dias subseqüentes a ser suplementada com ração própria para equinos. Observações diárias, por um período mínimo de 21 dias, foram realizadas objetivando avaliação do estado geral, com especial atenção à demonstração de dor, apetite, defecação e micção.

RESULTADOS

O jejum alimentar de 36 horas e hídrico de 12 horas foi suficiente para se obter esvaziamento parcial dos vários

① Superlon 0 - Cirumédica S.A.

compartimentos intestinais, possibilitando desta forma boa visualização das diversas estruturas anatômicas. A associação de drogas anestésicas empregadas neste experimento conferiu boa qualidade à anestesia. Indução, manutenção e recuperação anestésicas transcorreram de forma tranqüila e segura.

A utilização de solução de iodopovidona a 1% seguido de álcool 70% para a anti-sepsia do campo operatório e solução de glutaraldeído a 2% como método de desinfecção do equipamento mostrou-se segura, visto que não houveram complicações no período pós-operatório que pudessem ser advindas de falhas de assepsia e anti-sepsia.

A percussão digital do abdômen demonstrou ser forma satisfatória para o controle de sua distensão. A pressão intra-abdominal ao redor de 15 mmHg, medida com manômetro de mercúrio em um dos animais, proporcionou boa visualização da cavidade sem incorrer em riscos, não sendo observadas alterações cardiorrespiratórias em decorrência de compressão diafragmática. Pressão de 25 mmHg incorre em extrema distensão da parede abdominal sem proporcionar benefício adicional. O uso de ar ambiente para instauração do pneumoperitônio foi prático e seguro, não acarretando complicações relacionadas com sua infusão na cavidade peritoneal. Sinais de desconforto abdominal não foram verificados no período pós-operatório.

A divisão do abdômen em três regiões (cranial, central e caudal), feita através de linhas imaginárias, foi auxiliar na avaliação da disposição topográfica das estruturas anatômicas, estabelecendo sua abordagem mais apropriada, não havendo contudo distribuição estanque, uma vez que o sistema digestivo do equino possui ampla mobilidade no interior da cavidade abdominal.

O uso da pinça de prensão fez-se necessário em algumas explorações com o intuito de facilitar a identificação das estruturas. A tração de órgãos de pequeno diâmetro, como intestino delgado e cólon menor, foi isenta de riscos, não sendo possível sua utilização a nível de cólon maior e órgãos parenquimatosos. Além do tracionamento, o deslocamento de estruturas com a superfície lateral da pinça é manobra de grande praticidade, tendo sido seu cumprimento considerado satisfatório nas manipulações realizadas.

As estruturas comumente observadas durante os exames laparoscópicos foram: cúpula diafragmática (porção muscular), centro frênico (porção tendínea), lobos hepáticos, estômago, epíloon, baço (ápice e corpo), cólon maior (esquerdo, direito e flexuras), intestino delgado, ceco (base, corpo e ápice), cólon menor, útero, bexiga e anéis ingüinais.

Na região cranial do abdômen pôde-se observar a porção muscular da cúpula diafragmática em 100% dos casos (17 animais), o centro frênico em 88,2% (15 animais), os lobos hepáticos em 94,1% (16 animais) do lado direito e 82,4% (14 animais) do lado esquerdo (Fig. 3). O estômago foi visualizado em apenas 9 animais (52,9%) e unicamente na região cranial esquerda do abdômen (Fig. 3), sendo que em 4 animais (23,5%) estava parcialmente recoberto pelo epíloon. O intestino delgado pôde ser melhor observado do lado esquerdo em 14 animais (82,4%). O ápice do baço, localizado apenas do lado esquerdo, foi visto em 9 animais (52,9%) nesta região (Fig. 3). As flexuras esternal e diafragmática, posicionadas transversalmente ao eixo longitudinal do abdômen, estavam presentes em 70,6% dos casos. Em apenas 3 animais (17,6%) parte do corpo e ápice do ceco atingiram a região cranial do lado direito.

Através da abordagem realizada na região central observaram-se apenas os intestinos e baço (Figs. 4 e 5). Em todos os animais o intestino delgado foi visto principalmente do lado esquerdo do abdômen, bem como o baço e o cólon maior esquerdo, que puderam ser observados em todos os animais e ocupando a maior parte deste lado. Já a flexura pélvica pôde ser visualizada em apenas 4 animais (23,5%). O lado direito desta região é ocupado basicamente pelo cólon maior direito e ceco, estando estes órgãos presentes respectivamente em 76,5% e 88,2% dos casos (Fig. 5). O cólon menor foi observado em apenas 7 animais (41,2%) ocupando a região central esquerda (Fig. 4) e em 9 animais (52,9%) a região central direita. O ligamento ceco-cólico (Fig. 5) foi identificado em apenas 3 animais (17,6%).

Devido ao pequeno diâmetro abdominal na região caudal, o pneumoperitônio é fundamental para permitir o afastamento de sua parede em relação às vísceras. No lado direito observou-se a base e o corpo do ceco em 11 animais (64,7%), porções do intestino delgado em 7 animais (41,2%), e principalmente o cólon menor (88,2% dos casos). O lado esquerdo é ocupado pelo cólon menor, visualizado em 88,2 % dos casos, além do intestino delgado (76,5%) e flexura pélvica (41,2%). A bexiga e anéis ingüinais (Fig. 6) foram explorados com auxílio da pinça de prensão na maioria dos exames, podendo ser identificáveis respectivamente em 9 (52,9%) e 8 animais (47,1%). O útero foi visualizado em apenas duas éguas devido à gestação.

DISCUSSÃO

Assim como descrito por Wilson²⁵ (1983) e Fischer *et al.*⁴ (1986), consideramos de fundamental importância o jejum alimentar prolongado para que se obtenha um esvaziamento parcial dos compartimentos intestinais, possibilitando uma melhor visualização das demais estruturas anatômicas.

Não houve complicações relacionadas com a técnica de anestesia geral inalatória por nós empregada, estando de acordo com os achados de Holland *et al.*⁸ (1981) e Anderson *et al.*¹ (1993). Devemos também levar em consideração que certas áreas são bem visualizadas apenas pela abordagem mediana ventral, com o animal posicionado em decúbito dorsal, como já citado por Wildt *et al.*²¹ (1977b) e Fischer *et al.*⁴ (1986), e que nesse caso devemos preferencialmente lançar mão do uso de anestesia geral volátil quando a espécie em questão é equina.

Vários são os métodos de esterilização do equipamento. Megale *et al.*¹⁵ (1956) e Silva; Megale¹⁹(1971) utilizaram amônio quaternário. Solução de clorexidina é citada por Boyd; Ducker² (1973) e Wildt *et al.*²³ (1977a). Mais recentemente tem-se optado pelo uso de óxido de etileno (Lambert *et al.*¹², 1983) ou solução de glutaraldeído (McDonald¹³, 1982). Optamos em nosso experimento pelo uso do glutaraldeído devido ao seu alto poder bactericida, baixo custo, praticidade e rapidez do procedimento, diferenciando do método empregado por McDonald¹³ (1982) por utilizarmos um período superior de imersão e posterior lavagem do equipamento com solução fisiológica, evitando assim possível irritação do peritônio, o que levou a bons resultados, visto que não houve manifestação de dor ou outras complicações no período pós-operatório.

O uso de pneumoperitônio, com o intuito de melhorar o

campo visual durante o exame laparoscópico, descrito inicialmente por Kelling¹¹ (1901), tem sido empregado por vários autores (Phillippo *et al.*¹⁷, 1971; Wildt *et al.*²⁰, 1973; Wishart; Snowball²⁶, 1973; Boyd; Ducker², 1973; Wildt *et al.*²³, 1977a; Wildt *et al.*²¹, 1977b; Holland⁸, 1981; Fischer *et al.*⁴, 1986; Gomez⁶, 1993) de forma satisfatória, vindo em congruência aos nossos achados, que demonstram a amplitude de visualização dos órgãos com o uso dessa técnica. Embora diferentes gases tenham sido utilizados para se obter o pneumoperitônio, como o dióxido de carbono (Phillippo *et al.*¹⁷, 1971; Fischer *et al.*⁴, 1986) e óxido nitroso (Wilson²⁵, 1983), pudemos constatar que nossos resultados foram amplamente satisfatórios usando-se simplesmente ar ambiente, fato este já observado por Kelling¹¹ (1901), Boyd; Ducker² (1973) e Holland *et al.*⁸ (1981). A infusão de óxido nitroso para instalação do pneumoperitônio até atingir a pressão intra-abdominal de 40 mmHg, previamente à introdução do trocarte, é citada por Wilson²⁵ (1983). Nós consideramos, com base em nossos resultados, que a pressão adequada está entre 15 e 20 mmHg, não devendo ultrapassar 25 mmHg, o que levaria à distensão exacerbada da parede abdominal, além do risco de colapso cardiorrespiratório devido à excessiva compressão diafragmática. Embora trabalhando com animais de pequeno porte, valor semelhante é citado por Jones¹⁰ (1990), que em seu trabalho não recomenda uso de pressão superior a 20 mmHg.

A introdução do trocarte previamente à insuflação da cavidade abdominal é citada por Fischer *et al.*⁴ (1986). Entretanto, assim como Wilson²⁵ (1983), achamos mais prudente a instalação do pneumoperitônio antes da introdução do trocarte, diminuindo desta forma riscos de perfuração ou laceração de órgãos.

Com o posicionamento do paciente em decúbito dorsal, os órgãos abdominais deslocam-se dorsalmente, havendo afastamento destes em relação à parede abdominal, principalmente na região xifóide, o que facilita em muito a introdução do trocarte neste local, independente da instalação ou não de pneumoperitônio, daí a escolha deste como sendo o primeiro ponto de acesso para a nossa exploração, procedimento não citado por outros autores.

A divisão do abdômen em regiões, método já utilizado em cães por Gomez⁶ (1993), visa correlacionar as diferentes estruturas anatômicas com sua localização, racionalizando o exame laparoscópico quando da escolha do acesso. O emprego desse método facilitou em muito a descrição da nossa exploração, e certamente propiciará uma orientação adequada para futuras abordagens laparoscópicas em equinos.

Assim como nos estudos de Boyd; Ducker² (1973); Grauer *et al.*⁷ (1983), Jones¹⁰ (1990) e Gomez⁶ (1993), o uso da pinça de prensão foi de fundamental importância para manipulação das estruturas abdominais, principalmente do intestino delgado e cólon menor, oferecendo boa segurança e firmeza no momento da tração desses órgãos. O comprimento ideal da pinça de prensão para sua utilização em equinos não é referido pelos autores consultados, porém, a pinça com 50 cm de comprimento foi suficiente para a realização das explorações.

Não há relatos ou estudos na literatura que descrevam a distribuição dos órgãos abdominais do equino por via laparoscópica com abordagem mediana ventral, o que nos impossibilita comparação objetiva com outros autores.

A cúpula diafragmática e o centro frênico puderam ser bem

visualizados através do acesso retro-xifóide, abordando a região cranial do abdômen, o que não ocorre através do acesso pelo flanco com o animal em posição quadrupedal como citado por Wilson²⁵(1983) e Fischer *et al.*⁴ (1986), devido principalmente à distância entre o ponto de penetração do trocar e o diafragma. Neste caso, o acesso retro-xifóide pode estar indicado para avaliação de integridade do diafragma. Em apenas dois casos houve recobrimento do centro frênico pelo cólon maior, impossibilitando sua observação. A íntima relação do diafragma com os órgãos da cavidade torácica pode vir a se tornar mais uma aplicação da técnica laparoscópica. Além de estômago, intestino delgado e flexuras esternal e diafragmática, os lobos hepáticos também podem ser amplamente visualizados pelo acesso retro-xifóide, sendo uma excelente abordagem para realização de biópsias deste órgão, a exemplo da técnica utilizada por Jones¹⁰ (1990), embora empregada em pequenos animais.

O acesso pré-umbilical promove ampla visão do baço, cólon maior, intestino delgado e ceco. Segundo Fischer *et al.*⁴ (1986) estes órgãos também seriam observados pelos flancos direito e esquerdo, porém através de outro ângulo e não com a mesma extensão, ficando a visualização restrita a apenas um segmento.

A bexiga, abordada pelo acesso retro-umbilical, identificada em apenas 9 animais (52,9%) do nosso experimento, também pode ser explorada com abordagem pelo flanco, bem como os órgãos reprodutivos internos da fêmea, segundo as técnicas descritas por Wilson²⁵ (1983) e Fischer *et al.*⁴ (1986). Os anéis ingüinais internos nos machos puderam ser visualizados em 58,8% dos casos no lado direito e 47,1% no esquerdo, não havendo dados na literatura que possam confrontar com nossos resultados.

Outros órgãos ou estruturas, como o duodeno, rim direito e esquerdo, ureteres e ligamento nefro-esplênico não foram observados em abordagem pela linha mediana ventral, pois eles localizam-se próximo à parede dorsal do abdômen, ficando recobertos pelas vísceras quando do decúbito dorsal. Nestes casos está indicado o

acesso pelo flanco com o animal em posição quadrupedal (Fischer *et al.*⁴, 1986) ou em decúbito lateral, a exemplo do que está descrito para pequenos animais (Wildt *et al.*²¹, 1977b; Jones¹⁰, 1990; Gomez⁶, 1993).

CONCLUSÕES

O presente estudo nos permite concluir que:

1. O período de jejum foi suficiente para facilitar a exploração da cavidade abdominal.
2. A técnica anestésica empregada é segura para a realização de exame laparoscópico.
3. O método de esterilização do equipamento pelo glutaraldeído foi satisfatório.
4. A prática de pneumoperitônio foi fundamental para a boa visualização dos órgãos abdominais.
5. A pressão intra-abdominal entre 15 e 20 mmHg promoveu distensão abdominal suficiente e não levou a alterações cardiorrespiratórias significativas no paciente, sendo o controle através de percussão digital procedimento clássico e eficiente.
6. O uso de ar ambiente para insuflar a cavidade abdominal demonstrou ser método confiável.
7. A divisão da cavidade abdominal do equino em três regiões facilitou o estudo topográfico dos órgãos.
8. O uso da pinça de prensão para manipulação dos órgãos abdominais do equino auxiliou o exame laparoscópico.
9. O acesso retro-xifóide permitiu a observação do diafragma, centro frênico, estômago, fígado e flexuras esternal e diafragmática.
10. O acesso pré-umbilical, abordando a região central, deve ser utilizado para inspecionar o intestino delgado, cólon maior, ceco e baço.
11. Através do acesso retro-umbilical teremos melhor visualização do cólon menor, bexiga, base do ceco, flexura pélvica, anel ingüinal e cordão espermático.

SUMMARY

This study describes the anatomotopographic position of horse abdominal viscera using laparoscopy. Three different approaches were used: retroxiphoid, preumbilical and retroumbilical. Fifty one laparoscopic examinations were performed in 11 geldings and 6 males of different breeds, and ages ranging from 18 months old to 24 years old. The animals were positioned in dorsal recumbency under general anesthesia. Pneumoperitonium was produced using air for a better visualization of the abdominal cavity. This procedure allowed the examination of the diaphragm, stomach, epiploon, liver, spleen, cecum, large colon, small colon, small intestine, urinary bladder, uterus and inguinal rings. This is a safe method to evaluate abdominal cavity and complement the usual procedures in horse diagnostic laparoscopy.

UNITERMS: Laparoscopy; Endoscopy; Peritoneoscopy; Equidae

REFERÊNCIAS BIBLIOGRÁFICAS.

- 1- ANDERSON, D.E.; GAUGHAN, E.M.; ST-JEAN, G. Normal laparoscopic anatomy of the bovine abdomen. *American Journal Veterinary Research*, v.54, n.7, p.1170-6, 1993.
- 2- BOYD, J.S.; DUCKER, M.J. A method of examining the cyclic changes occurring in the sheep ovary using endoscopy. *Veterinary Record*, v.93, n.2, p.40-3, 1973.
- 3- FISCHER JR., A.T. Laparoscopic cryptorchidectomy in the horse. *Veterinary Surgery*, v.20, n.5, p.335, 1991a.
- 4- FISCHER JR., A.T.; LLOYD, K.C.K.; CARLSON, G.P.; MADIGAN, J.E. Diagnostic laparoscopy in the horse. *Journal of the American Veterinary Medical Association*, v.189, n.3, p.269-92, 1986.
- 5- FISCHER JR., A.T. Standing laparoscopy surgery. *Veterinary Clinics of North America: Equine Practice*, v.7, n.3, p.641-7, 1991b.
- 6- GOMEZ, H.M. Contribuição para o estudo da laparoscopia diagnóstica no cão: técnicas de abordagens e anatomia topográfica laparoscópica. São Paulo, 1993. 86 p. Dissertação (Mestrado) - Faculdade de Medicina Veterinária e Zootecnia, Universidade de São Paulo.

- 7- GRAUER, G.E.; TWEDT, D.C.; MERO, K.N. Evaluation of laparoscopy for obtaining renal biopsy specimens from dogs and cats. *Journal of the American Veterinary Medical Association*, v.183, n.6, p.677-9, 1983.
- 8- HOLLAND, E.J.; BINDON, B.M.; PIPER, L.R.; THIMONIER, J.; CORNISH, K.A.; RADFORD, H.M. Endoscopy in cattle: techniques for ovarian examination by the paralumbar and mid-ventral routes. *Animal Reproduction Science*, v.4, n.2, p.127-35, 1981.
- 9- JOHNSON, G.F.; TWEDT, D.C. Endoscopy and laparoscopy in the diagnosis and management of neoplasia in small animals. *Veterinary Clinics of North America. Clinical Veterinary Oncology*, v.7, n.1, p.77-92, 1977.
- 10- JONES, B.D. Laparoscopy. *Veterinary Clinics of North America. Veterinary Endoscopy*, v.20, n.5, p.1243 - 63, 1990.
- 11- KELLING, 1901 *apud* SILVA, N.Q.; MEGALE, F. 1971, p.91.
- 12- LAMBERT, R.D.; BERNARD, C.; RIOUX, J.E.; BÉLAUD, R.; D'AMOURS, D.; MONTREUIL, A. Endoscopy in the cattle by the paralumbar route: technique for ovarian examination and follicular aspiration. *Theriogenology*, v.20, n.2, p.149-61, 1983.
- 13- McDONALD, S.E. Surgical sexing of birds by laparoscopy. *California Veterinarian*, v.36, n.5, p.16-22, 1982.
- 14- McENTEE, 1949 *apud* MEGALE, F.; FINCHER, M.G.; McENTEE, K. 1956, p.109.
- 15- MEGALL, F.; FINCHER, M.G.; McENTEE, K. Peritoneoscopy in the cow: visualization of the ovaries, oviducts and uterine horns. *Cornell Veterinarian*, v.46, n.1, p.109-21, 1956.
- 16- MORICONI, F.; DIMIO, A.; BELLIZZA, E.; BELLUCCI, M. Sterilizzazione per via laparoscopica nel cane e nel gatto. *Obiettivi e Documenti Veterinari*, v.10, n.3, p.13-6, 1989.
- 17- PHILLIPPO, M.; SWAPP, G.H.; ROBINSON, T.J.; GILL, J.C. The diagnosis of pregnancy and estimation of foetal numbers in sheep by laparoscopy. *Journal of Reproduction and Fertility*, v.27, n.1, p.129 -32, 1971.
- 18- SCHNEIDER, F.; OTTO, F. Laparoscopic examination of the internal genital organs of cattle. *Schweizer Archiv für Tierheilkunde*, v.116, n.2, p.103 -9, 1974.
- 19- SILVA, N.Q.; MEGALE, F. Peritoneoscopy in the mare. *Arquivos da Escola de Veterinária da Universidade Federal de Minas Gerais*, v.23, p.91-101, 1971.
- 20- WILDT, D.E.; FUJIMOTO, S.; SPENCER, J.L.; DUKFLOW, W.R. Direct ovarian observation in the pig by means of laparoscopy. *Journal of Reproduction and Fertility*, v.35, n.3, p.541-3, 1973.
- 21- WILDT, D. E.; KINNEY, G.M.; SEAGER, S.W.J. Laparoscopy for direct observation of internal organs of the domestic cat and dog. *American Journal Veterinary Research*, v.38, n.9, p.1429-32, 1977 b.
- 22- WILDT, D.E.; LAWLER, D.F. Laparoscopic sterilization of the bitch and queen by uterine horn occlusion. *American Journal Veterinary Research*, v.46, n.4, p.864-9, 1985.
- 23- WILDT, D.E.; LEVINSON, C.J.; SEAGER, S.W.T. Laparoscopic exposure and sequential observation of the ovary of the cycling bitch. *Anatomical Record*, v.189, n.3, p.443-50, 1977a.
- 24- WILDT, D.E.; SEAGER, S.W.J.; BRIDGES, C.H. Sterelization of the male dog and cat by laparoscopic occlusion of the ductus deferens. *American Journal Veterinary Research*, v.42, n.11, p.1888-97, 1981.
- 25- WILSON, G.L. Laparoscopic examination of mares. *Veterinary Medicine, Small Animal Clinician Equine Practice*, v.78, n.10, p.1629-33, 1983.
- 26- WISHART, D.F.; SNOWBALL, J.B. Endoscopy in cattle: observation of the ovary in situ. *Veterinary Record*, v.92, n.6, p.139-43, 1973.

Recebido para publicação: 14/11/95
Aprovado para publicação: 08/08/97