

Veia cava caudal e óstios das veias hepáticas em bovinos da raça Nelore

The caudal vena cava and orifices of the hepatic veins in Nelore bovines

Roberto PASSAFARO¹; Wilson Machado de SOUZA¹; Maria Angélica MIGLINO²

CORRESPONDENCE TO:
Maria Angélica Miglino
Departamento de Cirurgia
Faculdade de Medicina Veterinária e
Zootecnia da USP
Av. Prof. Dr. Orlando Marques de
Paiva, 87 - Cidade Universitária
Armando Salles de Oliveira
05508-900 - São Paulo - SP - Brasil
e-mail: miglino@usp.br

1 - Universidade Estadual
Paulista - UNESP
Campus de Araçatuba - SP
2 - Departamento de Cirurgia
Faculdade de Medicina Veterinária
e Zootecnia da USP - SP

RESUMO

O estudo a fresco em 100 fígados de bovinos, machos, adultos, da raça Nelore, oriundos de e abatidos em Araçatuba (SP), permitiu-nos observar que o trato da veia cava caudal, em correspondência ao órgão em questão, varia de 12 cm a 27cm, com uma média de 19,9 cm; a distância entre óstios das veias hepáticas direita e intermédia no trato varia de 1,5 cm a 9,0 cm, com 5,3 cm em média; o diâmetro do trato da veia cava caudal, em sua coincidência com o fígado, oscila entre 5 cm e 12,5 cm, alcançando 8,8 cm em média; os óstios das veias hepáticas menores são contados entre 12 e 35, com maior frequência de 17 (13%).

UNITERMOS: Veias hepáticas; Bovinos; Fígado

INTRODUÇÃO

A pesar da importância econômica dos bovinos Nelore, resultados atinentes à sua Anatomia são deficientes de literatura. Os livros texto, ao abordarem a Anatomia dos bovinos, freqüentemente o fazem sob o título genérico de ruminantes, onde incluem, além de bovinos, os ovinos e caprinos. Esses Tratados de Anatomia Veterinária são omissos em relação a informações precisas sobre a desembocadura das veias hepáticas na veia cava caudal (Bruni; Zimmerl³, 1947; Nusshag¹³, 1967; Schwarze; Schroder¹⁵, 1970; Frandson⁶, 1979; Nickel *et al.*¹², 1981; Dyce *et al.*⁴, 1990. Os trabalhos alusivos às veias hepáticas dão ênfase à distribuição destes vasos no fígado e à delimitação de seus territórios (Julian; De Ome⁸, 1949; Julian⁹, 1951; Nascimento; Godinho¹⁰, 1960/61; Arnautovic; Kremar¹, 1964; Feitosa Filho⁵, 1972; Brikas; Tsiamitas², 1980; Santos *et al.*¹⁴, 1990).

Assim, este trabalho objetiva fornecer e estabelecer, para os bovinos da raça Nelore, alguns dados que completem as informações da literatura, ou seja, a relação do trato da veia cava caudal com o fígado, o diâmetro do vaso em questão neste percurso, a frequência e a topografia das veias hepáticas.

MATERIAL E MÉTODO

Neste trabalho foram analisados 100 fígados de bovinos da raça Nelore, machos, adultos, oriundos de diversas regiões de criação e abatidos no Frigorífico Araçatuba, de Araçatuba, Estado de São Paulo. As observações foram realizadas a fresco e logo após o abate e evisceração dos animais. Em cada fígado, o trato da veia cava caudal foi aberto

longitudinalmente, quando verificamos as seguintes variáveis: extensão da veia cava caudal relacionada ao fígado; distância entre os óstios das veias hepáticas direita e média; diâmetro da veia cava caudal em sua coincidência com o fígado; frequência das veias hepáticas menores.

Fotografamos o lúmen da veia cava caudal em alguns órgãos para documentação do trabalho.

RESULTADOS

O exame a fresco de 100 fígados permitiu-nos verificar que o trato da veia cava caudal (Fig. 1) relacionado ao fígado dos bovinos da raça Nelore era de 19 cm (16%); 20 cm (14%); 21 cm (12%); 22 cm (9%); 23 cm (8%); 20,5 cm (7%); 17 cm (6%); 18 cm (6%); 19,5 cm (5%); 21,5 cm (3%); 15 cm (2%); 17,5 cm (2%); 18,5 cm (2%); 12 cm (1%); 14 cm (1%); 15,5 cm (1%); 16 cm (1%); 18,9 cm (1%); 20,8 cm (1%); 24 cm (1%); 27 cm (1%). A distância entre as veias hepáticas direita e média (Fig. 2) é de 4 cm (18%); 5 cm (17%); 6 cm (17%); 4 cm (10%); 5,5 cm (10%); 6,5 cm (6%); 7 cm (6%); 7,5 cm (4%); 3 cm (3%); 3,5 cm (2%); 8 cm (2%); 1,5 cm (1%); 2 cm (1%); 6,1 cm (1%); 7,3 cm (1%); 9 cm (1%) (Fig. 2). O diâmetro (Fig. 3) da veia cava caudal, em seu trajeto hepático, era de 10 cm (14%); 8 cm (12%); 7 cm (11%); 9 cm (9%); 6 cm (7%); 8,5 cm (7%); 9,5 cm (6%); 10,5 cm (6%); 12 cm (5%); 7,5 cm (4%); 11 cm (4%); 5,5 cm (3%); 11,5 cm (3%); 5 cm (1%); 6,5 cm (1%); 8,7 cm (1%); 9,2 cm (1%); 10,3 cm (1%); 10,6 cm (1%); 11,8 cm (1%); 12,3 cm (1%); 12,5 cm (1%) (Fig. 3).

Figura 1

Vista parcial do lúmen da veia cava caudal, em sua passagem pelo parênquima hepático no bovino da raça Nelore, onde se notam os óstios das veias hepáticas direita (1), esquerda (2) e média (3), além das veias hepáticas menores (4) e a distância (A) entre as veias hepáticas direita e média.

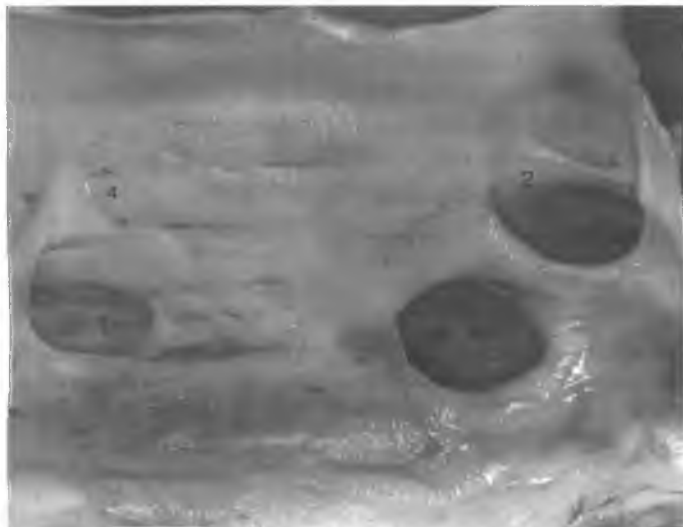


Figura 2

Detalhe do corte longitudinal do segmento da veia cava caudal em sua coincidência com o parênquima hepático, visualizando-se as veias hepáticas direita, média, esquerda e menores, onde se nota: A - Distância entre as veias hepáticas direita e média, em centímetros;

- 1 - Veia hepática Direita (VHD)
- 2 - Veia hepática Esquerda (VHE)
- 3 - Veia hepática Média (VHM)
- 4 - Veias hepáticas Menores

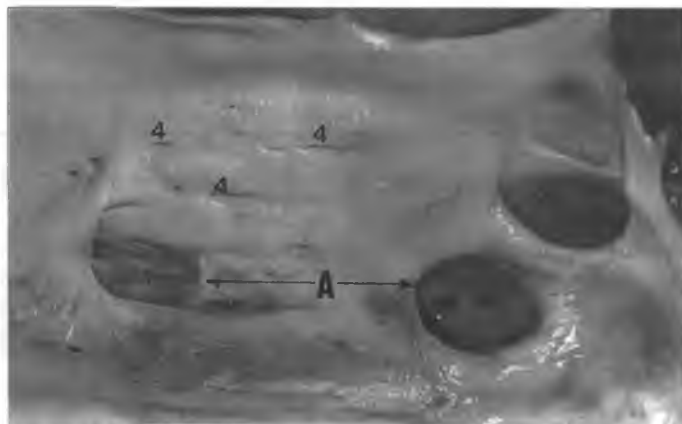
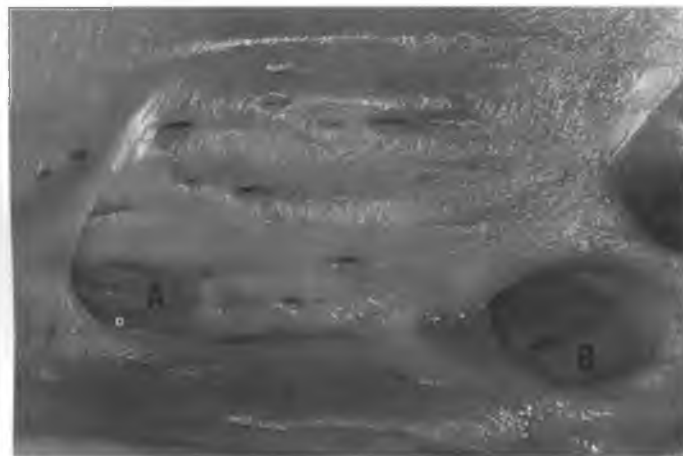


Figura 3

Detalhe das veias hepáticas direita, média e menores, do corte longitudinal da veia cava caudal em sua coincidência com o parênquima hepático, onde se notam:

- A - Veia hepática direita
- B - Veia hepática média



COMENTÁRIOS

Ao apresentarem dados genéricos, incompletos e por vezes discordantes entre si, os Tratados de Medicina Veterinária oferecem, relativamente às desembocaduras das veias hepáticas na veia cava caudal, reduzidas possibilidades de cotejo com os resultados obtidos nos bovinos Nelore. Isto se justifica porque, nas raras oportunidades em que se referem ao assunto (Nusslag¹³, 1967; Schwarze; Schröder¹⁵, 1970; Habel⁷, 1975; Bruni; Zimmer¹³,

1977; Frandson⁶, 1979; Nickel *et al.*¹², 1981; Dyce *et al.*⁴, 1990), seguramente tomam como modelo o bovino de origem européia. Apenas Habel in Getty⁷(1975) faz menção sobre as aberturas das veias hepáticas, cujos resultados somam-se parcialmente àquele que verificamos, ou seja, a presença de três óstios distintos para as veias hepáticas direita, média e esquerda no lúmen da veia cava caudal, além de variável número de aberturas correspondentes às veias hepáticas menores, isto é, de 12 a 35, com maior frequência de 17 (13%).

Quanto aos trabalhos específicos sobre o assunto em ruminantes, notamos que alguns autores (Julian; Deone⁸, 1949; Julian⁹, 1952; Nettelblad¹¹, 1954; Arnautovic; Kremar¹, 1964; Feitosa Filho⁵, 1972; Brikas; Tsiमितas⁷, 1980; Santos *et al.*¹⁴, 1990) preocupam-se apenas em definir no fígado os territórios correspondentes à drenagem de cada uma das veias hepáticas.

Apenas Nascimento; Godinho¹⁰ (1962) e Santos *et al.*¹⁴ (1990) oferecem dados, em ovinos, similares aos que registramos para os bovinos Nelore. Assim, os primeiros autores obtiveram em 32 ovinos o valor médio de 10,5 cm para o trecho da veia cava relacionada ao fígado, dado que nos bovinos Nelore variou de 12 a 27 cm, alcançando o valor médio de 19,9 cm. Santos *et al.*¹⁴ (1990) caracterizam, para os ovinos, dois óstios de calibres semelhantes, o da veia hepática esquerda e o da veia hepática média, sendo o da veia hepática direita inferior aos outros dois. Nos bovinos Nelore assinalamos três óstios na veia cava caudal, de diâmetros semelhantes, correspondentes aos citados vasos, estando o da veia hepática direita separado do óstio da veia hepática média por uma distância variável de 1,5 a 9,0 cm.

Nos trabalhos realizados em ovinos, os autores verificaram que as veias hepáticas menores variavam em número de 1 a 8, valores que nos bovinos Nelore são nitidamente superiores, isto

é, de 12 a 35, explicados provavelmente pelo maior comprimento da veia cava caudal relacionado ao fígado, vale dizer, de 12 a 27 cm, bem como pelo seu acentuado calibre, ou seja, de 5 a 12,5 cm, nestes animais, além do maior peso e volume do órgão. Nos bovinos Nelore, os valores de diâmetro da veia cava caudal em seu relacionamento para o fígado oscilavam entre 5 cm e 12,5 cm, dado não assinalado por outros autores.

CONCLUSÕES

Deste estudo concluímos que:

1. O trato da veia cava caudal relacionado ao fígado oscila

entre 12 cm (1%) a 27 cm (1%), com maior frequência de 19 cm (16%).

2. A distância entre os óstios das veias hepáticas média e direita alcança de 1,5 cm (1%) a 9,0 cm (1%), com maior frequência de 4,5 cm (18%).

3. O diâmetro da veia cava caudal ao nível hepático média e direita alcança de 1,5 cm (1%) a 12,5 cm (1%), com maior frequência de 10 cm (14%).

4. Os óstios das veias hepáticas menores oscilam de 12 cm (2%) a 35 cm (1%), com maior frequência de 17 cm (13%).

5. O óstio da veia hepática média situa-se muito próximo do da veia hepática esquerda, que o sobrepõe em parte.

SUMMARY

The hepatic portion of the caudal vena cava was studied in 100 livers of adult, male, Nelore bovines, from Araçatuba, SP. The hepatic portions varied from 12 to 27 cm in length (average 19.9 cm); the distance of this portion between the ostia of the right and intermediate hepatic veins ranged from 15 to 9 cm (average 5.3 cm); the diameter of the caudal vena cava at the level of the liver varied from 5 to 12.5 cm (average 8.8 cm); the ostia of smaller hepatic veins ranged from 12 to 35 (higher frequency: 17, in 13%).

UNITERMS: Hepatic veins, Bovine, Liver.

REFERÊNCIAS BIBLIOGRÁFICAS

- 1-ARNAUTOVIC, I.; KREMAR, I. A contribution to the knowledge of the intralutic blood vessels and gall-ducts in sheep. *Veterinaria Sarajievo*, v.13, n.1, p.15-28, 1964.
- 2-BRIKAS, P.; TSIAMITAS, C. Anatomic arrangement of the hepatic veins in the goat. *American Journal Veterinary Research*, v.41, n.5, p.796-7, 1980.
- 3-BRUNI, A.C.; ZIMMERL, U. *Anatomia degli animali domestici*. 2. ed., Milano, Vallardi, 1947, v.2, p.380.
- 4-DYCE, K.M.; SACK, W.O.; WENSING, C.J.G. *Tratado de anatomia veterinária*, Rio de Janeiro, Guanabara Koogan, 1990, p.652.
- 5-FEITOSA FILHO, E. Estudo anatômico das veias hepáticas em fígados de *Capra hircus*. In: CONGRESSO BRASILEIRO DE MEDICINA VETERINÁRIA, 13, Brasília, 1972. *Anais*, p.366.
- 6-FRANDSON, R.D. *Anatomia e fisiologia dos animais domésticos*. Rio de Janeiro, Guanabara Koogan, 1979, p.248-9.
- 7-HABEL, R.E. Sistema digestivo dos ruminantes. In: GETTY, R. *Anatomia dos animais domésticos*, 5. ed., Rio de Janeiro, Interamericana, 1975, v.1, p.807.
- 8-JULIAN, L.M.; DeOME, K.B. Studies on the subgroups anatomy of the bovine liver, I - The distribution of the blood vessels and bile ducts as revealed by the vinylite - corrosion technique. *American Journal Veterinary Research*, v.10, n.37, p.331-5, 1949.
- 9-JULIAN, L.M. Studies on the subgroups anatomy of the bovine liver, III - Comparative arrangement of the blood vessels of the liver's of the bovine and equine fetuses. *American Journal of Veterinary Research*, v. 13, n. 96, p. 201-3, 1952.
- 10-NASCIMENTO, J.F.; GODINHO, H.P. Nota anatômica sobre as relações da veia cava caudalis e o fígado de *Ovis aries*. *Arquivos da Escola de Veterinária Belo Horizonte*, v.13, p.249-54, 1960/61.
- 11-NETTELBLAD, S.C. Die lobierung und innere Topographie der Säugerleber: nebst Beiträgen zur Kenntnis der Leberentwicklung beim Goldhamster (*Cricetus auratus*) *Acta Anatomica*, v.21, n.20, p.92-8, 1954.
- 12-NICKEL, R.; SCHUMMER, A.; SEIFERL, E.; SACK, W.O. *The anatomy of the domestic animals*. The circulatory system. Berlin, Paul Parey, 1981, v.3, p.260.
- 13-NUSSHAG, W. *Anatomia y fisiologia de los animales domesticos*. Zaragoza, Acribia, 1967, p.295.
- 14-SANTOS, R.M.B.; SANTIS-PRADA, I.L.; LIBERATO, J.A.D. Mayor and minor hepatic veins and liver segmentation in ovine (*Ovis aries*). *Brazilian Journal Veterinary Research and Animal Science*, v.28, n.1, p.19-30, 1990.
- 15-SCHWARZE, E.; SCHRODER, L. *Compendio de anatomia veterinaria*. Zaragoza, Acribia, 1970, v.3, p.98.

Recebido para publicação: 03/11/94
Aprovado para publicação: 27/03/96