

Avaliação de diferentes proporções de fosfato de cálcio na regeneração do tecido ósseo de coelhos: estudo clínico-cirúrgico, radiológico e histológico

Evaluation of different proportions of calcium phosphate in the regeneration of bone tissue of rabbits: clinical-surgical, radiological and histological study

Adílio Santos de AZEVEDO¹; Marcelo Jorge Cavalcanti de SÁ¹; Pedro Isidro da COSTA NETO¹; Marcus Vinícius Lia FOOK²; Roseane de Araújo PORTELA¹; Sérgio Santos de AZEVEDO¹

¹Unidade Acadêmica de Medicina Veterinária do Centro de Saúde e Tecnologia Rural da Universidade Federal de Campina Grande, Patos-PB, Brasil

²Unidade Acadêmica de Engenharia de Materiais da Universidade Federal de Campina Grande, Campina Grande-PB, Brasil

Resumo

O objetivo deste estudo foi avaliar os fosfatos de cálcio, pirofosfato de cálcio (CPP) com tratamento térmico a 700 e 900°C, fosfato tricálcio associado à hidroxiapatita (TCP/HA) e hidroxiapatita (HA) como substitutos ósseos. Foram utilizados 20 coelhos (*Oryctolagus cuniculus*), de ambos os sexos, da raça Nova Zelândia, pesando em média 2,5±0,41 kg. Os animais foram distribuídos, ao acaso, em dois grupos de 10 animais de acordo com o período em que foram eutanasiados (30 ou 60 dias). Os implantes foram introduzidos na metáfise proximal e distal de cada fêmur, de modo que os CPP 700 e 900 foram introduzidos no membro esquerdo, enquanto o TCP/HA e HA no membro direito. Foram realizadas avaliações clínico-cirúrgicas e radiográficas imediatamente após a cirurgia e aos 30 e 60 dias do pós-operatório. Os animais apresentaram evolução clínica normal. Na avaliação radiográfica observou-se diferença estatística entre os grupos com maior grau de radiopacidade nos animais do grupo 60 dias que utilizaram os implantes TCP/HA e HA. Na avaliação histológica, por meio de microscopia de luz e análise morfométrica, os materiais TCP/HA e HA proporcionaram maior neoformação óssea ao redor dos implantes do que com os CPP700 e CPP900 aos 30 e 60 dias de avaliação.

Palavras-chave: Biomateriais. Cicatrização óssea. Cirurgia.

Abstract

The aim of this study was to evaluate the calcium phosphate, calcium pyrophosphate (CPP) with heat treatment at 700 and 900 ° C, tricalcium phosphate combined with hydroxyapatite (TCP/HA) and hydroxyapatite (HA) as bone substitutes. We used 20 rabbits (*Oryctolagus cuniculus*) of both sexes, New Zealand breed, with mean weight of 2.5 ± 0.41 kg. The animals were randomly divided into two groups of 10 animals in the period in which they were euthanized (30 or 60 days). The implants were placed on the proximal and distal metaphysis of each femur so that CPP 700 and 900 were introduced in the left, while TCP/HA and HA in the right. Clinical and radiographic-surgical evaluations were performed immediately after surgery, and 30 and 60 days post-surgery. The animals showed normal clinical evolution. In the radiographic evaluation there was statistical difference between groups with higher degree of radiopacity at group 60 days that used TCP/HA and HA implants. In the histological evaluation by light microscopy and morphometric analysis the materials TCP/HA and HA showed greater bone formation around the implants than CPP700 and CPP900 at 30 and 60-days evaluation.

Keywords: Biomaterials. Bone healing. Surgery.

Introdução

Atualmente, observa-se na rotina cirúrgica veterinária, o emprego cada vez maior de materiais sintéticos que podem ser utilizados como substitutos ósseos com a característica de estimular um processo de cicatrização mais rápido. A utilização destes biomateriais é justificada em vários tipos de lesões, tais como as ocasionadas por traumatismos, processos infecciosos

Correspondência para:

Adílio Santos de Azevedo
Universidade Federal de Campina Grande
Centro de Saúde e Tecnologia Rural
Unidade Acadêmica de Medicina Veterinária
Av. Universitária, Bairro Santa Cecília,
Caixa Postal 64, Patos, Paraíba, Brasil
CEP: 58700-970
e-mail: adilio_vet@yahoo.com.br

Recebido: 25/05/2010

Aprovado: 29/02/2012

e neoplasias ósseas, objetivando uma remodelação e reconstrução desses defeitos¹ ou ainda em artrodeses, proporcionando imobilizações de articulações com o mínimo de desconforto para os pacientes², onde o uso de enxertos autógenos e alógenos seja inviável, devido a problemas como disponibilidade limitada, dificuldade de armazenamento e tempo cirúrgico maior na obtenção dos enxertos orgânicos³.

Entre os materiais cerâmicos empregados com relevância na medicina para a confecção de implantes, pode-se citar os fosfatos de cálcio, que apresentam várias subdivisões de acordo com a relação de Ca/P⁴. Os que merecem posição de destaque são: pirofosfato de cálcio com fórmula molecular $\text{Ca}_2\text{P}_2\text{O}_7$ e razão Ca/P igual a 1.0, fosfato tricálcio com fórmula molecular $\text{Ca}_3(\text{PO}_4)_2$ e razão Ca/P de 1.5 e a hidroxiapatita com fórmula molecular $\text{Ca}_{10}(\text{PO}_4)_6(\text{OH})_2$ e razão Ca/P de 1.67, por serem os mais empregados, por exemplo, nas reparações cirúrgicas ósseas, devido apresentarem composição inorgânica semelhante ao osso, estimulando assim o processo de osteocondução⁵.

Com o intuito de averiguar o processo de osteocondução dos biomateriais disponíveis para as reconstruções do tecido ósseo, objetivou-se comparar o uso de diferentes fosfatos de cálcio na correção de defeitos ósseos na metáfise femoral de coelhos, por meio da observação clínica, radiográfica e dos aspectos histológicos em relação ao processo de reparação óssea, obtidos pelo método da reação direta.

Material e Método

Foram utilizados 20 coelhos, de ambos os sexos, da raça Nova Zelândia, pesando em média $2,5 \pm 0,4$ kg, provenientes de um criatório situado na cidade de Patos – PB. Os animais foram distribuídos, ao acaso, em dois grupos de 10 animais de acordo com o período em que foram eutanasiados (30 ou 60 dias após o procedimento cirúrgico). Os animais foram alocados em gaiolas individuais, vermifugados com albendazol

a 5% (Ibazole 5%® - Laboratório Ibase LTDA, Porto Alegre-RS, Brasil) na dose de 20mg/kg por via oral e passaram por um período de adaptação de sete dias antes do início do experimento, recebendo ração balanceada duas vezes ao dia e água potável *ad libitum* durante todo o experimento.

Foram utilizados quatro fosfatos de cálcio: pirofosfato de cálcio de razão 1.0 com tratamento térmico a 700°C (CPP700), pirofosfato de cálcio de razão 1.0 com tratamento térmico a 900°C (CPP900), fosfato tricálcio de razão 1.5 associado à hidroxiapatita de razão 1.67 (TCP/HA) e hidroxiapatita de razão 1,67 (HA). Os implantes apresentavam formato cilíndrico com 2 mm de diâmetro e 5 mm de altura, e 100 a 300 µm de porosidade. Todos os substitutos ósseos foram autoclavados antes do uso.

Os quatro implantes foram aplicados por animal, dois em cada fêmur, situados proximal e distalmente. Após a tricotomia, realizou-se a medicação pré-anestésica com acepromazina (Acepran®, Vetnil Indústria e Comércio de Produtos Veterinários, Louveira-SP, Brasil), na dose de 1mg/kg por via intravenosa (IV) e anestesia com tiletamina-zolazepam (Zoletil®, Virbac do Brasil Indústria e Comércio, São Paulo-SP, Brasil), na dose de 15mg/kg IV. Após antisepsia da área operatória com solução de clorexidina (Riohex 0,5%® - Indústria Farmacêutica Rioquímica, São José do Rio Preto-SP, Brasil) a 0,5%, fez-se uma incisão cutânea ao longo da margem cranial da diáfise femoral e divulsão do tecido subcutâneo e muscular para facilitar a exposição do fêmur. Foi feita ressecção longitudinal do periósteo e dois orifícios foram construídos, um proximal e outro distal com broca de 2,0 mm de diâmetro em cada membro pélvico para colocação dos implantes. Durante a penetração da broca, foi utilizada solução fisiológica para minimizar o aquecimento ósseo. Na região proximal do membro pélvico esquerdo utilizou-se o implante de CPP700, e na região distal utilizou-se CPP900. Na região proximal do membro pélvico direito utilizou-se TCP/HA e

na região distal utilizou-se HA. Após a introdução dos implantes foi realizado a síntese dos tecidos.

No pós-operatório os animais receberam enrofloxacina (Biofloxacina 2,5%® - Biovet laboratório Veterinário, Vargem Grande Paulista-SP, Brasil) na dose de 10mg/kg por via intramuscular, uma vez ao dia durante 5 dias e meloxicam (Maxicam 0,2%® - Ouro Fino Agronegócio, Cravinhos-SP, Brasil) na dose de 0,2 mg/kg por via intramuscular no primeiro dia (fármaco administrado 30 minutos antes do procedimento cirúrgico) e 0,1 mg/kg nos dois dias subsequentes. Também foi administrado em todos os animais tramadol (Tramadon®, Cristália produtos Químicos e Farmacêuticos Ltda, São Paulo-SP, Brasil) na dose de 1 mg/kg por via intramuscular, antes do procedimento operatório. A higienização da ferida cirúrgica foi realizada com solução fisiológica 0,9% e suspensão de sulfadiazina prata, sulfato de neomicina e alumínio spray (Kuraderm Prata® - AVIPEC Produtos, Curitiba-PR, Brasil) durante os 10 primeiros dias do pós-operatório, tendo sido retirados os pontos após esse período.

O processo de avaliação clínica das feridas cirúrgicas foi diário durante os 10 primeiros dias de pós-operatório, observando se havia presença de reação inflamatória e infecciosa, dor e deiscência da sutura.

Foram realizadas radiografias nas projeções cranio-caudal e mediolateral dos membros operados, antes e imediatamente após a cirurgia, com 30 e 60 dias de pós-operatório, visando acompanhar o processo de reparação óssea (Figura 1). Para a avaliação radiográfica foi proposto uma escala gradual de radiopacidade, a saber: 0 = ausência de reação periosteal; 1 = reação periosteal apenas nas bordas da lesão óssea; 2 = reação periosteal nas bordas da lesão com radiopacidade evoluindo concentricamente sem consolidação completa da lesão óssea; 3 = consolidação completa da lesão óssea. Essa avaliação foi realizada por três radiologistas; os valores atribuídos a cada lesão óssea por avaliador foram somados e submetidos à análise

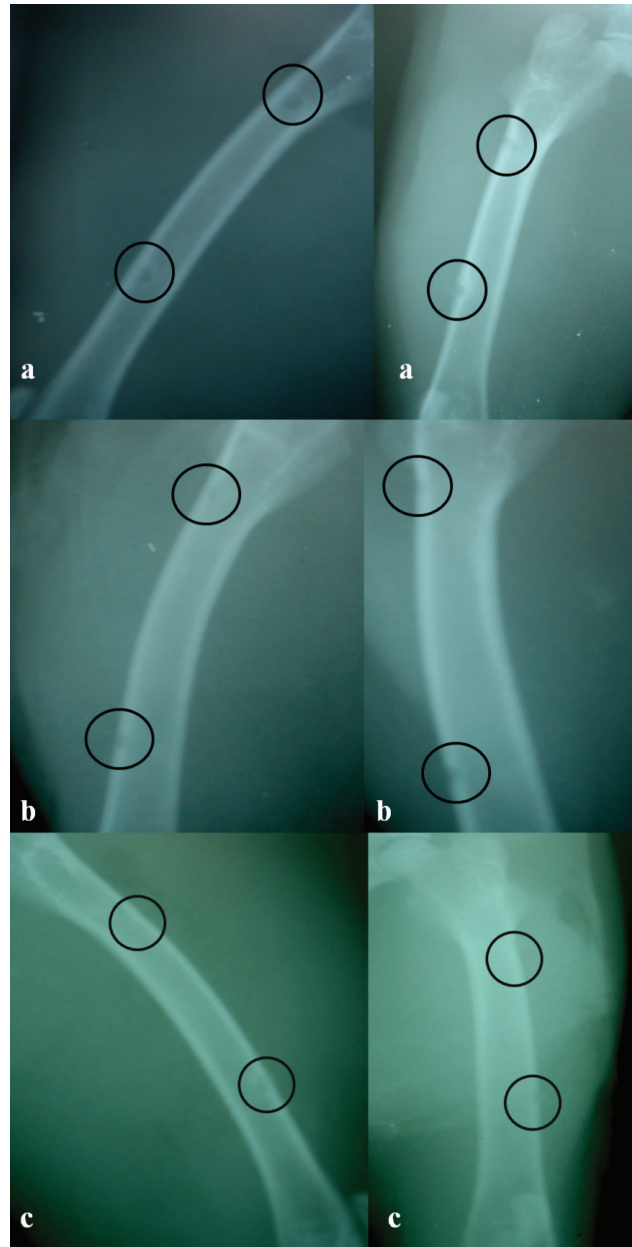


Figura 1 - Radiografias nas projeções ML e CC dos fêmures, indicado pelo círculo os locais das osteotomias. a - Imediatamente após a cirurgia; b - 30 dias após o procedimento (notar aumento de radiopacidade nas bordas da osteotomia); c - 60 dias de pós-operatório (locais osteotomizados totalmente cicatrizados)

estatística. Essa conduta foi tomada para evitar ou pelo menos minimizar a ocorrência de vies.

Os animais foram eutanasiados ao final do período de observação destinado a cada momento experimental, tendo sido colhidos os fêmures e, em seguida, retirados os fragmentos do tecido ósseo que continham

os implantes. Os fragmentos ósseos foram submetidos à fixação com formalina tamponada a 10% durante 10 dias. Logo após, o material foi lavado em água corrente e descalcificado em mistura de partes iguais de solução de ácido fórmico 5% + ácido clorídrico 5% durante cinco dias. Os fragmentos foram incluídos em parafina líquida e, posteriormente, cortados em fatias transversais de 5µm de espessura dos blocos e montados em lâminas de vidro. De cada bloco, foram obtidas quatro lâminas, sendo estas submetidas às técnicas de hematoxilina-eosina para visualização histológica, avaliando-se a interface osso-implante, os graus de reação endosteal e periosteal, proliferação e diferenciação celular no tecido cicatricial e presença de tecido conjuntivo. A neoformação óssea induzida pelos biomateriais foi quantificada através da análise morfométrica das lâminas.

A comparação da cicatrização óssea conduzida pelas diferentes proporções de cálcio e fósforo foi realizada por momento experimental e entre os momentos. Inicialmente, foi realizado o teste de normalidade de Anderson-Darling para a verificação da distribuição dos dados. Para variáveis com distribuição normal, os grupos foram comparados pela análise de variância (ANOVA) de um critério de classificação, com comparações múltiplas pelo teste de Tukey. Para variáveis com distribuição não normal, a comparação foi realizada pelo teste não-paramétrico de Kruskal-Wallis, com comparações múltiplas pelo teste de Nemenyi⁶. O nível de significância adotado foi de 5% e as análises foram feitas com o programa estatístico MINITAB versão 14.0.

Resultados e Discussão

Os animais apresentaram evolução clínica normal, não se observando quaisquer sinais de infecção, dor ou complicação, ocorrendo cicatrização por primeira intenção em todas feridas cirúrgicas, justificada pela rigorosa assepsia e técnica cirúrgica adequada durante

o procedimento, em conjunto com uma antibioticoterapia e manejo da dor adequado, concordando com os resultados relatados por Freitas et al.⁷. Nenhum animal apresentou sinais de rejeição aos enxertos, comprovando a característica de biocompatibilidade dos fosfatos de cálcio^{1,8}.

O aumento da radiopacidade óssea está relacionado com a neoformação tecidual do osso⁹. No presente estudo evidenciou-se diferença estatística significativa entre TCP/HA e HA aos 60 dias em relação ao CPP700 60 dias (Tabela 1), podendo esse fato ser atribuído à característica da hidroxiapatita e do trifosfato de cálcio, que são excelentes osteocondutores e favorecerem o processo de cicatrização óssea mais rápida¹⁰. Resultados semelhantes foram encontrados nos estudos de Vital et al.⁸ e Miranda et al.¹¹.

Tabela 1 - Média ou mediana e desvio padrão ou intervalo interquartil da radiopacidade da lesão óssea, induzida pelos biomateriais entre os momentos e grupos

Implantes/Grupos	Momentos	
	30 dias	60 dias
CPP700	6,0±1,3	5,9±1,3 ^a
CPP900	5,9±1,1	6,2±1,6
TCP/HA	6,0±1,0	6,8±0,9 ^b
HA	6,0±1,0	7,0±1,2 ^b

Letras minúsculas diferentes na mesma coluna denotam diferença estatística ($p < 0,05$)

Os exames histológicos realizados neste estudo possibilitaram analisar os estímulos induzidos pelos biomateriais durante o período de reparação óssea proposto neste experimento. Foram observadas aos 30 dias, nas interfaces osso-implante que receberam CPP700 e CPP900, pequena irregularidade do endósteo e periósteo e pequena atividade osteoblástica e osteoclástica com pouca deposição de tecido conjuntivo. Já com os implantes TCP/HA e HA aos 30 dias, foram observadas irregularidades do endósteo e periósteo, atividade osteoblástica e osteoclástica e deposição de tecido conjuntivo mais evidente que os demais biomateriais.

Já aos 60 dias, todas as reações observadas foram mais evidentes do que aos 30 dias, e os implantes TCP/HA e HA estimularam ainda mais essas reações, demonstrando maior capacidade de estímulo. Observou-se também que o tecido conjuntivo aos 60 dias diminuiu, havendo maior deposição de tecido ósseo primário nos biomateriais TCP/HA e HA, enquanto no CPP700 e CPP900 o tecido conjuntivo aumentou com pouca deposição de tecido ósseo.

Os biomateriais são utilizados nas cirurgias ósseas com o objetivo de reconstrução óssea, e seu desempenho depende de alguns fatores como composição e poder osteogênico¹². A formação óssea depende do contato dos materiais com o perióstio e endóstio, já que nestes tecidos há presença de células osteoprogênicas que são ativadas durante o processo de regeneração óssea^{11,13}. Sendo assim, a irregularidade do endóstio e do perióstio observada neste estudo indica a atividade destas estruturas no processo de reparo ósseo, sendo essa irregularidade maior nos animais do grupo 60 dias.

Dentre as várias células que compõem o tecido ósseo, os osteoclastos e os osteoblastos são as principais. Os osteoclastos são células multinucleadas que participam dos processos de reabsorção e remodelação do tecido ósseo, sendo também as responsáveis pela reabsorção dos biomateriais, e os osteoblastos são responsáveis pela síntese dos constituintes orgânicos da matriz óssea e também armazenam fosfato e cálcio, participando da mineralização da matriz¹⁴. Neste estudo, os materiais TCP/HA e HA proporcionaram maior estimulação destas células tanto aos 30 como aos 60 dias, tendo sido aos 60 dias esta estimulação mais evidente. Esses resultados ocorrem devido à ação osteocondutiva e da osteotransdutividade desses biomateriais, concordando com o observado por Dória Neto². Através desses processos os substitutos ósseos são degradados, reabsorvidos e substituídos por tecido ósseo neoformado, conforme observado por Borges et al.³.

De acordo com Vital et al.⁸, o tecido conjuntivo é substituído por tecido ósseo no decorrer do processo cicatricial, que segundo Fehlberg¹⁵ é um evento considerado normal nas cirurgias ósseas, o que justifica a diminuição gradativa de tecido conjuntivo encontrado na interface osso-implante TCP/HA e HA aos 60 dias, enquanto no CPP700 e CPP900 houve um aumento desse tecido, demonstrando uma capacidade osteocondutiva menor que os demais implantes.

Como pode ser observada na tabela 2, a formação óssea primária foi maior nos biomateriais TCP/HA e HA aos 30 e 60 dias ($P < 0,05$), sendo ainda mais expressivo aos 60 dias (Figura 2). Esse fato comprova capacidade osteocondutiva e uma osteotransdutividade diferentes entre os fosfatos de cálcio, de modo que a regeneração óssea possa acontecer de forma mais rápida, dependendo do implante utilizado¹⁶. Esse processo também foi evidenciado nos estudos de Vital et al.⁸ e Franco et al.¹⁰.

Tabela 2 - Média ou mediana e desvio padrão ou intervalo interquartil da área em μm^2 obtidos pela histomorfometria do tecido ósseo neoformado induzido pelos biomateriais entre os momentos e grupos

Implantes/Grupos	Momentos	
	30 dias	60 dias
CPP700	37.458±27.398 ^{AA}	74.135±32.497 ^{AB}
CPP900	49.847±115.705	82.742±47.714 ^A
TCP/HA	105.202±59.411 ^B	115.566±35.902 ^B
HA	88.975±105.591 ^B	140.021±42.690 ^C

Letras minúsculas diferentes na mesma coluna e letras maiúsculas diferentes na mesma linha denotam diferença estatística ($p < 0,05$)

Conclusões

Os resultados obtidos neste experimento permitem concluir que os quatro biomateriais utilizados mostraram-se biocompatíveis, pois nenhum animal apresentou rejeição aos enxertos. Houve diferença radiológica e histomorfométrica significativa em relação aos graus de radiopacidade e formação de tecido ósseo primário, respectivamente, demons-

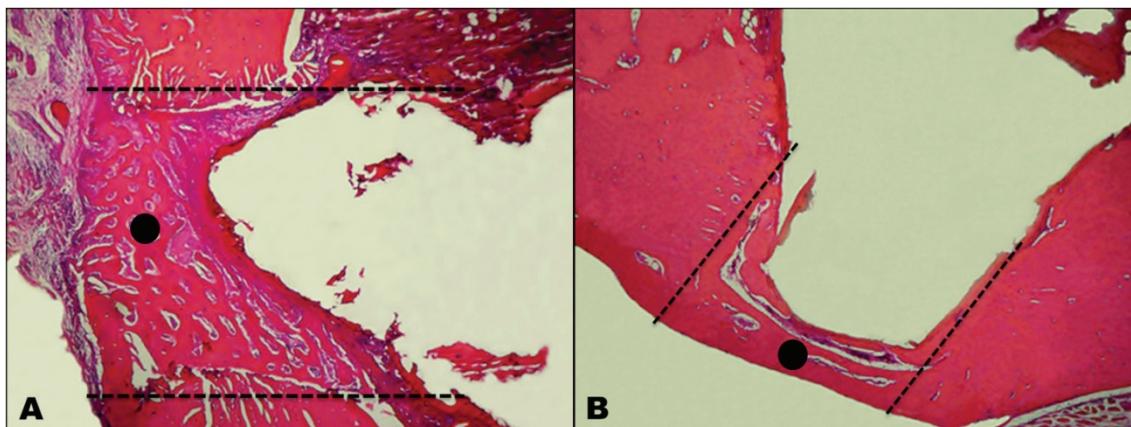


Figura 2 - As linhas pontilhadas demarcam o local onde foram feitas a osteotomia e colocação dos implantes de fosfato de cálcio (interface osso-implante). A (●) representa o tecido ósseo neoformado. A figura A demonstra a interface osso-implante que recebeu o TCP/HA do momento 30 dias. A figura B recebeu o CPP900 do momento 60 dias. Notar quantidade significativamente maior de tecido ósseo neoformado (●) em A relação a B. Obj. 4x (HE)

trando que os biomateriais TCP/HA e HA proporcionaram cicatrização maior que os outros implantes. O método de obtenção dos fosfatos de cálcio

utilizado foi de baixo custo e demonstrou ser um método efetivo de obtenção de biomateriais para regeneração óssea.

Referências

- MORAES, P. C.; PADILHA FILHO, J. G.; CANOLA, J. C.; SANTOS, L. A.; MARCORIS, D. G.; ALESSI, A. C.; CASTRO, M. B.; DÓRIA NETO, F. A. Biocompatibilidade do cimento de fosfato de cálcio implantado no rádio de coelhos. *Acta Cirúrgica Brasileira*, v. 19, n. 4, p. 351-359, 2004.
- DÓRIA NETO, F. A. *Avaliação do cimento de alfa-fosfato tricálcico em artrodeses tarsocrurais experimentais em cães*. 2007. 67 f. Tese (Doutorado em Cirurgia Veterinária) - Faculdade de Ciências Agrárias e Veterinárias, Universidade Estadual Paulista, Jaboticabal, 2007.
- BORGES, A. P. B.; REZENDE, C. M. F.; RIBEIRO, M. F. B.; MELO, E. G.; NÓBREGA NETO, P. I. Hidroxiapatita sintética como substituto ósseo em defeito experimental provocado no terço proximal da tíbia em cão: aspectos à microscopia eletrônica de transmissão. *Arquivo Brasileiro de Medicina Veterinária e Zootecnia*, v. 52, n. 6, p. 616-620, 2000.
- RHEE, S. H. Synthesis of hydroxyapatite via mechanochemical treatment. *Biomaterials*, v. 23, n. 6, p. 1143-1150, 2002.
- LEGEROS, R. Z. Properties of osteoconductive biomaterials: calcium phosphates. *Clinical Orthopaedics and Related Research*, v. 395, p. 81-98, 2002.
- ZAR, J. H. *Biostatistical analysis*. Upper Saddle River: Prentice Hall, 1999. 663 p.
- FREITAS, S. H.; DÓRIA, R. G. S.; MENDONÇA, F. S.; NETO, J. E.; CAMARGO, L. M. Aspecto radiológico de heteroenxerto ósseo cortical fragmentado na reparação de falhas ósseas em coelhos. *Revista Brasileira de Ciências Veterinárias*, v. 15, n. 3, p. 107-110, 2008.
- VITAL, C. C.; BORGES, A. P. B.; FONSECA, C. C.; TSIOMIS, A. C.; CARVALHO, T. B.; FONTES, E. B.; SENA, M. P.; FÓFANO, G. Biocompatibilidade e comportamento de compósitos de hidroxiapatita em falha óssea na ulna de coelhos. *Arquivo Brasileiro de Medicina Veterinária e Zootecnia*, v. 58, n. 2, p. 175-183, 2006.
- KEALY, J. K.; MCALLISTER, H. *Radiografia e ultra-sonografia do cão e do gato*. 3. ed. Barueri: Manole, 2005. 346 p.
- FRANCO, K. L.; BORGES, A. P. B.; VILÓRIA, M. I. V.; FERNANDES, E. S.; FEHLBERG, A. F. Hidroxiapatita sintética pura, hidroxiapatita associada ao colágeno e hidroxiapatita sintética associada ao lipossoma como substitutos ósseos em defeitos provocados na tíbia de cães: aspectos da osteointegração à microscopia de luz transmitida. *Arquivo Brasileiro de Medicina Veterinária e Zootecnia*, v. 53, n. 4, p. 431-436, 2001.
- MIRANDA, E. S.; CARDOSO, F. T. S.; FILHO, J. F. M.; BARRETO, M. D. R.; TEIXEIRA, R. M. M.; WARDERLEY, A. L.; FERNANDES, K. E. Estudo experimental comparativo no uso de enxerto ósseo orgânico e inorgânico no reparo de fraturas cirúrgicas em rádio de coelhos. *Acta Ortopédica Brasileira*, v. 13, n. 5, p. 245-248, 2005.
- TADJOEDIN, E. S.; LANGE, G. L.; BRONKER, A. L. J.; LAYARUU, D. M.; BURGER, E. H. Scanning electron microscopy (SEM) and microanalysis (EDS) applied to the study of biomaterial for dental use. *Minerva Stomatologica*, v. 44, n. 1-2, p. 55-68, 2003.
- CORSETTI, A. *Avaliação do reparo ósseo em fêmures de rato após implante de blocos de fosfato de cálcio e enxerto ósseo autógeno*. 2005. 122 f. Dissertação (Mestrado em Clínica Odontológica) - Faculdade de Odontologia, Universidade Federal do Rio Grande do Sul, Porto Alegre, 2005.
- MARX, R. E.; GARG, A. K. Bone structure, metabolism, and physiology: its impact on dental implantology. *Implant Dentistry*, v. 7, p. 267-276, 1998.

15. FEHLBERG, A. F. **Hidroxiapatita sintética na regeneração de falha óssea provocada em fratura completa de terço intermédio de tibia imobilizada pela fixação percutânea em cães.** 2001. 42 f. Dissertação (Mestrado em Ciência Animal) - Universidade Federal de Viçosa, Viçosa, 2001.
16. DRIESSENS, F. C.; PLANELL, J. A.; BOLTONG, M. G.; KHAIROUN, I.; GINEBRA, M. P. Osteoconductive Bone Cements. **Proceedings of the Institution of Mechanical Engineers**, v. 212, n. 6, p. 427-435, 1998.