

Brazilian Journal of Veterinary Research and Animal Science (2003) 40:63-68  
ISSN printed: 1413-9596  
ISSN on-line: 1678-4456

## Vascularização arterial do trato gastrointestinal da *Trachemys scripta elegans*, Wied, 1838

### Arterial vascularization of the gastrointestinal tract of the *Trachemys scripta elegans*, Wied, 1838

Rosângela Felipe RODRIGUES<sup>1</sup>;  
Maria Angelica MIGLINO<sup>1</sup>;  
Alan Peres Ferraz de MELO<sup>2</sup>

1. Departamento de Cirurgia da Faculdade de Medicina Veterinária e Zootecnia da USP  
2. Laboratório de Anatomia dos Animais Domésticos do Centro Universitário de Rio Preto da UNIRP, São José do Rio Preto - SP

#### Resumo

Estudamos a irrigação do esôfago, ventrículo gástrico, pâncreas e intestinos de 30 tartarugas da espécie *Trachemys scripta elegans* injetados com substância látex, onde evidenciamos duas aorta, sendo aorta direita e esquerda, que em 100,00% dos casos apresenta um trato anastomótico entre elas, ao nível da emergência da artéria celíaca. A artéria mesentérica cranial é responsável pela irrigação do jejuno, íleo, ceco, colo ascendente, colo transversal em 100,00% dos casos. Já a artéria mesentérica caudal origina-se da artéria íliaca interna no antímero direito, em 26 preparações (86,60%), e no antímero esquerdo em 03 casos (13,30%). Em 01 preparação (3,30%) a artéria mesentérica caudal, no antímero direito, origina-se a partir das artérias ílicas direita e esquerda.

#### Palavras-chave

Tartaruga.  
Sistema digestivo.  
Anatomia.  
Artérias.  
Vascularização em animal.

CORRESPONDÊNCIA PARA:  
MARIA ANGÉLICA MIGLINO  
Departamento de Cirurgia  
Faculdade de Medicina Veterinária e Zootecnia da USP  
Avenida Prof. Orlando Marques de Paiva, 87  
Cidade Universitária Armando Salles de Oliveira  
05508-270 - São Paulo - SP  
e-mail: rosangelaefelipe@uol.com.br

Recebido para publicação: 06/05/2002  
Aprovado para publicação: 27/09/2002

#### Introdução

Com o aumento da população mundial há necessidade de obter novas fontes de alimento. Animais que até então eram caçados livremente pela natureza, hoje tornaram-se ameaçados de extinção.

Tentando solucionar esses problemas crônicos, surgiram propriedades rurais em que os animais silvestres são criados em cativeiro para suprir às necessidades de alimentação da população. Um desses animais são as tartarugas que vêm sendo criadas como fonte de proteína.

Com a criação desses animais em cativeiro, há uma necessidade de conhecer sua anatomia, sua fisiologia, seu

comportamento e as suas necessidades alimentares.

O presente trabalho tem como objetivo o estudo da vascularização arterial do aparelho digestório em tartaruga, dando subsídios aos profissionais que trabalham com estes animais.

#### Material e Método

Utilizamos 30 tartarugas da espécie *Trachemys scripta elegans*, sendo 19 fêmeas e 11 machos, doadas pelo Departamento de Psicologia Experimental do Instituto de Psicologia da Universidade de São Paulo.

Os animais foram sacrificados e armazenados em freezers, sendo no laboratório, descongelados e retirados o plastrão com o auxílio de uma serra

circular. Após, incisamos e canulamos a cavidade ventricular do coração e injetamos substância látex (Substância Látex extraída da *Hervia brasiliensis*) corada com pigmento específico (Corante Glasurite, Suvinil Indústria Brasileira). Finalizado todo o procedimento de injeção de substância marcadora de vasos, mergulhamos as peças em solução aquosa de formaldeído a 30,00% até a completa fixação dos tecidos.

Para evidenciar os vasos realizamos dissecação minuciosa das artérias responsáveis pela vascularização do trato digestório.

Por não haver uma Nomenclatura Zoológica, e considerando que estes animais pertencem a outra classe de vertebrados, preferimos adotar a *International Committee on Veterinary Gross Anatomical Nomenclature*<sup>1</sup> para designar as estruturas citadas nesse trabalho.

## Resultados

Uma das particularidades comum e que se destaca do ponto de vista comparativo, entre répteis e mamíferos, quando considerado o sistema circulatório, é a presença de duas aortas (uma direta e outra esquerda), fato confirmado em todos os casos analisados (Figura 1). A aorta esquerda emite um ramo esofágico em 6,70% dos casos e em 3,30% dos casos origina um ramo que dirige-se para a região cárdica do estômago. Observamos em todos os casos um trato anastomótico entre as aortas direita e esquerda, ao nível da emergência da artéria celiaca (Figura 2).

As artérias gástrica esquerda e celiaca originam-se da aorta esquerda em 100,00% dos casos, em apenas 1 caso (3,30%) as origens ocorrem ao mesmo nível. Ocorreu em 1 caso (3,30%) a origem tripla das artérias celiaca, gástrica esquerda e mesentérica cranial. A disposição que ocorreu com mais freqüência em 93,40% do material, a artéria gástrica esquerda é o primeiro

ramo a originar-se da aorta esquerda, seguida da artéria celiaca e da mesentérica cranial.

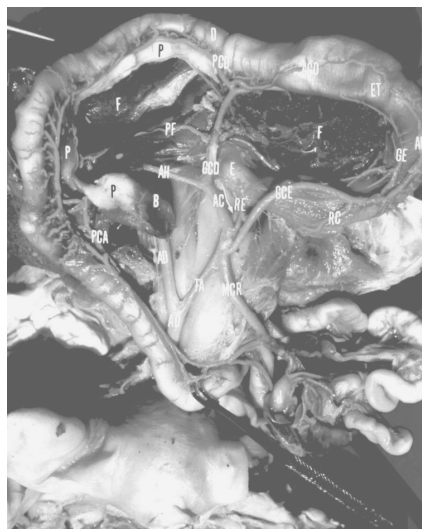
A artéria gástrica comum esquerda origina-se em tronco comum com o ramo esofágico em 1 caso (3,30%), com o ramo que dirige à região cárdica, em 2 casos (6,60%).

A artéria gástrica comum esquerda dá origem ao ramo esofágico em 7 dos casos (23,30%), e um ramo que se dirige para a região cárdica em 3 casos (10%). No estômago a artéria gástrica comum esquerda dá origem a um ramo que se dirige à região cárdica deste órgão em 23 casos (76,60%). A artéria gástrica comum esquerda divide-se em uma artéria gástrica esquerda e uma artéria gastroepiploica esquerda em 100,00% dos casos. A artéria gástrica esquerda irriga a curvatura ventricular menor emitindo alguns ramos para o fígado e anastomosando-se com a artéria gástrica direita em 100,00% dos casos.

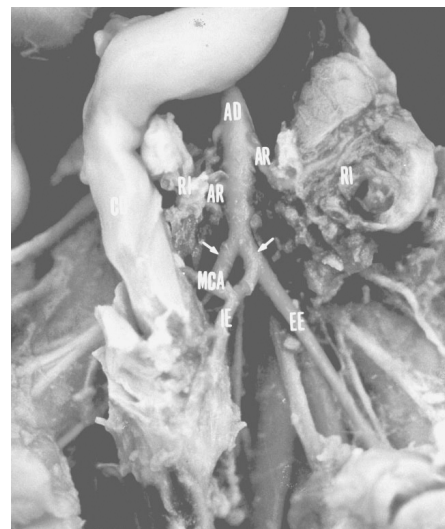A artéria gastroepiploica esquerda irriga a curvatura maior esquerda e anastomosa-se com a artéria gastroepiploica direita em 100,00% dos casos.

Outro vaso de extrema importância é a artéria celiaca, que origina um ramo esofágico em 06 casos (20%), das artéria gástrica comum direita e a artéria hepática comum em 100,00% das peças analisadas. Encontramos, também, um ramo hepático e um ramo pancreático, em 1 caso (3,30%) e outro que se direciona exclusivamente ao fígado em 1 observação (3,30%). A artéria gástrica comum direita dá origem em 04 casos (13,30%), a uma artéria que se dirige ao pâncreas e ao fígado, dividindo-se em 16 casos (53,30%) em artérias gástrica direita, gastroepiploica direta e pancreaticoduodenal cranial.

As artérias gástrica direita e gastroepiploica direita anastomosam-se com suas correspondentes do lado oposto em 100,00% dos casos. Já a artéria pancreaticoduodenal cranial



**Figura 1**  
Fotografia da cavidade pleuroabdominal de uma tartaruga (*Trachemys scripta elegans*), em decúbito dorsal, onde visualizamos o fígado (F), pâncreas (P), baço (B), ventrículo gástrico (ET), duodeno (D), jejuno (J), esôfago (E), aorta direita (AD), aorta esquerda (æ), artéria gástrica comum esquerda (GCE), ramo cardíaco (RC), artéria gástrica esquerda (GE), artéria gastroepiploica esquerda (AGE), ramo esofágico (RE), artéria celiaca (AC), artéria hepática (AH), artéria gástrica comum direita (GCD), artéria para o pâncreas e fígado (PF), artéria gastroepiploica direita (AGD), artéria pancreaticoduodenal cranial (PCD), tracto anastomótico (TA) e a artéria mesentérica cranial (MCR).



**Figura 2**  
Fotografia da cavidade pleuroabdominal de uma tartaruga, em decúbito dorsal, onde podemos identificar o colo descendente (CD), rim (RI), testículo (TE), aorta direita (AD), artérias testiculares (AT), artérias renais (AR), artéria ilíaca externa direita (æ), artéria ilíaca interna esquerda (IE), artéria mesentérica caudal (MCA), artéria sacral mediana (SM).

irriga o duodeno e pâncreas em 100,00% dos casos. Este vaso anastomosa-se sempre com a artéria pancreaticoduodenal caudal.

A artéria hepática comum origina a artéria pancreaticoduodenal caudal se continua como artéria hepática própria, em 100,00% dos casos.

A artéria mesentérica cranial é responsável pela irrigação do jejuno, íleo, ceco, colo ascendente, colo transverso em 100,00% dos casos. Notamos em 1 caso (3,30%) um fino ramo que se dirige ao fígado e duodeno.

A artéria mesentérica caudal origina-se da artéria ilíaca interna do antímero direito, em 26 casos (86,60%), e do antímero esquerdo em 03 casos (13,30%). Já em 1 caso (3,30%) a artéria mesentérica caudal, do antímero direito, origina-se a partir das artérias ilíacas direita e esquerda.

Encontramos em 100,00% dos casos uma anastomose entre as artérias mesentérica cranial e caudal.

## Discussão

As tartarugas apresentam sempre duas aortas<sup>2,3,4,5,6,7,8,9,10</sup>. Outros autores não comentam sobre as aortas em suas observações<sup>11,12,13</sup>. Em ilustrações podemos notar a presença de duas aortas, e são denominadas de arcos sistêmicos direito e esquerdo<sup>14</sup>.

Em nossos achados a aorta direita e a aorta esquerda mostram um tracto anastomótico, o qual está de acordo com os relatos do autor<sup>10</sup>. Comentam somente que os dois vasos se anastomosam em um único vaso<sup>3,4,5,6</sup>. A junção das duas aortas pode ser encontrada um ramo muito delgado<sup>2</sup>. Os dois arcos aórticos se unem e formam a aorta dorsal<sup>9</sup>. Esta artéria pode ser encontrado no ponto em que a artéria mesentérica cranial origina-se da aorta esquerda<sup>2,14</sup>. Nos

nossos achados encontramos um tracto anastomótico originando-se com a artéria mesentérica cranial. Este fato apresenta confirmação na literatura<sup>2,3,4,14</sup>.

No ponto em que as aortas se unem, emergem a artéria gastroepiploica e a artéria celíaca<sup>10</sup>. Não evidenciamos, no nosso material, aspectos semelhantes ao encontrado pelo autor acima citado. Observamos, nas tartarugas por nós estudadas que a artéria celíaca origina-se cranialmente ao tracto anastomótico. Em preferência a artéria gastroepiploica, nomeamos de artéria gástrica comum esquerda, já que ela emite ramos não só para o ventrículo gástrico e mesentério, mas também para às regiões esofágicas e cardíaca. Estes vasos podem cruzar para o lado oposto do corpo<sup>8</sup>. Este fato não foi observado no material por nós estudado.

Nas tartarugas por nós estudadas, a artéria celíaca origina-se como primeiro vaso oriundo da aorta esquerda. Este fato apresenta confirmações<sup>7,8</sup>. Pode ainda originar-se em tronco comum com a artéria gástrica esquerda<sup>5</sup>. De fato em uma de nossas preparações encontramos a artéria celíaca originando-se em tronco comum com a artéria gástrica esquerda.

Encontramos, ainda, a artéria celíaca emitindo ramos para o esôfago em 30,00% dos casos, fato esse inédito na literatura consultada.

A artéria celíaca divide-se em artéria pancreaticoduodenal anterior e posterior<sup>2,4</sup>. No nosso material, a artéria celíaca origina a artéria gástrica comum direita e artéria hepática, em todos os casos. Atribui-se a artéria celíaca a responsabilidade de irrigar somente a região pilórica<sup>6</sup>. Em nossos achados a artéria celíaca divide-se em artéria gástrica comum direita, e esta por sua vez trifurca-se em artéria pancreaticoduodenal cranial, artéria gástrica direita e artéria gastroepiploica

direita, fato este não observado por nenhum dos autores consultados. Outro ramo que derivado da artéria celíaca no nosso material é a artéria hepática.

A artéria celíaca irriga pâncreas, ventrículo gástrico e fígado<sup>3,4,6,14</sup>. Este fato também é observado em nosso material. Encontramos ainda um fino ramo que se dirige para o pâncreas e fígado.

Quanto à artéria gástrica, afirma-se que é o ramo oriundo da aorta esquerda<sup>3,4,6,14</sup>. Em nossos achados, a artéria gástrica comum esquerda encontra-se dividindo em duas artérias, sendo artéria gástrica esquerda e artéria gastroepiploica esquerda. Este vaso pode ser denominado de artéria gástrica<sup>2,3,4,6</sup> ou de artéria gastroepiploica<sup>10</sup>. Preferimos nomeá-la artéria gástrica comum, por observarmos que ela emite ramos que se dirigem para o esôfago, assim como também dá origem à artéria gástrica esquerda que irriga a curvatura ventricular menor e fígado, e à artéria gastroepiploica, que se localiza na curvatura ventricular maior, emitindo ramos para ele e para o omento maior.

Quanto às artérias pancreaticoduodenais cranial e caudal, possuem origem a partir da artéria celíaca<sup>2</sup>. Em nossos achados a artéria pancreaticoduodenal cranial origina-se da artéria gástrica direita, e não da artéria celíaca como afirma o referido autor. Já a artéria pancreaticoduodenal caudal possui origem a partir da artéria hepática, fato observado em todos os nossos achados.

No material por nós estudado a artéria mesentérica cranial possui um papel de elevada importância porque é devido a este vaso que grande parte das vísceras do trato digestório são irrigadas. Como confirmação do que afirmamos, o autor alude que este vaso é o maior dos vasos que se origina da aorta esquerda<sup>3</sup>.

A artéria mesentérica cranial pode enviar vasos aos rins<sup>6</sup>. Esta afirmação não foi observada no material por nós estudados

Quanto à artéria mesentérica caudal, verificamos que ela origina-se a partir da artéria ilíaca interna. Pode a artéria mesentérica caudal ser um ramo da artéria mesentérica cranial e algumas vezes anastomosar-se com uma das artérias ilíacas comum<sup>2</sup>. Não podemos deixar de concordar em parte com o autor, porque observamos anastomose entre a artéria mesentérica cranial e a artéria mesentérica caudal em todos os casos. Não sabemos, portanto, se o maior fluxo sanguíneo se dá por meio da artéria mesentérica cranial para o intestino delgado e cloaca, originando assim um vaso que se chamou de artéria mesentérica caudal, ou se o fluxo se dá da artéria ilíaca interna para a referida região e sendo a artéria mesentérica caudal apenas uma anastomose convergente com a artéria ilíaca interna.

Este fato requer pesquisas fisiológicas de fluxograma sanguíneo para que possamos estabelecer o trajeto sanguíneo nas tartarugas

## Conclusões

Julgamos poder concluir que:

1- da artéria celiaca originaram-se o ramo esofágico em 20,00% dos casos, além de outras duas artérias que são: a

## Summary

We studied the irrigation of the esophagus, ventricle, pancreas and intestines of 30 turtles of the species *Trachemys scripta elegans* injected with substance latex, where we evidenced two aorta, being right and left aorta, that in 100.00% of the cases it presents a anastomotica tract among them, at the level of the emergency of the celiac artery. The cranial mesenteric artery is responsible for the irrigation of the jejunum, ileum, cecum, ascending colon and transverse colon in (100.00%) of the cases. The caudal mesenteric artery originates from the iliac artery in the right antimere, in 26 preparations (86.60%), and in the left antimere in 03 cases (13,30%). In 01 preparation (3,30%) the caudal mesenteric artery, in the right antimere, arises starting from the right and left iliac arteries.

artéria gástrica comum direita e artéria hepática, ambas evidenciadas em 100,00% dos casos;

2- a artéria gástrica comum direita origina em 13,30% a uma artéria que se dirige ao pâncreas e fígado, dividindo-se em 53,30%, em artéria gástrica direita, artérias gastroepiploica direita e artéria pancreaticoduodenal cranial;

3- a irrigação do duodeno e do pâncreas é realizada pela artéria pancreaticoduodenal cranial, que anastomosa-se em todos os casos com a artéria pancreaticoduodenal caudal;

4- a artéria gástrica comum esquerda pode originar-se em tronco comum com o ramo esofágico em 3,30%; ou pode dar origem ao ramo que se dirige à região cardíaca do estômago 76,60%;

5- a artéria mesentérica cranial indica ser uma continuação da aorta esquerda em 100,00% dos casos, e é responsável pela irrigação do jejuno; íleo, ceco, cólon ascendente, cólon transverso e cólon descendente em todas as preparações;

6- Observamos, em todas as preparações, anastomoses entre as artérias mesentéricas cranial e caudal.

## Agradecimentos

Os autores agradecem o auxílio financeiro da FAPESP, processo: 1996/0866-0 e ao Laboratório de Psicofisiologia Sensorial do Departamento de Psicologia Experimental do Instituto de Psicologia da Universidade de São Paulo

## Key-Words

Turtle.  
Digestive system.  
Anatomy.  
Artery.  
Vascularization.

## Referências

1. INTERNATIONAL COMMITTEE ON VETERINARY GROSS ANATOMICAL NOMENCLATURE. International Committee on Veterinary Histological Nomenclature; International Committee on Veterinary Embriological Nomenclature. **Nomina anatomica veterinaria**. 4. ed. **Nomina Histologica**. 2. ed. **Nomina Embriologica Veterinaria**. 1. ed. Ithaca: Word Association on Veterinary Anatomists, 1994.
2. ASHLEY, L. M. **Laboratory anatomy of the turtle**. Iowa: Wm.C.Browm, 1962. p. 45-67.
3. BRELAND, O. P. **Manual of comparative anatomy**. 2. ed. New York: McGraw-Hill Book, 1953. p. 122.
4. HYMAN, L. H. **Comparative vertebrate**. 2. ed. Chicago: The Universty of Chicago, 1942. p. 346.
5. KENT, G. C. **Comparative anatomy of the vertebrate**. New York: McGraw-Hill Book, 1954. p. 54-67.
6. MESSER, H. M. **An introduction to vertebrate anatomy**. New York: The Macmillan, 1968. p. 78-98.
7. MONTAGNA, W. **Comparativa anatomy**. New York: John Wiley, 1959. p. 214.
8. NEAL, H. V.; RAND, H. W. **Comparative anatomy**. New York: The Blakiston, 1954. p. 23-45.
9. PRITCHARD, P. C. H. **Encyclopedia of turtles**. Canadá: T.F.H. Publications, 1979. p. 54-59.
10. THOMSON, J. S. The anatomy of the tortoise. **Sci. Proc., Royal Dublin Soc.**, v. 20, n. 7, p. 401-405, 1939.
11. MOREIRA, G. R. S.; LOUREIRO, J. A. S. Contribución al estudio de la morfología del tracto digestivo de individuos jóvenes de *Podocnemis expansa* (Testudinata; Pelomedusidae). **Acta Zool. Lilloana**, v. 41, n. 10, p. 345-348, 1992.
12. ROMER, A. S.; PARSONS, T. S. **Anatomia comparada dos vertebrados**. 5. ed. São Paulo: Atheneu, 1985. p. 394-395.
13. TORREY, T. W.; FEDUCCIA, A. **Mophogenesis of the vertebrates**. 4. ed. New York: John Wiley, 1979. p. 439.
14. HILDEBRAND, M. **Análise da estrutura dos vertebrados**. São Paulo: Atheneu, 1995. p. 87-98.