

Brazilian Journal of Veterinary Research and Animal Science (2003) 40:55-62
ISSN printed: 1413-9596
ISSN on-line: 1678-4456

Estudo morfológico e morfométrico do ovário de cutias (*Dasyprocta aguti*, Linnaeus, 1766)

Morfological and morfometric study of the ovary in agoutis (*Dasyprocta aguti*, Linnaeus, 1766)

Mônica Marcos de ALMEIDA¹;
Maria Acelina Martins de CARVALHO¹;
Miguel Ferreira CAVALCANTE FILHO¹;
Maria Angélica MIGLINO²;
Danilo José Ayres de MENEZES³

1 - Departamento de Morfofisiologia Veterinária do Centro de Ciências Agrárias da Universidade Federal do Piauí, Teresina - PI
2 - Departamento de Cirurgia da Faculdade de Medicina Veterinária e Zootecnia da Universidade de São Paulo - SP
3 - Departamento de Medicina Veterinária da Universidade Federal de Campina Grande, Campina Grande - PB

Resumo

Foram estudados 24 ovários pertencentes a 13 cutias adultas (em dois exemplares pesquisou-se apenas o ovário esquerdo), sendo 7 gestantes e 6 não gestantes, provenientes do Núcleo de Estudos e Preservação de Animais Silvestres da Universidade Federal do Piauí. Os órgãos foram observados *in loco* para descrição de sua topografia, mensurados, submetidos a cortes histológicos e observados em Microscópio Óptico. Os ovários apresentam-se de forma elipsóide, achatados dorsoventralmente, situando-se na região sub-lombar, caudalmente aos rins, com pequenas áreas transparentes em sua superfície externa. A margem mesovárica e a face lateral estão cobertas pelo mesossalpinge (bolsa ovárica). O ovário direito, apresenta em média: peso - 0,082g; comprimento - 0,83cm; largura - 0,49cm e espessura - 0,24cm; o ovário esquerdo: peso - 0,058g; comprimento - 0,74cm; largura - 0,45cm e espessura - 0,23cm. Histologicamente, constam de epitélio de revestimento cúbico simples, córtex periférico e medula central, constituída basicamente por tecido conjuntivo frouxo entremeado por vasos sanguíneos. Nas fêmeas gestantes foram observados de dois a três grandes corpos lúteos centrais e muitos outros menores periféricos; nas não gestantes os corpos lúteos são menores e mais numerosos. O córtex é rico em tipos celulares de natureza conjuntiva e em folículos em diferentes estágios de amadurecimento, os quais migram da margem mesovárica para a extremidade tubárica à medida que aumentam de tamanho. Conclui-se que os ovários da cutia, macro e microscopicamente, seguem o padrão observado nos demais roedores sexualmente ativos.

Palavras-chave

Anatomia.
Histologia.
Ovário.
Cutia.

Correspondência para:

MARIA
MARTINS DE CARVALHO
Departamento de Morfofisiologia Veterinária
Centro de Ciências Agrárias, Universidade Federal do Piauí
Campus Agrícola da Socopo
64049-550 - Teresina - PI
e-mail: mcelina@ufpi.br

Recebido para publicação: 02/05/2002
Aprovado para publicação: 05/09/2002

Introdução

O desconhecimento de aspectos biológicos e reprodutivos básicos de alguns animais silvestres e suas relações com outras espécies animais, podem acarretar o fracasso do seu manejo produtivo. Esses animais têm despertado o interesse dos pesquisadores que objetivam a obtenção de modelos experimentais e também para exploração econômica.

As cutias são roedores da família Dasyproctidae; habitantes das matas brasileiras¹, são importantes como dispersores de sementes, fonte protéica alternativa para famílias carentes, possuem potencial para exploração econômica². Quanto aos aspectos reprodutivos, as fêmeas parem de um a dois filhotes por parto; o período de gestação médio é de 117 dias³ e a duração média do ciclo estral é de 34 dias⁴. Considerando-se as características morfológicas dos órgãos genitais femininos, particularizando-se o ovário, as informações são escassas na literatura referente a estes animais^{4,5,6}. No entanto, em relação a outros roedores, cujas informações podem ser comparadas às observações na cutia, merecem destaque os trabalhos realizados por Weir e Rowlands⁷, Matamoros⁸, Silva e Perdomo⁹ e Souza et al¹⁰.

Esta pesquisa destinou-se a avaliar características da anatomia do ovário da cutia, particularmente as relações gerais de sintopia e esqueletopia, os elementos de sustentação, a morfometria (peso, comprimento, largura e espessura) e suas características histológicas.

Material e Método

Foram utilizadas 13 fêmeas adultas (em dois exemplares pesquisou-se apenas o ovário esquerdo), sendo 7 gestantes e 6 não gestantes, em

diferentes fases da gestação, provenientes do Núcleo de Estudos e Preservação de Animais Silvestres, da Universidade Federal do Piauí.

Os animais foram pesados e anestesiados por narcose etéica. Após tricotomia e desinfecção, foi executada a laparotomia pré-retro-umbilical para observação "*in loco*" da sintopia e esqueletopia, bem como a exploração de elementos de sustentação dos ovários.

Em seguida, foi procedida a ovariectomia para coleta de dados morfométricos, utilizando-se paquímetro, balança analítica e proveta graduada para a mensuração do volume. Para o estudo histológico, as amostras foram seccionadas frontalmente e mantidas em solução de formaldeído a 10% (tampão de NaOH 0,1N) por um período não inferior a 48 horas. Fragmentos previamente selecionados, de 1,0 a 2,0 cm² foram desidratados em seqüência de etanol com concentração crescente (70,00% a 100,00%), diafanizado em xilol, e incluídos em parafina. Cortes de 5 mm foram obtidos e submetidos ao método de coloração rotineira pela hematoxilina e eosina.

O exame dos cortes e as fotomicrografias para a descrição e documentação dos resultados desta pesquisa foram realizados em microscópio óptico Olympus.

Nos animais gestantes, foi feita ainda contagem de fetos e pesagem das placentas em balança digital, sendo os dados analisados pelo teste de "Correlação de Pearson".

Resultados e Discussão

Em se tratando de morfologia do ovário de mamíferos a literatura é vasta, porém, por ser a cutia um mamífero da ordem Rodentia, os resultados foram comparados principalmente com os dos trabalhos realizados em roedores.

Os resultados relativos à

localização dos ovários, situados na cavidade abdominal, na região sub-lombar, caudalmente aos rins (Figura 1), foram equivalentes aos achados de Dumas¹¹ para a cobaia, Dumas¹¹ e Cook¹² para camundongos, Greene¹³ e Chiasson¹⁴ para o rato albino, Weir⁴ e Guimarães, Matos e Vale⁵ para a cutia (*Dasyprocta aguti* e *Dasyprocta prymnolopha*, respectivamente) e Matamoros⁸ para a paca. A observação sobre a esqueletoptia deste órgão, à direita e à esquerda da coluna vertebral (entre a quarta e a quinta vértebra lombar), não foi relatada pelos autores consultados.

O formato elipsóide ou ovalado, achatado dorso-ventralmente, observado no ovário da cutia, confirma as descrições de Dumas¹¹ para a cobaia, de Weir⁴ e Souza et al.⁶ para a cutia, de Weir e Rowlands⁷ para a maioria dos roedores histricomorfos e de Matamoros⁸, para a paca. Esta característica difere no camundongo, que apresenta ovário redondo¹¹, no rato, cujo ovário aparece como uma massa de folículos^{13,14}, na

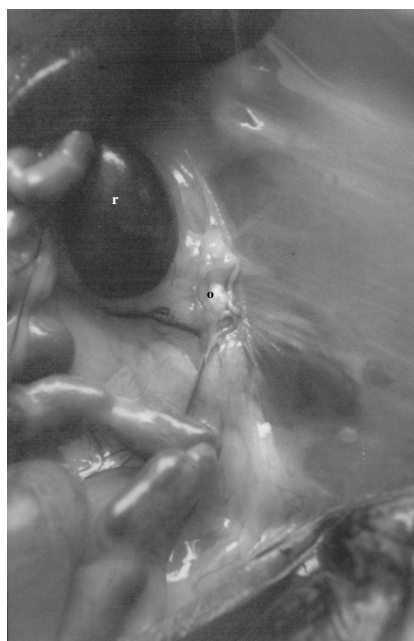


Figura 1
Fotografia do ovário (o) e tuba uterina (ë) esquerdos da cutia (*Dasyprocta aguti*), localizado na cavidade abdominal, caudalmente ao rim esquerdo (r).

capivara, que tem ovário com formato irregular (OJASTI, 1973 apud SILVA; PÉRDOMO, 1983) e na viscacha da planície, cuja superfície ovariana é aumentada pela presença de sulcos (Weir e Rowlands⁷).

O ovário da cutia apresenta coloração amarelo clara, semelhante ao da paca⁸, e superfície externa lisa com pequenas áreas translúcidas, sugestivas da presença de folículos em diferentes ordens, de acordo com as verificações de Weir e Rowlands⁷, para a maioria dos roedores histricomorfos, de Matamoros⁸ para a paca e de Souza et al.⁶, em cutias. Notamos ainda que, destas estruturas, as maiores concentravam-se na margem livre, coincidindo com a abertura do infundíbulo da tuba uterina, e na face lateral do órgão, observações não assinaladas na literatura consultada.

Na maioria dos casos observados nesta pesquisa, o ovário encontra-se imerso em tecido adiposo, como no camundongo^{11,12}, no rato albino¹⁴ e na cutia.⁵

Assim como nos demais mamíferos, na cutia o ovário apresenta-se suspenso por uma prega peritoneal (o mesovário) confirmando as descrições de Weir e Rowlands⁷, para os histricomorfos de um modo geral e as de Silva e Perdomo⁹, para a capivara.

O mesovário prende-se entre a extremidade tubárica e a margem mesovárica, a qual, juntamente com a face lateral apresenta-se coberta pelo mesossalpinge, constituindo a bolsa ovárica, confirmando os achados de Pearson¹⁵ para a viscacha da montanha, de Ojasti (1973 apud SILVA; PÉRDOMO, 1983) para a capivara e de Weir e Rowlands⁷, para a maioria dos histricomorfos. Porém Weir⁴, trabalhando com cutias, não considera uma bolsa ovárica o envolvimento do ovário pelo mesossalpinge.

O ligamento próprio do ovário, que na cutia estende-se da extremidade uterina ao corno uterino correspondente, não foi citado pelos autores consultados.

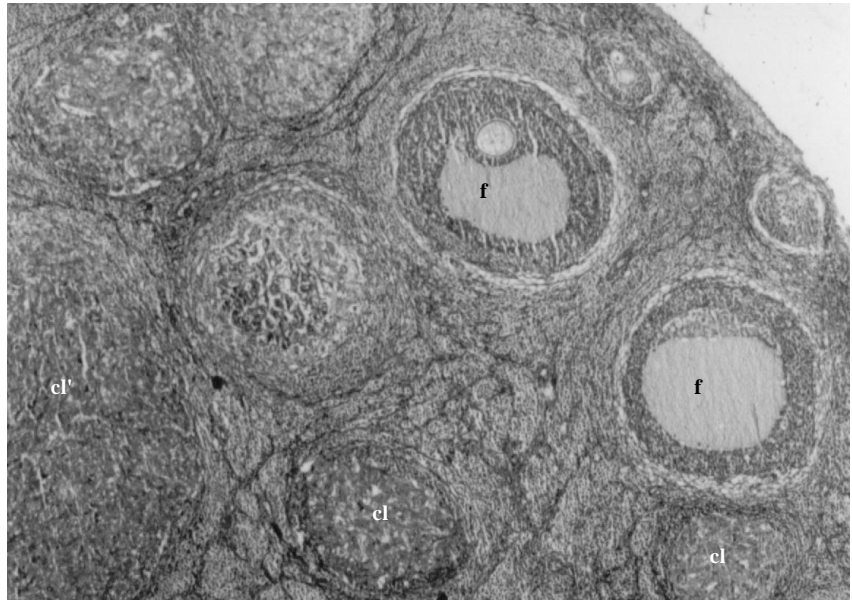


Figura 2

Visão de parte do ovário evidenciando o córtex, contendo pequenos corpos lúteos (cl), folículos em diferentes estágios de desenvolvimento (f) e a presença de um grande corpo lúteo central (cl'). (10 x)

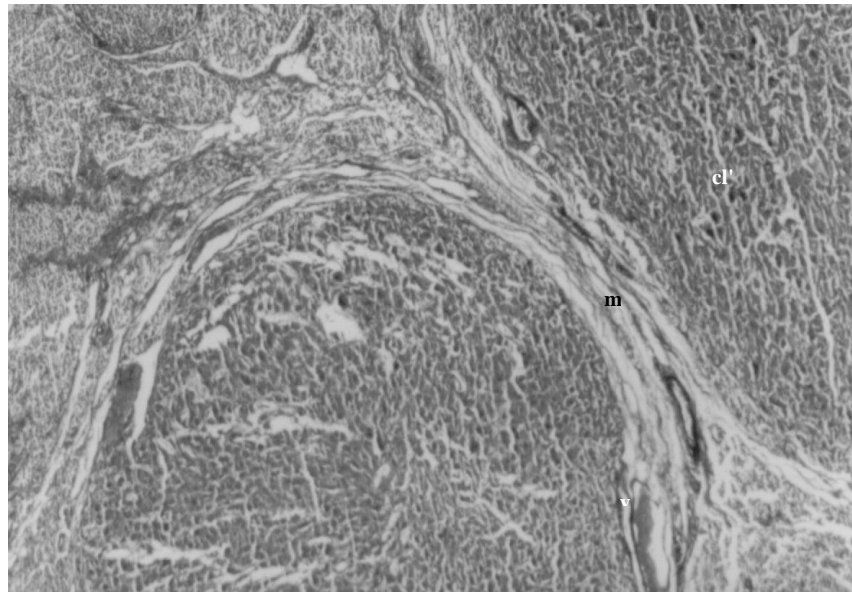


Figura 3

Fotomicrografia da região medular (m) do ovário da cutia (*Dasyprocta aguti*), contendo vasos sangüíneos (v), comprimida por dois grandes corpos lúteos (cl'). (10 x)

Relativamente aos dados morfométricos dos ovários, direito e esquerdo, nossos resultados (Tabela 1) aproximam-se aos encontrados por Matamoros⁸ para a paca e aos de Guimarães, Matos e Vale⁵ para a cutia, mas são inferiores aos expostos por

Weir⁴, que encontrou um peso médio de 0,207 g, para a cutia e dos descritos por Souza et al.⁶ (0,96 e 0,85 cm de comprimento; 0,61 e 0,52 cm de largura; 0,40 e 0,35 cm de espessura – ovários direito e esquerdo respectivamente) também para a cutia; são também

inferiores aos relatos de Silva e Perdomo⁹ para a capivara, que observaram comprimento de 2,8 cm, largura de 1,5 cm e espessura de 0,5 cm.

Comparando os dados deste trabalho aos de Matamoros⁸, verificamos que o ovário da cutia (*Dasyprocta aguti*) assemelha-se macroscopicamente ao ovário da paca.

O ovário correspondente ao corno uterino gestante mostra-se mais volumoso e mais pesado que o do antímero oposto, fato este, não informado pelos autores consultados.

Histologicamente, o ovário da cutia apresenta-se organizado à semelhança dos demais mamíferos domésticos, ou seja, revestido por epitélio cúbico simples, apresenta como base uma camada de tecido conjuntivo rico em fibras, a qual penetra, por meio da margem mesovárica, para o interior do órgão, conduzindo vasos sanguíneos, tal qual foi descrito por Silva e Perdomo⁹ para a capivara, e observado na paca^{10,16}.

De um modo geral, a estrutura histológica do ovário da cutia é similar à

exposta por Silva¹⁷ para o ovário sexualmente ativo dos animais domésticos, e por Souza et al.¹⁰, para a paca, contendo a região cortical periférica e a medular central.

O estroma medular obedece aos mesmos esquemas verificados na capivara por Dellman e Brown (1976 apud SILVA; PERDOMO, 1983), Van Blerkom (1979 apud SILVA; PERDOMO, 1983), Silva e Perdomo⁹; na paca, por Souza et al.¹⁰ e por Silva¹⁷, nos animais domésticos sexualmente ativos, ou seja, basicamente preenchido por tecido conjuntivo frouxo, cordões celulares, entremeados por vasos sanguíneos, comprimidos por corpos lúteos (Figura 3). Em nossas lâminas não foi possível observar corpos albicans como os citados por Romer e Parsons (1981 apud SILVA; PERDOMO, 1983) para a capivara.

Quanto aos constituintes do estroma cortical, nesta pesquisa foi observada a riqueza de tipos celulares de natureza conjuntiva, corpos lúteos e principalmente de folículos de diferentes

Tabela 1

Apresentação dos dados morfométricos dos ovários direito (OD) e esquerdo (OE) da cutia (*Dasyprocta aguti*): peso; comprimento (crânio-caudal); largura (lâtero-medial); espessura (dorso-ventral) e volume, Teresina - 2000

Animal (n°)	Peso(g)		Comprimento(cm)		Largura(cm)		Espessura(cm)		Volume(cm ³)	
	OD	OE	OD	OE	OD	OE	OD	OE	OD	OE
01	-	0,022	-	0,65	-	0,31	-	0,20	-	0,04
*02	-	0,028	-	0,78	-	0,48	-	0,20	-	0,07
03	0,019	0,030	0,62	0,50	0,35	0,42	0,18	0,20	0,04	0,04
04	0,087	0,060	1,10	0,80	0,46	0,49	0,23	0,20	0,12	0,08
*05	0,160	0,100	1,20	1,00	0,60	0,50	0,30	0,25	0,22	0,12
06	0,039	0,041	0,60	0,70	0,40	0,40	0,20	0,20	0,05	0,06
07	0,110	0,085	1,00	0,90	0,60	0,50	0,30	0,30	0,18	0,13
**08	0,059	0,066	0,80	0,80	0,50	0,50	0,20	0,20	0,08	0,08
***09	0,099	0,122	0,80	0,80	0,50	0,60	0,30	0,40	0,12	0,19
10	0,020	0,031	0,40	0,50	0,30	0,30	0,10	0,20	0,01	0,03
*11	0,104	0,069	1,00	0,80	0,50	0,50	0,30	0,30	0,15	0,12
*12	0,090	0,032	0,80	0,60	0,50	0,40	0,30	0,20	0,12	0,05
*13	0,125	0,074	0,90	0,80	0,70	0,50	0,30	0,20	0,19	0,08
Médias	0,082	0,058	0,83	0,74	0,49	0,45	0,24	0,23	0,12	0,08
Desvio padrão	0,044	0,031	0,23	0,15	0,11	0,08	0,07	0,06	0,07	0,04

*Gestação no corno uterino direito.

**Gestação no corno uterino esquerdo.

***Gestação em ambos os cornos uterinos.

Tabela 2

Apresentação do peso do animal, número de fetos, peso total das placentas e peso total dos ovários, em cutias (*Dasyprocta aguti*) em diferentes estágios de gestação, Teresina - 2002

Animal (N.º)	Peso do animal (Kg)	Número de fetos	Peso total das placentas(g)	Peso total dos ovários(g)	Relação peso das placentas/peso dos ovários
05	3,12	2	-	0,260	-
08	2,00	2	44,0	0,125	0,28%
09	3,00	3	67,0	0,221	0,32%
11	3,00	2	71,0	0,173	0,24%
12	2,50	2	26,9	0,122	0,45.00%
13	2,30	2	29,6	0,199	0,67%
Médias	2,65	2,17	47,7	0,183	-
Desvio padrão	0,45	0,41	20,5	0,05	-

ordens, aproximando-se dos resultados de Chiasson¹⁴ para o rato branco; Weir⁴ e Weir e Rowlands⁷ para a cutia; Silva e Perdomo⁹ para a capivara; Pashov e Matamoros¹⁶ e Souza et al.¹⁰ para a paca e Silva¹⁷ para os animais sexualmente ativos (Figura 2). A divisão do córtex notada por Matamoros⁸ e a presença de glândulas intersticiais citadas por Pashov e Matamoros¹⁶, ambos para a paca, não foram observadas por nós, na cutia.

No córtex, os folículos migram da margem mesovárica para a extremidade tubárica à medida que aumentam de tamanho. Este aspecto não foi mencionado nos trabalhos consultados.

Nesta pesquisa não foi possível fazer a contagem precisa dos corpos lúteos e folículos, no entanto foi observado que nos animais gestantes o número de folículos é notadamente inferior ao de corpos lúteos. Nos animais não gestantes existe grande número de pequenos corpos lúteos. Nesse contexto, os resultados concordam com os de Weir⁴, Guimarães et al.⁵ e Souza et al.⁶, para a cutia, os de Weir e Rowlands⁷ para os histicomorfos de um modo geral, os de Matamoros⁸, quando refere-se ao ovário correspondente ao corno não gestante e com os de Pashov e Matamoros¹⁶ ambos para a paca, e os de Silva e Perdomo⁹, para a capivara.

Vale salientar que nas fêmeas

gestantes foram observados de dois a três grandes corpos lúteos centrais (equivalendo ao número de fetos) e muitos outros menores periféricos, nos ovários correspondentes ao corno gestante, assemelhando-se às informações cedidas por Souza et al.⁶, em cutias, enquanto que na paca foi relatado apenas 1 corpo lúteo principal^{8,16}.

Nos achados desta pesquisa, todos os corpos lúteos são histologicamente similares, ou seja, apresentam os mesmos tipos constituintes celulares, como observaram Aarde e Skinner¹⁸, no porco espinho africano.

O peso do animal, número de fetos e o peso total das placentas de cutias (*Dasyprocta aguti*), em diferentes estágios de gestação, estão ilustrados na Tabela 2. Considerando a pequena quantidade de fêmeas gestantes utilizadas neste trabalho, não foram observadas correlações entre estes dados e o peso total dos ovários ($p > 0,05$).

Conclusões

Do presente estudo, pode-se concluir que:

1. os ovários da cutia (*Dasyprocta aguti*) seguem o padrão observado nos demais roedores, quanto aos aspectos de simetria e topografia. Isto implica

dizer que o acesso clínico e cirúrgico convencional para os animais de pequeno porte pode ser utilizado nestes roedores silvestres;

2. o peso médio dos ovários nas cutias gestantes apresenta-se superior ao das não gestantes, assim como o do corno gestante em relação ao do antímero oposto, em função da hipertrofia de corpos lúteos naqueles espécimes;

3. histologicamente, os ovários da cutia apresentam um córtex periférico, rico em tipos celulares de natureza conjuntiva e folículos em diferentes estágios de amadurecimento, e uma medula central, constituída basicamente

por tecido conjuntivo frouxo entremeadado por vasos sanguíneos;

4. os folículos ovarianos mais desenvolvidos, nestes espécimes, migram para a extremidade tubárica do órgão, indicando ser esta a região onde ocorre a ovulação;

5. a estrutura histológica dos ovários da cutia corresponde àquela da maioria dos roedores sexualmente ativos já estudados.

Agradecimentos

Agradecemos o apoio do CNPQ - processo nº 521211/9.

Summary

It were studied 24 ovaries belonging to 13 adult agoutis (in two copies it was just researched the left ovary), being 7 pregnant and 6 not pregnant, coming of the “Núcleo de Estudos e Preservação de Animais Silvestres”, of the Federal University of Piauí. The organs were described *in loco*, measured, submitted to section and observed in Optical Microscope. The ovaries, ellipsoids, were located in the sub-lumbar area, flow to the kidneys, flat, with external surface evidencing small transparent areas and the margin mesovarian and lateral face coming covers for the mesosalpinge (ovaric bag). For the right ovary, was observed on the average: weight - 0,082g; length - 0,83cm; width - 0,49cm and thickness - 0,24cm; the left ovary: weight - 0,058g; length - 0,74cm; width - 0,45cm and thickness - 0,23cm. Histologically, this gonads were correspondents with the majority of the rodents sexually actives studies, showing epithelium of simple cubic coating, the outlying cortex and the central medulla (constituted basically by conjunctive slack tissue mixed with vases of blood). In the pregnant females it was counted two to three great central luteous bodies and many other smaller. In the not pregnant the luteous bodies was smaller and more numerous. The cortex is rich in cellular types of conjunctive nature and follicles in different phases of the maturation, which migration of the mesovarian margin for the tubaric extremity, as they increase of size. It was concluded that the ovaries of the agoutis, macro and microscopically, coming the pattern observed in the others rodents actives sexually.

Key-words

Anatomy.
Histology.
Ovary.
Agouti.

Referências

- 1- DEUSTSCH, L. A.; PUGLIA, L. R. R. **Os animais silvestres: proteção, doenças e manejo**. Rio de Janeiro: Globo, 1988.
- 2- ALBUQUERQUE, N. I. **O potencial da**

exploração econômica da cutia (*Dasyprocta sp.*). 1991. 46 f. Seminário apresentado para o aproveitamento da disciplina LZT 799 - Seminário em Nutrição Animal e Pastagens - Escola Superior de Agricultura “Luiz de Queiroz”, Universidade de São Paulo, Piracicaba.

- 3- PINHEIRO, R. M.; ANDRADE, S. A.; CUNHA, J. N. Preservação e exploração de animais silvestres nativos: preá, cutia e mocó. **Caatinga**, v. 6, único, 28-49, 1989.
- 4- WEIR, B. Some observations on reproduction in the female agouti, *Dasyprocta aguti*. **Journal of Reproduction and Fertility**, v. 24, n. 2, p. 203-211, 1971.
- 5- GUIMARÃES, D. A.; MATOS, E.; VALE, W. G. Estudo morfológico do sistema genital feminino de cutia (*Dasyprocta prymnolopha*, Rodentia: Cavidae). **Revista Brasileira de Ciências Morfológicas**, v. 11, n. 2, p. 167-171, 1994.
- 6- SOUZA, P. C.; LUZ-RAMOS, R. S.; BATISTA, C. R.; OHASHI, O. M. Aspectos histológicos do ovário de cutia (*Dasyprocta spp.*). In: CONGRESSO DE INTEGRAÇÃO EM BIOLOGIA DA REPRODUÇÃO, 2002, Ribeirão Preto. **Anais...** Ribeirão Preto: Faculdade de Medicina de Ribeirão Preto, 2001. p. 188-189.
- 7- WEIR, B. J.; ROWLANDS, I. W. Functional anatomy of the hystricomorph ovary. In: SYMPOSIUM OF THE ZOOLOGICAL SOCIETY OF LONDON, 34., [s.l.], 1974. **Proceedings...** p. 303-332.18- AARDE, R. J.; SKINNER, J. D. Functional anatomy of the ovaries of pregnant and lactating cape porcupines, *Hystrix africae australis*. **Journal of Reproduction and Fertility**, v. 76, n. 2, p. 553-559, 1986.
- 8- MATAMOROS, Y. Anatomía e histología del sistema reproductor del tepezcuinte (*Cuniculus paca*). **Revista de Biología Tropical**, v. 29, n. 1, p. 155-164, 1981.
- 9- SILVA, C. L.; PERDOMO, F. Algunos aspectos anatomicos e histologicos del sistema genital femenino del chiguire (*Hydrochoerus hydrochaeris*). **Revista da Faculdade de Ciências Veterinárias da Universidade Central da Venezuela**, v. 30, n. 1/8, p. 89-97, 1983.
- 10- SOUZA, S. V.; MACHADO, M. R. F.; CRUZ, C.; MIGLINO, M. A. Aspectos histológicos dos ovários de paca (*Agouti paca* L., 1766). **Brazilian Journal of Morphological Sciences**, v. 17, p. 200-201, 2000. Supplement.
- 11- DUMAS, J. **Les animaux de laboratoire**. Paris: Éditions Médicales Flammarion, 1953.
- 12- COOK, M. J. **The anatomy of the laboratory mouse**. London: Academic press, 1965.
- 13- GREENE, E. C. **Anatomy of the rat**. New York: Hafner, 1963.
- 14- CHIASSON, R. B. **Laboratory anatomy of the white rat**. 2. ed. Dubuque-Iowa: Wm. C. Brown, 1969.
- 15- PEARSON, O. P. Reprodução dos roedores sul-americanos: o viscacha da montanha. **American Journal of Anatomy**, v. 84, n. 1, p. 143-174, 1949.
- 16- PASHOV, B.; MATAMOROS, Y. Histologia e histoquímica do ovário da paca (*Cuniculus paca*, Brisson 1762) prenhe. **Ciencias Veterinarias**, v. 2, n.1, p. 9-13, 1985.
- 17- SILVA, M. **Histologia e embriologia dos animais domésticos**. Uberlândia: Universidade Federal de Uberlândia, 1992.