

Brazilian Journal of Veterinary Research and Animal Science (2003) 40:382-388  
ISSN printed: 1413-9596  
ISSN on-line: 1678-4456

## Estudo histológico das estruturas periodontais comparando o afastamento gengival pelo uso do anel de cobre e godiva em relação ao uso do fio de algodão, em cães

Histological study of the periodontal structures, comparing gingival displacement by use of copper band and by cotton string, in dogs

Fernanda Pereira LEIRIÃO<sup>1</sup>;  
Lydia BRITO<sup>2</sup> ;  
Matshyshi MORY<sup>2</sup> ;  
Marco Antonio GIOSO<sup>1</sup>

1- Departamento de Cirurgia da Faculdade de Medicina Veterinária e Zootecnia da Universidade de São Paulo, São Paulo - SP  
2- Departamento de Prótese Dentária da Faculdade de Odontologia da Universidade de São Paulo, São Paulo - SP

### Correspondência para:

MARCO ANTONIO GIOSO  
Departamento de Cirurgia  
Faculdade de Medicina Veterinária e Zootecnia da  
Universidade de São Paulo  
Avenida Prof. Orlando Marques de Paiva, 87  
Cidade Universitária Armando Salles de Oliveira  
05508-270 – São Paulo - SP  
e-mail: feleiriao@uol.com ; maggioso@usp.br

Recebido para publicação: 18/07/2002  
Aprovado para publicação: 03/06/2003

### Resumo

No presente estudo três cães foram submetidos ao afastamento gengival utilizando-se anel de cobre e godiva de baixa fusão e fio de algodão embebido em cloreto de alumínio com o objetivo de identificar, avaliar e comparar os danos que podem ocorrer ao periodonto de proteção em decorrência dos métodos de afastamento citados. Foram obtidas amostras nos períodos de 0 (zero), 07, 14 e 21 dias, as quais foram avaliadas histologicamente, utilizando-se as técnicas de coloração Hematoxilina / Eosina.

### Introdução

A localização do limite cervical dos preparos coronários dos dentes que recebem prótese deve obedecer a determinadas normas que possuem como referencial a borda da gengiva marginal. A localização desse preparo deve ser sub ou supra-gengival, dando-se preferência para a segunda<sup>1</sup>, devido a uma série de fatores como facilidade de higienização e de verificação da precisão da adaptação da prótese e a não introdução de elemento estranho no sulco gengival. Em algumas situações, porém, é imperativo que esse limite cervical localize-se em uma área intra-sulcular, mas há de se preservar a integridade das estruturas periodontais.

A visualização e acesso aos limites gengivais dos preparos são essenciais para a construção de próteses

### Palavras-chave

Afastamento gengival.  
Anel de cobre.  
Godiva.  
Periodonto.  
Cloreto de alumínio.

com uma justeza de adaptação clínica confiável. O afastamento gengival é utilizado a fim de se obter espaço para o material de moldagem e deve atender a dois requisitos: ser reversível e causar o menor dano possível ao periodonto. Os métodos de obtenção deste afastamento podem ser classificados como mecânicos, mecânico-químicos e radicais. Os mecânicos consistem em dispositivos confeccionados com o propósito de afastar o tecido gengival do término do preparo, podendo, inclusive servir como moldeira para o material de moldagem (ex.: anel de cobre, casquetes). Os meios mecânico-químicos consistem na associação de fios embebidos em drogas adstringentes, cauterizadoras ou vasoconstritoras, desta maneira ocorre a desidratação e afastamento do tecido

gengival pela presença do fio nesta área. Os meios radicais são as intervenções cirúrgicas convencionais (gengivoplastia, cunha interproximal, gengivectomia, aumento de coroa clínica) e eletrocirurgia.

Diante do exposto, procuramos realizar um estudo entre duas técnicas conservadoras: mecânica (anel de cobre e godiva) e mecânico-química (cordão gengival associado à substância química), avaliando histologicamente e comparando os danos que poderiam ocorrer ao periodonto de proteção dos cães.

Harrison<sup>2</sup> estudou os efeitos da utilização de cordões impregnados por epinefrina, alumínio e cloreto de zinco como afastadores no sulco gengival em cães de 3 a 5 anos de idade e concluiu que materiais afastadores químico-mecânicos usados com materiais de impressão elástica lesaram o epitélio sulcular. As injúrias, exceto aquelas causadas pelo cloreto de zinco, repararam-se em 7 a 10 dias e foram temporárias.

Løe e Silness<sup>3</sup> compararam a utilização de cordão afastador gengival embebido em cloreto de zinco a 8% e Epinefrina mediante investigação histológica dos tecidos periodontais em cães, observaram que a força posicionadora do fio afastador poderia ser reduzida, ressaltaram a importância da higiene e cuidados durante a cimentação; concluíram que um tecido epitelial normal irá regenerar-se sob condições favoráveis.

Anneroth e Ram<sup>4</sup> executaram um estudo em humanos utilizando cordões afastadores gengivais impregnados por diversas substâncias. O estudo não detalha a utilização de alguma substância em especial; sua principal conclusão é que o cordão seco é mais prejudicial que o cordão associado a substâncias químicas.

Taylor e Campbell<sup>5</sup> realizaram um estudo em animais e concluíram

que embora muito fraco, o epitélio pode recuperar-se rapidamente após mecanicamente rompido (5 dias). No referido estudo pode-se acompanhar detalhadamente as modificações histológicas do processo de separação da gengiva.

Coelho e Brisman<sup>6</sup> conduziram um experimento cujo objetivo foi determinar se a técnica de moldagem com o anel de cobre e godiva para próteses fixas causa retração gengival, e se positivo, qual a sua extensão. Os dentes tratados apresentaram uma média de 0,3 mm de perda de gengiva em consequência dos procedimentos realizados. Os autores consideraram que, a depender dos cuidados com dentes e gengivas durante os procedimentos subsequentes, esta retração é, para alguns estágios, reversível. Os mesmos, usando técnicas eletrocirúrgicas, reportaram uma média possível de perda tecidual de 0,22 mm.

Bottino<sup>7</sup> estudou o comportamento dos tecidos gengivais em seres humanos, submetidos a alguns métodos de afastamento com finalidade protética e concluiu que clinicamente o fio de algodão impregnado e embebido em solução de epinefrina racêmica a 8% é menos lesivo para os tecidos gengivais e o tempo de permanência do fio no sulco, que melhores resultados demonstrou, situa-se entre 5 e 7 minutos; biometricamente concluiu que o que ocorre, na realidade, é um aprofundamento do sulco e não uma retração da margem livre da gengiva; histológica e histoquimicamente constatou que o fio embebido mostrou-se menos lesivo para a gengiva marginal, havendo integridade do epitélio e o conjuntivo mostrou infiltrado inflamatório e aumento da vasoconstrição.

Nevis e Skuron<sup>8</sup> estudaram preparos com margens

subgingivais, espaço biológico e manutenção das margens gengivais. Citaram a técnica de anel de cobre, eletrocirurgia e cordão afastador com a conclusão de que todas têm potencial traumático sobre o epitélio juncional e complexos de fibras interdentais e gengivodentais. Para estes autores, não importa a técnica de moldagem utilizada e sim o respeito às estruturas frágeis do epitélio juncional e fibras periodontais os quais não deveriam ser rompidos.

De acordo com Souza et al.<sup>9</sup> a quantidade de gengiva inserida mínima para se indicar o uso de fios retratores deveria ser de 2 mm. A observação das condições clínicas do tecido periodontal de proteção e radiográficas do tecido periodontal de sustentação são relevantes para a elaboração do plano de tratamento consciencioso.

Saito et al.<sup>10</sup> após revisão bibliográfica sintetizaram as seguintes vantagens da técnica de moldagem com o anel de cobre e godiva de baixa fusão: não utilização de afastamento gengival prévio e dispensa campo seco; utilização em preparos que se estendem abaixo da borda livre da gengiva quer por motivos estéticos, fratura coronária ou para aumentar a retenção; possibilidade de detectar deficiência no preparo, quando este apresenta alguma área retentiva, pois a godiva se fratura, permitindo a correção do preparo; rapidez, simplicidade de técnica, baixo custo e bom resultado.

Ruel et al.<sup>11</sup> realizaram um estudo clínico e histológico em humanos comparando: cordão retrator, eletrocirurgia, anel de cobre. Como resultados clínicos ficou evidente que a eletrocirurgia imediatamente após executada produzia necrose e que o tecido demorou 16 dias para cicatrização e que a técnica com anel de cobre produziu menor evidência de trauma característica de normalidade após 24

horas. Os resultados histológicos ratificaram os resultados clínicos, levando os autores a concluir que o método de afastamento gengival com anéis de cobre foi o mais satisfatório, mais atraumático, produzindo reestabelecimento gengival mais rápido e a menor retração permanente.

Sampaio, Santos e Mori<sup>12</sup>, conduziram estudo histológico comparativo das estruturas periodontais em cães sobre o uso do anel de cobre e godiva e cordão afastador gengival e não observaram diferenças histológicas entre as duas técnicas, que provocaram reações inflamatórias de baixa intensidade, com ruptura do epitélio juncional, o qual não se readeiu ao término dos 21 dias.

## Material e Método

### Parte Clínica Experimental

O experimento foi realizado em três cães sem raça definida, com idade de 02 a 03 anos e porte médio, provenientes do Centro de Controle de Zoonoses de São Paulo /SP.

A saúde oral dos cães foi, então, avaliada. Foi feito tratamento periodontal prévio ao experimento e os dentes foram tratados na ocasião da primeira intervenção cirúrgica através da raspagem dos cálculos e, a partir de então, uma vez por dia com gaze embebida em clorexidina (\*Duplackâ).

Durante os procedimentos semanais nestes animais, foram efetuadas fotografias da cavidade oral.

Os animais foram pré-medicados e anestesiados seguindo-se as normas de anestesia inalatória com halogenados.

Os procedimentos foram executados em elementos dentais hígidos onde foram feitas marcas no esmalte pela face vestibular, com ponta diamantada de alta rotação, a fim de

demarcar o limite do preparo que seria realizado em Prótese Parcial Fixa como referencial para a extensão do afastamento.

Cada animal foi anestesiado quatro vezes (0, 7, 14 e 21 dias antes do sacrifício) perfazendo um total de doze episódios anestésicos para os três cães.

O fio de algodão foi introduzido delicadamente no interior do sulco gengival da face vestibular (Figura 2). A permanência do fio de algodão no sulco gengival foi de sete minutos, cronometrados a partir do instante em que a ponta do fio terminou de ser introduzida. O anel de cobre recebeu tratamento térmico amaciador e individualização antes de ser preenchido com a godiva em bastão de baixa fusão. O afastamento com o anel de cobre preenchido com godiva durou o tempo suficiente para acomodar corretamente o anel em posição e para que a godiva resfriasse

completamente com auxílio de jato de água. O anel foi pressionado em posição, digitalmente, e removido com o auxílio de uma gaze seca (Figura 1).

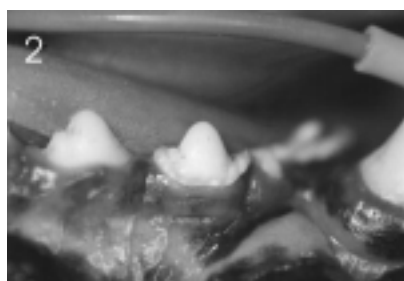
#### Processamento Histológico

Vinte e um dias após o início do experimento os cães foram sacrificados, a maxila e a mandíbula foram dissecadas, seccionadas e cada dente utilizado no experimento foi separado com uma serra manual e colocado em recipientes identificados contendo solução de formol a 10%. O osso foi recortado com disco diamantado em peça reta de baixa rotação na face lingual e terço médio das coroas dos dentes para facilitar a desmineralização, já que a face em estudo era a face vestibular.

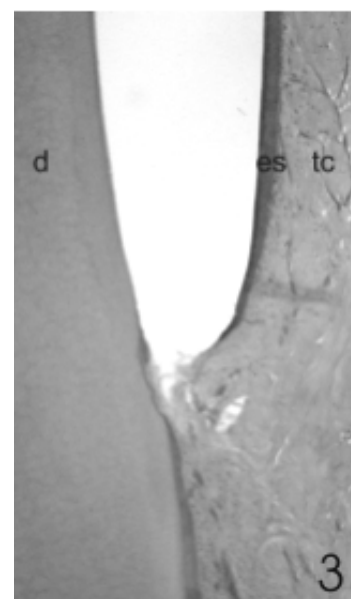
Os espécimes foram, então, processados para análise histológica com a técnica clássica Hematoxilina e Eosina.



**Figura 1**  
Afastamento gengival e moldagem por anel de cobre e godiva



**Figura 2**  
Afastamento gengival pelo uso de fio de algodão embebido em cloreto de alumínio



**Figura 3**  
Afastamento por cordão gengival e moldagem por sílica de condensação. Observa-se afastamento significativo entre o dente e o tecido mole. D = dentina; ES = epitélio interno do sulco gengival; TC = tecido conjuntivo

## Resultados

Todos os cortes do material descalcificado estão representados por fragmentos de dente constituídos por dentina e cimento, gengiva marginal e epitélio juncional. Pudemos observar que gengiva marginal constituiu-se por epitélio pavimentoso estratificado paraqueratinizado cujo prolongamento em direção ao sulco gengival constituiu o epitélio interno do sulco gengival. A lâmina própria estava representada por tecido conjuntivo.

No grupo controle, os cortes histológicos do material mostraram sulco gengival revestido por estreita faixa de epitélio pavimentoso estratificado não queratinizado com interface plana com o tecido conjuntivo (lâmina própria). Na porção mais próxima da vertente externa, este epitélio mostrou projeções alongadas em direção ao tecido conjuntivo. A lâmina própria estava constituída por tecido conjuntivo denso, sem proliferação vascular e com ausência de células inflamatórias.

No grupo de anel (profundidade de 2 mm), nos dias 0 e 7, observou-se sulco gengival revestido por estreita faixa de epitélio pavimentoso estratificado com áreas hiperplasiadas. A lâmina própria encontrou-se ricamente vascularizada, com raras células

inflamatórias.

Observamos, nestes espécimes, um distanciamento maior entre o epitélio sulcular e a dentina em comparação ao aspecto do grupo controle.

Nos dias 14 e 21 o quadro apresentou-se semelhante ao anterior, mas sem proliferação do epitélio e sem presença de células inflamatórias. Ainda observou-se maior espaçamento e discreta descamação da camada mais superficial do epitélio.

Para o grupo de anel de cobre (profundidade de 1 mm), todos os espécimes nos diferentes tempos foram descritos em conjunto por apresentarem

as mesmas características. Os cortes histológicos do material mostraram sulco gengival revestido por estreita faixa de epitélio pavimentoso estratificado não queratinizado com interface plana com o tecido conjuntivo (lâmina própria) com características de normalidade, exceto por descamação da camada mais superficial do epitélio interno.

Já no grupo do cordão afastador gengival, os cortes histológicos do material mostraram sulco gengival revestido por estreita faixa de epitélio pavimentoso estratificado não queratinizado com interface plana com o tecido conjuntivo (lâmina própria). Foi observada característica de deformidade pelo afastamento do tecido mole de forma abaulada em todos os espécimes (Figura 3).

## Discussão

Observamos no grupo onde foi realizado o afastamento gengival com cordão impregnado de cristais de cloreto de alumínio (Gengiretã), ou seja, cordão úmido uma grande deformação do tecido gengival, o qual assumiu a forma abaulada do cordão de 1mm de diâmetro embora houvesse sinal de inflamação, significando que o efeito do afastamento gengival foi temporário e sem conseqüências definitivas concordando com o estudo de Løe e Silness<sup>3</sup> e de Harrison<sup>2</sup>.

Utilizamos o cordão embebido em cloreto de alumínio, segundo a metodologia utilizada por Anneroth e Ram<sup>4</sup> pois, da mesma forma que esses autores, também concordamos que o cordão embebido em uma substância química é menos prejudicial que o cordão seco.

Nos grupos onde foi realizada a moldagem com anel de cobre e godiva, a penetração no sulco gengival era de 2 mm, tal qual as observações de Souza et al.<sup>9</sup> ao relatarem que a quantidade de gengiva inserida mínima para se indicar o uso de fios retratores deveria ser de 2

mm, foi observado nestes grupos espaço entre o dente e o tecido gengival e discreta inflamação. Não houve ruptura das estruturas de união mas ocorreu descamação da camada mais superficial do epitélio. Essas reações teciduais são fisiológicas e reversíveis, discordando com Coelho e Brisman<sup>6</sup> ao relatarem que o afastamento com o anel de cobre e godiva apresentou uma média de 0,3mm de perda gengival e de Bottino<sup>7</sup> que concluiu que o cordão embebido em solução de epinefrina é menos lesivo que o anel de cobre e godiva.

Os grupos onde foi realizada a moldagem com anel de cobre e godiva, com penetração no sulco gengival de 1 mm, apresentaram características de total normalidade com descamação da camada celular mais superficial do epitélio interno do sulco gengival concordando com Saito et al.<sup>10</sup> que refere a técnica como rápida, simples, de baixo custo e com bom resultado e com Ruel et al.<sup>11</sup> que concluiu que a técnica com anel de cobre e godiva produziu menor evidência de trauma.

Concordamos com Nevis e Skuron<sup>8</sup> que relatam que todas as técnicas têm potencial traumático sobre o epitélio juncional e com Taylor e Campbell<sup>5</sup> que concluem que o epitélio pode recuperar-se rapidamente após

mecanicamente rompido (5 dias).

Descordamos com Sampaio, Santos e Mori<sup>12</sup> que concluiu que não houve diferença histológica entre as técnicas utilizadas.

## Conclusão

Os resultados obtidos nas condições experimentais descritas permitiram as seguintes conclusões:

No grupo onde foi realizado o afastamento gengival com cordão impregnado de cristais de cloreto de alumínio foi observada a maior deformação do tecido gengival.

Comparando os resultados entre os grupos com anéis de cobre com 1 e 2 mm de profundidade dentro do sulco gengival, a maior profundidade de penetração provoca pequena reação inflamatória e a menor profundidade não provoca reação inflamatória. Houve descamação da camada mais superficial do epitélio para ambos os grupos.

Para todos os métodos testados, as conseqüências histológicas para o periodonto são reversíveis.

## Summary

This study carried out three dogs to gingival displacement comparing the copper band and compound gingival displacement and impression technique with string impregnated in aluminium chloride with gingival displacement technique, and single impression by condensing silicone impression material. The objective was to compare the periodontal biocompatibility between the two techniques. Blocks specimens including the teeth and the soft tissue were taken immediately, 0, 7, 14 and 21 days, and had histological analysis with stain hematoxylin and eosin. The results showed that all groups had reversible histological consequences.

## Key-words

Gingival displacement.  
Copper band.  
Condensing silicone.  
Periodontal.  
Aluminium chloride.

## Referências

- 1- GIOSO, M. A. Odontologia Veterinária para o clínico de pequenos animais. p. 46, 2001.
- 2- HARRISON, J. D. Effect of retraction materials on the gingival sulcus epithelium. **J. Prosthet Dent.**, v. 11, n. 1, p. 514-521, 1961.

- 3- LÖE, H.; SILNESS, J. Tissue reactions to string packs used in fixed restorations. **J. Prosthet Dent.**, v. 13, n. 2, p. 318-322, 1963.
- 4- ANNEROTH, G.; RAM, A. N. Reaction of the gingiva to the application of threads in the gingival pocket for taking impressions with elastic material. **Odontol. Revy**, v. 20, n. 3, p.

- 301-310, 1969.
- 5- TAYLOR, A. C.; CAMPBELL, M. M. Reattachment of gingival epithelium to the tooth. **J. Periodontol.**, v. 43, n. 5, p. 281-293, 1972.
  - 6- COELHO, D. H.; BRISMAN, A. S. Gingival reaction with modelling plastic copper band impressions. **J. Prosthet. Dent.**, v. 31, n. 6, p. 647-650. Jun., 1974.
  - 7- BOTTINO, M. A. Afastamento gengival: comportamento dos tecidos gengivais quando afastados com fio de algodão seco, impregnado com cristais de epinefrina racêmica e embebido em solução de epinefrina racêmica. **Rev Assoc. Paul. Cir. Dent.** v. 31, n. 4, p. 250-268, 1977.
  - 8- NEVIS, M.; SKURON, H. M. The intracrevicular restorative margin, the biologic width and the maintenance of the gingival margin. **Int. J. Periodont Restor. Dent.**, v. 4, n. 3, p. 31-49, 1984.
  - 9- SOUZA Jr., M. H. S.; BARATIERI, L. N.; SANTOS, R. A.; ANDRADA, M. C. Técnicas de moldagem para restaurações metálicas fundidas: considerações clínicas. **Rev. Bras. de Odontol.**, v. 44, n. 3, p. 22-28, maio/jun.1987.
  - 10- SAITO, T.; CAMPOS, T. N.; FERNANDES, I. M.; TORTAMANO, P. Moldagem de preparação dental com anel de cobre e godiva. **Rev. Bras. de Odontol.**, v. 45, n. 5, p. 2-10 set./out. 1988.
  - 11- RUEL, J.; SCHUESSER, P. J.; MALMENT, K.; MOW, D. Effect of retraction procedures on the periodontium in humans. . **J. Prosthet Dent.**, v. 44, n. 55, p. 508-515, nov. 1980.
  - 12- SAMPAIO, N. M.; SANTOS, L. B.; MORI, M. **Estudo histológico comparativo em cães sobre o uso do anel de cobre e godiva e cordão afastador gengival associado a cloreto de alumínio.** 2000. Monografia (Conclusão do Curso de Especialização em Prótese Dentária) - Universidade Estadual de Feira de Santana, Bahia, 2000.