

Brazilian Journal of Veterinary Research and Animal Science (2003) 40:373-381
ISSN printed: 1413-9596
ISSN on-line: 1678-4456

Constituição do plexo lombar do macaco *Cebus apella*

Lumbar plexus formation of the *Cebus apella* monkey

Roseâmely Angélica de Carvalho BARROS¹;
Irvênia Luiza de Santis PRADA¹;
Zenon SILVA²;
Adriana Rodrigues RIBEIRO¹;
Daniela Cristina de Oliveira SILVA³

1- Departamento de Cirurgia da Faculdade de Medicina Veterinária e Zootecnia da USP, São Paulo – SP
2- Instituto de Morfologia da Universidade Federal de Uberlândia, Uberlândia – MG
3- Instituto de Ciências Biomédicas da USP, São Paulo - SP

Resumo

Os primatas não-humanos têm se constituído em importante grupo dentre os animais submetidos a estudos diversos, o que se reveste de suma importância até para o entendimento de sua própria evolução, somando-se ao fato de que o conhecimento pormenorizado de sua Anatomia pode representar fator importante para sua preservação e proteção. Por outro lado, dentro do sistema neural, mostra particular interesse o estudo comparativo da composição do plexo lombar, representativo da origem dos nervos que se destinam aos membros pélvicos, segmento anatômico este de considerável importância, relativamente aos aspectos evolutivos de postura e locomoção. O objetivo deste trabalho é conhecer a origem, a composição do plexo lombar do *Cebus apella*, visando um melhor entendimento da Anatomia deste animal. A literatura ao nosso alcance não revelou citação alguma específica sobre o tema, para essa espécie. Utilizamos 20 animais, sendo 10 machos e 10 fêmeas. A preparação das peças anatômicas seguiu metodologia usual empregada em estudos anatômicos. Após análise cuidadosa das peças, verificou-se que o plexo lombar do *Cebus apella*, está quase sempre separado dos plexos lombar, sacral e coccígeo. Há consideráveis variações entre espécimes e entre antímeros de um mesmo animal. Há participação na formação do plexo lombar, de raízes L₂ a L₅, com maior frequência de L₃ e L₄. Em 75,00% dos casos, o plexo lombar direito está formado por L₂, L₃ e L₄, em 55,00%, apenas por L₃ e L₄, em 20,00% por L₂, L₃, L₄ e em 5,00%, L₅ contribui, enquanto que no antímero esquerdo em 80,00% houve participação de L₂, L₃ e L₄; sendo que, em 50,00% de L₃ e L₄, em 30,00% de L₂, L₃, L₄ e L₅ e em 15,00%, L₅ está presente e em 5,00% apenas L₂ e L₃. O número de anastomoses é variável.

Palavras-chave

Anatomia.
Macacos.
Plexo lombo sacral.

Correspondência para:

IRVÊNIA LUIZA DE SANTIS PRADA
Departamento de Cirurgia
Faculdade de Medicina Veterinária e Zootecnia da USP
Avenida Prof. Orlando Marques de Paiva, 87
Cidade Universitária Armando Salles de Oliveira
05508-270 – São Paulo - SP
e-mail: roseamely@ig.com.br ; irvenia@terra.com.br

Recebido para publicação: 11/12/2002
Aprovado para publicação: 03/06/2003

Introdução

Nos últimos 30 anos, o estudo de Primatas não humanos tem sido efetuado com grande interesse, talvez devido à semelhança anatômica, fisiológica e etológica destes animais

com a espécie humana, disso resultando conhecimentos que certamente contribuem para o nosso próprio crescimento cultural. À medida que estes estudos foram se desenvolvendo, muito se descobriu acerca da fragilidade em que se encontra a maioria das

espécies, devida, principalmente, à destruição do ambiente onde vivem.¹

Os primatas não-humanos têm se constituindo em importante grupo, dentre os animais submetidos a estudos diversos, o que se reveste de suma importância para o entendimento de sua própria evolução, somando-se ao fato de que o conhecimento pormenorizado de sua Anatomia pode representar fator importante para sua preservação e proteção. Vale lembrar que a Anatomia do *Cebus apella* não apresenta o mesmo nível de conhecimento que o de outros macacos, talvez por serem naturais do continente sul americano, e somente terem despertado a atenção do mundo científico nas últimas décadas.

Material e Método

Nesta pesquisa, utilizamos o macaco *Cebus apella* (Macaco-prego) uma das quatro espécies do gênero *Cebus*². Foram dissecados 20 animais, 10 fêmeas e 10 machos, adultos, pertencentes ao acervo de pesquisas do laboratório de Anatomia Humana da Universidade Federal de Uberlândia. Esse material consta de cadáveres fixados e conservados em solução aquosa de formol a 10,00%, que vem sendo utilizados para outras pesquisas.

A preparação das peças anatômicas foi levada a efeito mediante dissecação cuidadosa do segmento ocupado pelo plexo lombar, em ambos os antímeros, preservando-se, ao máximo, seus componentes. Para tal, utilizamos os seguintes procedimentos: retirando-se vísceras abdominais e pélvicas, assim como o tecido adiposo da região, sobre a área colocamos chumaços de algodão embebidos em solução de álcool absoluto com ácido acético glacial na proporção de 70/30 respectivamente, por 30 a 60 minutos. Por um processo de difusão o ácido

acético penetra nos fascículos neurais dilatando-os, e, assim, melhorando sua visualização, e facilitando a sua dissecação e preservação.

Após o tempo necessário, procedemos a cuidadosa dissecação, a olho nu e/ou, quando necessário, sob lupa com aumento 10 X, removendo-se o músculo psoas maior e, em seguida, os corpos vertebrais até exposição completa da medula espinhal e plexo. O processo de embebição com solução de álcool/ácido acético foi repetido sempre que necessário, à medida em que a dissecação era aprofundada.

Com a finalidade de melhorar a visualização fotográfica das estruturas neurais, repetiu-se o processo de cobertura da área com algodão embebido na solução de álcool/ácido acético por um período aproximado de 12 a 15 horas, sendo que este procedimento não necessariamente era realizado logo após o término das dissecações. A nomenclatura adotada para descrição dos nossos resultados foi a da International Committee on Veterinary Gross Anatomical Nomenclature³.

Resultados

O plexo lombar direito do macaco *Cebus apella*, segundo nossas observações, resulta de conexões entre as raízes ventrais dos nervos lombares, constituindo uma rede cujo padrão é consideravelmente variável.

Dos 20 espécimes de *Cebus apella* dissecados, 11 deles (55 ± 11,12.00%), apresentaram o plexo lombar direito formado pela união de raízes ventrais de L₃ e L₄ (Figura 3); em 4 deles (20 ± 8,94%) participaram L₂, L₃ e L₄ (Figura 1); em 3 deles (15 ± 7,98%), L₃, L₄ e L₅. Nos 2 casos restantes, em 1 caso (5 ± 4,85.00%), houve contribuição de L₂, L₃ e, no outro (5 ± 4,87%), apenas de L₄ e L₅. Enquanto isso, no antímero esquerdo, em 10 casos (50

$\pm 11,18\%$), o plexo lombar mostrou-se constituído pelas raízes ventrais de L_3 e L_4 (Figura 2); em 6 casos ($30 \pm 10,25.00\%$) foram as raízes de L_2 , L_3 e L_4 que se uniram para formar o plexo lombar; em 3 casos ($15 \pm 7,98\%$), L_5 contribuiu juntamente com L_3 e L_4 para formação do plexo lombar. No caso restante ($5 \pm 4,87\%$), apenas houve a participação de L_2 e L_3 .

Nossos resultados mostram, outrossim, que em 4 espécimes ($20 \pm 8,94\%$) ocorre a participação de L_5 na constituição do plexo lombar. Assim, logo após sua emergência, bifurca-se, sendo que o ramo caudal contribui para a formação do plexo sacral, enquanto o ramo cranial concorre para a formação do nervo femoral, integrante do plexo lombar. O limite em L_4 (nervo bifurcado) foi encontrado em 8 espécimes ($40 \pm 10,95.00\%$) no antímero direito e, em 7 ($35 \pm 10,66\%$) no esquerdo (Figura 1), enquanto em outros 4 casos ($20 \pm 8,94\%$) em ambos os antímeros, este limite ocorreu em L_5 .

Número e Topografia das Anastomoses

O número de anastomoses no plexo lombar direito do *Cebus apella* varia entre uma e quatro, sendo que, em 9 espécimes ($45 \pm 11,12.00\%$), registramos a ocorrência de apenas uma anastomose, em 8 deles (40

$\pm 10,95.00\%$) a qual ocorre predominantemente, entre as raízes ventrais de L_3 e L_4 (Figura 3) e, no caso restante ($5 \pm 4,87\%$), entre L_2 e L_3 . Em 6 casos ($30 \pm 10,25.00\%$), duas anastomoses estão presentes, sendo que, em 5 espécimes ($25 \pm 9,68\%$), a cranial, assim como a caudal, ocorre entre ramos de L_3 e L_4 , pois as raízes ventrais de L_3 e L_4 dividem-se em ramos medial e lateral. Em 1 caso ($5 \pm 4,87\%$), verificam-se as anastomoses entre L_2 e L_3 e, L_3 e L_4 (Figura 1). Em 3 casos ($15 \pm 7,98\%$), três anastomoses foram constatadas: cranial, média e caudal, sendo que a anastomose cranial ocorreu entre L_2 e L_3 enquanto a média e a caudal implicaram L_3 e L_4 . Em 1 caso dos animais estudados ($5 \pm 4,87\%$) constatam-se quatro anastomoses na constituição do plexo lombar, sendo duas craniais entre ramos de L_2 e L_3 , duas caudais entre L_3 e L_4 . Em 1 caso ($5 \pm 4,87\%$), não registramos a ocorrência de anastomose.

Assim como no antímero direito, no esquerdo, o número de anastomoses varia de uma a quatro, sendo que, em 11 espécimes ($55 \pm 11,12.00\%$) evidenciamos uma única anastomose, a qual, em 1 caso ($5 \pm 4,87\%$), ocorre entre as raízes de L_2 e L_3 e, em 10 casos ($40 \pm 10,95.00\%$), entre L_3 e L_4 (Figura 3). Em 5 espécimes ($25 \pm 9,68\%$),

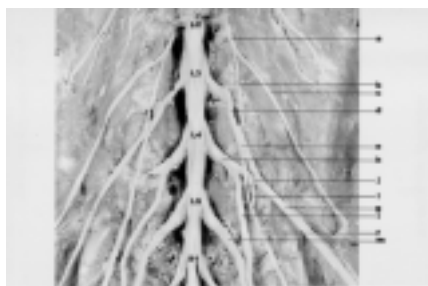

Figura 1

Plexo lombar do macaco *Cebus apella*: vista ventral aumento de $\sim 1,3x$; L_2 a S_1 , correspondentes aos segmentos medulares; a- 2º nervo lombar; b- ramo medial de L_2 ; c- ramo lateral de L_2 ; d- 3º nervo lombar; f- ramo medial de L_3 ; g- j- ramo lateral de L_3 ; h- 4º nervo lombar; i- ramo intermédio de L_4 ; l- ramo medial de L_4 ; m- 5º nervo lombar

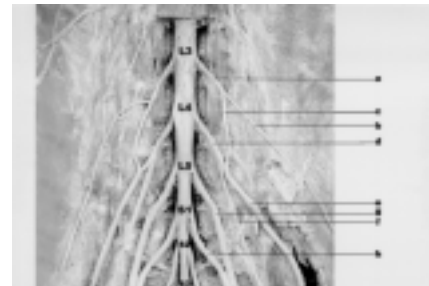


Figura 2

Plexo lombar do macaco *Cebus apella*: vista ventral aumento de $\sim 1,3x$; L_3 a S_1 , correspondentes aos segmentos medulares; a- 3º nervo lombar; b- ramo lateral de L_3 ; c- ramo medial de L_3 ; d- 4º nervo lombar; e- ramo lateral de L_4 ; f- ramo medial de L_4 ; g- 5º nervo lombar; h- 1º nervo sacral.

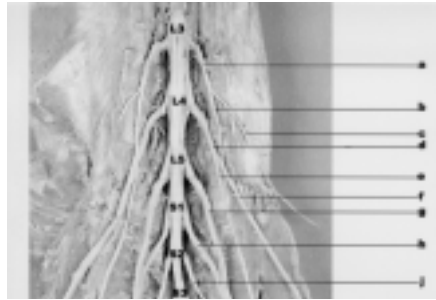


Figura 3

Plexo lombar do macaco *Cebus apella*: vista ventral aumento de $\sim 1,3\times$; L₃ a S₃, correspondentes aos segmentos medulares; a- 3º nervo lombar; b- ramo medial de L₃; c- ramo lateral de L₃; d- 4º nervo lombar; e- ramo medial de L₄; f- ramo lateral de L₄; g- 5º nervo lombar; h- 1º nervo sacral; j- 2º nervo sacral.

verificam-se duas anastomoses, sendo que, em 3 casos ($15 \pm 7,98\%$), tanto a cranial quanto a caudal ocorrem entre raízes de L₃ e L₄ enquanto, em 2 casos ($10 \pm 6,71\%$), a anastomose cranial completa-se entre L₂ e L₃ e, a caudal, entre L₃ e L₄. Em 3 espécimes ($15 \pm 7,98\%$), verificam-se três anastomoses, sendo que a cranial ocorre entre as raízes de L₂ e L₃ e, a média e a caudal, entre L₃ e L₄ (Figura 3). Em 1 caso ($5 \pm 4,87\%$) verificam-se quatro anastomoses, sendo duas craniais entre as raízes de L₂ e L₃ e duas caudais entre L₃ e L₄.

Discussão

Quanto à composição do plexo no *Cebus apella* não registramos, em nenhum caso, a presença dos nervos ilio-hipogástrico, ilioinguinal e gênitofemoral como ramos do plexo lombar, o que é descrito como regra por Warwick e Willians⁴, para o homem. Hepburn⁵, concluiu que: “a forma geral do plexo lombar e o número de nervos que o compõe, em antropóides, são muito próximos ou semelhantes, existindo, contudo, ainda, algumas diferenças marcantes na modalidade de origem dos vários ramos do plexo e sua distribuição”. Dessa forma, afirma que

o Gibbon possui uma disposição do plexo lombar praticamente igual à do Homem, havendo, no entanto, uma diferença notável relacionada à falta de conexão entre L₁ e L₂. Acrescenta ainda que, no Gorila e no Chimpanzé, pode-se verificar eventual união de L₁ com L₂ para constituírem o nervo gênitofemoral encontrando-se quase sempre, a participação de L₂ com L₃ na formação do nervo cutâneo femoral lateral.

Esses fatos tem sido discutidos quanto à possibilidade de representarem uma tendência filogenética de migração cranial do plexo lombar dos primatas inferiores para os superiores, já que a união dos primeiros nervos lombares é disposição padrão no Homem, relativamente freqüente no Gorila e no Chimpanzé e ausente em outros primatas, inclusive o *Cebus apella*. Hill⁶ também concorda que há uma tendência para o deslocamento caudal do plexo em todos os gêneros inferiores de Hominidae, caracterizando um plexo pós-fixado. De fato, Bolk (1898), citado por El-Assy⁷ refere que a primeira raiz envolvida no plexo lombossacral do homem é T₁₂ ou L₁ e, do antropóide, L₁ ou L₂. Entendemos que as expressões “pré-fixado” e “pós-fixado” devam ser usadas com critério, havendo sempre a indicação da referência a partir da qual o plexo vai ser designado desta ou daquela maneira. No caso da citação de Hill⁶, a referência é a disposição encontrada no homem, em relação à qual, o plexo lombar dos gêneros inferiores de Hominidae é considerado “pós-fixado”.

Nós entendemos por plexo pós-fixado aquele que, mantendo seu limite cranial, estende-se por um ou mais segmentos caudais não acontecendo, portanto, o deslocamento caudal de todo o plexo. Neste aspecto, entendemos que em 20,00% de *Cebus apella*, podemos confirmar a presença de plexo lombar

pós-fixado, uma vez que nestes, L₅ contribui para formá-lo. Acreditamos poder considerar como plexo pré-fixado, aquele encontrado em 25,00% de *Cebus apella*, nos quais L₂ participa de sua constituição. Howell e Straus (1932) apud Hartman e Straus⁸ são de opinião que no *Rhesus* é mais conveniente considerar os plexos lombar e sacral como uma unidade única, já que consistem de ramos ventrais de nervos lombares e sacrais divisíveis, como no caso dos outros nervos espinhais, em ramos dorsal e ventral, participando os sete nervos lombares e os dois primeiros sacrais.

Nós descrevemos o plexo lombar separadamente do plexo sacral, uma vez que não se constata, em nenhum caso, a participação de nervos sacrais na constituição do plexo lombar. Ao contrário, L₅ é tipicamente um nervo do plexo sacral, aparecendo poucas vezes (20,00%) na constituição do plexo lombar. Nesses casos L₅ surge claramente bifurcado, aspecto normalmente exibido por L₄.

Também Miller⁹, ao descrever que o plexo lombossacral de cães consiste de uma intercomunicação de ramos ventrais dos cinco últimos nervos lombares e dos três primeiros sacrais, considera que este pode ser subdividido em plexo lombar e plexo sacral. Nossos achados para o *Cebus apella* são correspondentes às descrições de Miller⁹, para cães, já que os três plexos estão claramente separados. El-Assy⁷ cita que o plexo lombossacral é composto pelas ramificações ventrais de todos os nervos lombares e do primeiro sacral, estando o último torácico eventualmente presente. Embora Paterson (1887) apud El-Assy⁷ considere como plexo lombar apenas a cadeia de nervos que se destinam ao membro pélvico, excluindo os nervos lombares superiores, El-Assy⁷ inclui estes nervos no plexo lombar.

Sonntag (1923), assim como Eisler (1890) ambos citados por El-Assy⁷ consideram que o plexo lombossacral, respectivamente no Chimpanzé e no Gorila, tem sua origem cranial em L₂ e L₃. No *Cebus apella*, verificamos que o plexo lombar pode ter sua porção mais alta em L₂ contudo, na maioria dos casos é L₃ o ramo mais alto. Este padrão de fixação aproxima-se mais daquele encontrado em Gorila, do que em Chimpanzé.

No *Cebus apella*, cinco são os nervos lombares, mas L₁ não integra o plexo, sendo que L₂ e L₅ dele participam com pouca frequência. Conforme descrevem Urbanowicz e Zaluska¹⁰, o plexo lombar, no homem, é constituído por ramos de L₁, L₂, L₃ e L₄ e, nos macacos, por L₁, L₂, L₃, L₄ e L₅. No *Cebus apella*, L₃ e L₄ são os nervos que se acham sempre presentes na constituição do plexo lombar. L₂ e L₅ estão presentes com certa frequência.

Urbanowicz e Zaluska¹⁰, citam que em próximos o nervo subcostal não entra na composição do plexo lombar, o que também registramos no *Cebus apella*. Em Catarrinos inferiores esta é uma ocorrência rara, relativamente freqüente em platirrinos e freqüente nos antropóides, sendo que no Homem L₁ está presente em 96,00% dos casos, mas nunca foi detectado por nós, no *Cebus apella*, já L₂ e L₅ foi constatado poucas vezes.

Em suas observações para o homem e para os macacos *Cynomolgus* e *Rhesus*, Ancel (1901), Bardeen (1901), Loth (1931), Paterson (1894) apud Urbanowicz e Zaluska¹⁰ consideram o plexo lombar constituído por L₁, L₂, L₃, L₄ como "normal". Já a participação do nervo subcostal, consideram-na indicativa de progresso evolutivo, já que se acha mais freqüente no homem e nos antropóides. Wood James (1910), apud Urbanowicz e Zaluska¹⁰ relaciona a

participação do nervo subcostal na construção do plexo, com desaparecimento da décima primeira e décima segunda costelas ou com ocorrência de uma costela lombar adicional. Enquanto isso, o deslocamento caudal do plexo, com participação de L_5 é considerado um traço primitivo.

No *Cebus apella*, ainda que a décima segunda e décima terceira costelas não estejam presentes, não se verifica a participação de L_1 e do nervo subcostal na construção do plexo lombar.

Entretanto, segundo nossa leitura, ainda se deve considerar com restrições, a participação do nervo subcostal e a ausência de L_5 na constituição do plexo lombar, como marcas indicativas de evolução, pois a maioria dos dados apresentados mostra que, neste caso, os antropóides apresentam traços progressivos mais acentuados do que o homem.

Hill¹¹ descreve que no plexo lombossacral do Brachyteles, nenhuma comunicação ocorre entre o nervo subcostal e L_1 . As divisões primárias ventrais dos nervos lombares estão interligadas por uma série de alças, enquanto que as ramificações de L_1 que não participam na formação da primeira alça do plexo constituirão os nervos ilio-hipogástrico e ilio-inguinal. L_3 , L_4 e L_5 , mas, principalmente L_4 e L_5 formam a maior parte do plexo lombossacral. Krechowiechi, GOSCICKA E SAMULAK¹² verificaram que o plexo lombar é maior na macaca do que no homem e que em 50,00% dos espécimes de *Macaca mullata* o plexo lombossacral origina-se de L_1 , L_2 , L_3 , mas pode originar-se desde L_1 até L_4 , estando o limite cranial do plexo em 45,00% dos casos, em T_{12} . Nós encontramos no *Cebus apella* o limite cranial com maior frequência em L_3 e menor frequência em L_2 . Segundo Piasecka-Kacperska E Gladykowska-RZECKZYCKA¹³, a diferenciação dos

plexos lombossacrais nos diversos animais depende principalmente do desenvolvimento dos seus membros e postura do corpo. A altura do início de cada plexo é difícil de se estabelecer, em razão do número diverso de vértebras pré-sacrais nos diferentes grupos de primatas. Generalizando, pode-se afirmar que nos Lemur e Catarrinos inferiores, o plexo inicia-se nas raízes que saem uma ou duas vértebras mais caudalmente do que no Ateles e Antropóides.

No *Cebus apella*, a redução do número de vértebras parece haver atingido menos a região torácica do que as demais regiões, uma vez que não é rara a presença de treze ou quatorze pares de costelas neste animal. Contudo, mesmo que os plexos lombossacrococcígeos sejam mais extensos, no *Cebus apella*, estes não acompanham de forma clara o maior número de vértebras eventualmente presentes.

Embora Piasecka-Kacperska E Gladykowska-RZECKZYCKA¹³ afirmem que é difícil estabelecer o limite cranial do plexo lombar, em razão da variação do número de vértebras pré-sacrais, no *Cebus apella* este limite é constante e independente da variação óssea, pois tanto nos animais com treze quanto nos de quatorze costelas, o limite cranial foi registrado em L_2 . Zaluska E Urbanowicz¹⁴ descrevem que, no homem, o plexo lombossacral está constituído principalmente por L_4 e L_5 e pela maioria dos nervos sacrais, mas o número de nervos que contribui para a formação do plexo lombossacral é variável tanto no homem como nos macacos. No homem predominam cinco, enquanto no Rhesus e no *Cynomolgus* predomina quatro nervos. No *Cebus apella* é mais freqüente a constituição por três ramos, ou seja, L_3 , L_4 e L_5 (40,00%). Ainda, de acordo com Zaluska E Urbanowicz¹⁴, o número de

nervos que formam o plexo lombossacral varia de três a oito nos primatas, sendo quatro ou cinco encontrados nos catarrinos inferiores, quatro nos antropóides e cinco ou seis no homem. No *Cebus apella* encontramos a ocorrência de dois a quatro ramos, sendo mais freqüente a presença de três ramos. Segundo Hill¹¹, o número de nervos espinhais varia segundo o número de costelas. Na região lombar via de regra é igual a cinco pares. Champneys¹⁵ afirma que o arranjo geral dos nervos do membro pélvico, plexo lombar e sacral do Chimpanzé é muito similar àquele do homem, mas muito diferente na composição, provavelmente devido à presença de doze ou treze vértebras torácicas. Os plexos lombossacrais direito e esquerdo, segundo Champneys¹⁵ tem origem nos últimos nervos lombares, primeiro e segundo nervos sacrais. De acordo com Getty¹⁶, o plexo lombossacral de cães é formado pela união dos ramos ventrais de L₆, L₇, S₁, S₂, dados não concordantes com os de Frandson¹⁷ em equínos, bovinos e caprinos que alude à participação dos cinco últimos nervos lombares e apenas do primeiro nervo sacral. Getty¹⁶ descreve, ainda, seis pares de nervos lombares para o equino, cinco para ruminantes e suínos, dados similares aos apresentados por Frandson¹⁷.

No *Cebus apella*, constatam-se quatro nervos participando, na formação do plexo lombar havendo, portanto, uma redução do número de nervos neste primata, em relação àqueles animais.

Segundo Testut e Latarjet¹⁸, no homem é difícil definir limites do plexo lombar que sejam válidos para todos os casos. Segundo Bonniot apud Testut e Latarjet¹⁸, devem ser levados em conta os ramos dos nervos abdominogenitais, abdominogenitais crurais e anteriores do membro inferior, sendo o limite superior, então, marcado pela primeira raiz do nervo mais alto e, o seu limite

inferior, pela raiz cranial do plexo sacral. Quanto à forma de constituição do plexo lombar, Testut e Latarjet¹⁸ afirmam haver numerosas variações de plexos. A distribuição clássica é aquela da qual participam os três primeiros nervos lombares e parte do quarto.

O limite cranial do plexo lombar no *Cebus apella* é bastante claro e ocorre quase sempre em L₃, de onde nasce o nervo cutâneo femoral lateral, sendo que os nervos abdominogenitais e genitocrurais não contribuem. Swindler e Wood¹⁹ citam que entre os primatas existe uma variabilidade marcante quanto ao número de ramos ventrais primários dos nervos espinhais lombares que formam o plexo lombossacral, o mesmo acontecendo quanto à formação dos nervos que emergem do plexo.

As variações anatômicas que acabamos de comentar levam a muitas dificuldades quando se estudam as diferenças e semelhanças no modo de formação do plexo entre os primatas¹⁹ pois, como já referiu Bonniot apud Testut e Latarjet¹⁸, qualquer variação quanto aos níveis de origem superior e inferior do plexo modifica a constituição geral do mesmo.

Finalmente, gostaríamos de ainda deixar em aberto a discussão dos fatores de migração (deslocamento cranial e caudal) e de alongamento do plexo estudado na conceituação do que sejam plexos pré e pós-fixados, sobre o que já exaramos nossa opinião. O alongamento de um plexo seja cranial seja caudalmente, sempre implicará na conceituação de plexo respectivamente pré e pós-fixado, dentro de uma mesma espécie, em relação ao tipo padrão dessa espécie. Por outro lado, comparativamente entre diferentes espécies tem-se observado evolutivamente, uma tendência à migração cranial do plexo, mais evidente no grupo primata (Hominidae).

Entretanto, outros estudos ainda se fazem necessários para uma melhor apreciação do assunto.

Conclusões

Em relação ao plexo lombar do macaco *Cebus apella*, podemos concluir que este está claramente separado dos plexos sacral e coccígeo. As variações anatômicas são freqüentes mesmo quando se consideram os dois antímeros do mesmo animal. Este animal possui número variável de costelas, entre treze e quatorze, podendo possuir números

diferentes entre os dois antímeros do mesmo animal, o que não influencia o padrão do plexo lombar. O plexo lombar é formado pelas raízes ventrais de L₂, L₃, L₄ e L₅, mas na maioria dos casos por L₃ e L₄ (55,00%). Os raízes ventrais estabelecem, entre si, de uma (mais freqüente) a quatro anastomoses. Os plexos pré e pós-fixados estão presentes, envolvendo respectivamente L₂ e L₅ (25,00% e 20,00%)

Summary

The non-human primates have been considered an important group among the diverse studied animals, having a great interest not only for the understanding of its own evolution, but also due to the fact that the detailed knowledge of its Anatomy can represent a relevant factor for its preservation and protection. In addition, concerning the neural system, the comparative study on the composition of the lumbo-sacral plexus representing the origin of the nerves that are destined to the pelvic members, shows a particular interest for being an anatomical segment involved in evolutionary aspects of posture and locomotion. The aim of this work was to study the origin, composition of the lumbar plexus in monkey *Cebus apella* in order to obtain a better comprehension of the Anatomy in this animal. Previous studies have not demonstrated any findings on the topic in this species. Twenty animals, 10 male and 10 female, were obtained from the conserved anatomical piece collection of the Anatomy Laboratory of the Federal University of Uberlândia. The preparation of the specimens consisted of fixation and dissection according to the routine procedures used in anatomical studies. After a detailed analysis of the specimens, it was verified that the lumbar plexus of *Cebus apella* is almost always separated in lumbar, sacral and coccygeal segments. There were considerable variations among the specimens and between the sides. The roots L₂-L₅ participated in the formation of the lumbar plexus, with higher frequency of L₃ and L₄, while the roots L₄-S₄. The right lumbar plexus was formed by L₂, L₃, and L₄ (75.00% of cases), L₃ and L₄ (55.00%), L₂, L₃, L₄ (20.00%), and L₂, L₃, L₄ and L₅ (5.00%), while on the left side there was participation of L₂, L₃, and L₄ (80.00%), being that L₃ and L₄ (50.00%) and L₂, L₃, L₄ and L₅ (30.00%), and L₅ is present in 15.00% and L₂ and L₃ in 5.00%. The number of anastomoses is variable.

Key-words

Anatomy.
Monkeys.
Lumbosacral
plexus.

Referências

- 1- AURICCHIO, P. **Primatas do Brasil**. São Paulo: Terra Brasilis, 1995. 168 p.
- 2- BROWN, A. D.; COLLILAS, O. J. Ecologia de *Cebus apella*. A primatologia no Brasil. In: CONGRESSO BRASILEIRO DE PRIMATOLOGIA, 1., 1983, Belo Horizonte. **Anais...** Belo Horizonte, 1983. p. 35-37.
- 3- INTERNATIONAL COMMITTEE ON VETERINARY GROSS ANATOMICAL NOMECLATURE. **Nomina anatomica veterinaria**. 4. ed. New York, 1994. (Togheter with nomina histologica, 2. ed., 1992 and nomina embriologica veterinaria, 1992).
- 4- WARWICK, R., WILLIAMS, P. L. **Gray anatomia**. 37. ed. Rio de Janeiro: Guanabara Koogan, 1995. v.1.

- 5- HEPBURN, D. The comparative anatomy of the muscles and nerves of the superior and inferior extremities of the anthropoid apes Part II. **J. Anat. Pshysol.**, v. 26, n. 1, p. 324-356, 1892.
- 6- HILL, W. C. O. **Primates: comparative anatomy and taxonomy I – Strepsirhini**. Edinburgh: Edinburgh University Press, 1953. p. 78-90.
- 7- EL-ASSY, Y. S. Beiträge zur morphologie des peripheren nervensystems der primaten. **Gegenbaur Morph. Jahrb.**, p. 476-567, 1966.
- 8- HARTMANN, C. G.; STRAUS JUNIOR, W. L. **Anatomy of the Rhesus monkey**. New York: Editora, 1932.
- 9- MILLER, M. E. **Anatomy of the dog**. Philadelphia: W. B. Saunders, 1964. 941 p.
- 10- URBANOWICZ, Z.; ZALUSKA, S. Arrangement of lumbar plexus in man and macaca. **Folia Morphologica (Wars)**, v. 28, n. 3, p. 285-299, 1969.
- 11- HILL, W. C. O. **Primates: comparative anatomy and taxonomy V Cebidae – Part B**. Edinburgh: Edinburgh University Press, 1972.
- 12- KRECHOWIECKI, A.; GOSCICKA, D.; SAMULAK, S. The lumbosacral plexus and lumbar enlargement in *Macaca mulatta*. **Folia Morphologica**, v. 31, p. 11-19, 1972.
- 13- PIASECKA-KACPERSKA, K.; GLADYKOWSKA-RZECKZYCKA, J. The sacral plexus in primates. **Folia Morphologica**, v. 31, n. 1, p. 21-33, 1972.
- 14- ZALUSKA, S.; URBANOWICZ, Z. Origin of the sacral plexus in man and in *Macacus*. **Acta Biologica et medica.**, v. 17, n. 2, p. 93-107, 1972.
- 15- CHAMPNEYS, F. On the muscles and of a Chimpanzee (*Troglodytes niger*) and a *Cynocephalus anubis*. **J. Anat. & Phys.**, v. 6, n. 1, p. 176-211, 1975.
- 16- GETTY, R. **Sisson/Grossman anatomia dos animais domésticos**. 5. ed. Rio de Janeiro: Guanabara Koogan, 1986. v. 1 e 2.
- 17- FRANDSON, R. D. **Anatomia e fisiologia dos animais domésticos**. 2. ed. Rio de Janeiro: Guanabara Koogan, 1979.
- 18- TESTUT, L.; LATARJET, A. **Anatomia humana**. 9. ed. Barcelona: Salvat, 1979. v. 3.
- 19- WINDLER, D. R.; WOOD, C. D. **An atlas of primate gross anatomy Baboon, chimpanzee and man**. Malabar, Florida: Robert E. Krieger, 1982. p. 224-225.