

Brazilian Journal of Veterinary Research and Animal Science (2004) 41: 384-388  
ISSN printed: 1413-9596  
ISSN on-line: 1678-4456

# Avaliação da densidade mineral óssea em potros da raça Puro Sangue Inglês em início de treinamento

## Evaluation of mineral bone density in thoroughbred horses under an initial training programme

José Roberto Cintra do PRADO FILHO<sup>1</sup>;  
Franklin de Almeida STERMAN<sup>1</sup>

<sup>1</sup>- Departamento de Cirurgia da Faculdade de Medicina Veterinária e Zootecnia da Universidade de São Paulo, São Paulo - SP

### Resumo

A Densitometria Óptica Radiográfica (DOR) é um método de análise para a quantificação da matéria mineral óssea em equivalência à milímetros de alumínio (mmAl). O estudo da densidade óssea dos animais foi realizado através de radiografias simples do osso acessório do carpo ao lado de uma escala de alumínio, após a calcificação da cartilagem de crescimento da epífise distal do osso rádio. Foram utilizados 100 animais divididos em dois grupos, sendo um de machos (50 animais) e outro de fêmeas (50 animais), em início de atividade atlética. As imagens radiográficas foram digitalizadas e analisadas por um programa específico para a comparação de tonalidades (ImageLab, Sofium Sistemas de Informática), obtendo-se assim os valores finais de densidade óssea em mmAl. Estes resultados foram analisados estatisticamente (Instat) a fim de se determinar a faixa de normalidade da densidade óssea pelo método da DOR para a população em estudo.

### Palavras-chave:

Raios x.  
Cavalo puro sangue inglês.  
Equínos.  
Densitometria.

### Correspondência para:

FRANKLIN DE ALMEIDA STERMAN  
Departamento de Cirurgia  
Faculdade de Medicina Veterinária e Zootecnia  
Universidade de São Paulo  
Av. Prof. Orlando Marques de Paiva, 87  
Cidade Universitária Armando Salles de Oliveira  
05508-270 – São Paulo –SP  
joseroberto.cintra@uol.com.br

Recebido para publicação: 30/07/2003  
Aprovado para publicação: 22/06/2004

### Introdução

A quantidade de matéria mineral nos ossos dos animais destinados ao esporte é fator determinante na resistência dos mesmos ao estresse físico ao qual são impostos. Sabemos que a qualidade óssea nos cavalos da raça Puro Sangue Inglês (PSI) é dependente não só de fatores genéticos mas também de fatores ambientais. O modo de criação, a alimentação, a suplementação nutricional e os desafios por agentes patogênicos alteram o desenvolvimento de um animal. Os cavalos de corrida são submetidos a treinamento intenso visando bom condicionamento físico e desempenho atlético, porém, sua estrutura óssea varia de indivíduo para indivíduo. Este estudo tem a finalidade de estabelecer os valores normais para a densidade óssea do acessório do carpo destes animais em início de treinamento.

### Materiais e Métodos

Foram utilizados 50 equínos machos e 50 equínos fêmeas, da raça Puro Sangue Inglês, provenientes de diversos criadores, num total de 100 animais. Os animais estavam clinicamente sadios, em início de atividade atlética após verificação da completa calcificação da cartilagem de crescimento da epífise distal do rádio, quando foram considerados maduros sob o ponto de vista ósseo e alojados na Vila Hípica de Cidade Jardim; Jockey Club de São Paulo.

Para a realização do exame de Densitometria Óptica Radiográfica e obtenção dos valores finais em mmAl, foram utilizados: a) aparelho portátil de Raio-X, MinXray, modelo HF 100; b) penetrômetro confeccionado em liga de alumínio específica, com 25 degraus, medindo 5x18mm (área

frontal) cada, numerados de 1 a 25; c) chassis de 18x24cm, com écrans intensificadores Kodak Lanex X-Omatic Regular Screens (Kodak Eastman Company); d) filme radiológico no tamanho 18x24cm, RP-X-OMAT (Kodak Bras. Com. e Ind. Ltda.); e) cassete acrílico para chassis 18x24cm; f) aventais plumbíferos; g) processadora automática, RP-X-OMAT Processor (Kodak Eastman Company); h) microcomputador Pentium III de 450 MHz, HD de 11 Gb de memória, 128 Mb de memória RAM, Infoway (Itautec); i) programa para análise das imagens, ImageLab (Softium Sistemas de Informática); j) *scanner* de mesa Hewlett-Packard, modelo Scanjet 6300C; k) adaptador para transparência Hewlett-Packard, modelo ScanJet XPA.; l) impressora jato de tinta Hewlett-Packard, modelo DeskJet 810C.

O estudo da densidade óssea foi realizado através de radiografias simples da articulação rádio-carpo-metacarpiana, onde se localiza o osso acessório do carpo, sendo que os animais foram radiografados em estação, com distância foco-filme de 70cm, 52 Kv e 2,00 mAs.

Os chassis foram colocados dentro de um cassete de acrílico onde estava o penetrômetro de alumínio, confeccionado com liga específica e padronizada internacionalmente, sendo que o primeiro degrau tem 1 mm de espessura, acrescentando-se a seguir 1 mm para cada degrau, até o vigésimo quinto. A revelação dos filmes foi feita em processadora automática RP-X-OMAT Processor (Kodak Eastman Company). Foi realizada então a digitalização da imagem radiográfica do osso acessório do carpo utilizando-se *scanner* de mesa Hewlett-Packard (Scanjet 6300C), com adaptador para transparência Hewlett-Packard (ScanJet XPA), para que a análise das tonalidades de cinza fosse feita pelo computador.

As imagens radiográficas digitalizadas foram então analisadas com um programa de computador (ImageLab, Softium Sistemas de Informática), comparando-se a densidade média do osso acessório do carpo

com a densidade média dos degraus da escala de alumínio, determinando-se assim qual a equivalência em milímetros de alumínio da densidade do referido osso.

Para que a densidade óssea fosse a mais fidedigna possível, padronizou-se que a área analisada seria a maior área obtida com um quadrilátero e que os seus vértices não ultrapassariam os bordos do osso em estudo, e ainda que a densidade dos tecidos moles adjacentes seria descontada. A altura da área de tecidos moles analisada correspondeu a 1/3 da altura da área óssea analisada, sendo que a largura de ambas era a mesma. Este segundo quadrilátero era posicionado imediatamente acima do bordo proximal do osso acessório do carpo (Figura 1). Uma vez obtidos os valores de densidade de cada área, o valor referente aos tecidos moles era subtraído do valor referente ao tecido ósseo, lembrando que este último foi obtido pela leitura de uma área da imagem produzida no filme, por uma região onde há sobreposição dos dois tipos de tecido.

Para a análise comparativa entre as diversas radiografias, elegeu-se uma imagem padrão e as diferenças de densidade entre os degraus do penetrômetro desta imagem foram convertidas em uma curva pelo programa de informática. As demais radiografias tiveram as imagens do penetrômetro analisadas e também convertidas em curvas. Caso estas curvas fossem diferentes da curva eleita como padrão, as imagens digitalizadas eram então equalizadas e as curvas das imagens do penetrômetro eram ajustadas à curva eleita, colocando-se então todo o restante da imagem das radiografias em um mesmo padrão. Este procedimento foi uma calibração do sistema, o qual permitiu que as possíveis diferenças nas imagens radiográficas fossem minimizadas, praticamente eliminando a interferência de variáveis do processo radiográfico nos resultados finais.

Os resultados obtidos foram avaliados estatisticamente através da Média e Desvio Padrão para cada grupo e estes

resultados foram confrontados pelo teste t de Student. Foi feita a avaliação de regressão e linearidade para cada grupo e para toda a população estudada assim como o ajuste da curva de densidade óssea à distribuição normal esperada.

## Resultados

Os resultados obtidos de densidade óssea são apresentados na tabela 1 e representado graficamente na figura 2.

Na análise de regressão e avaliação da linearidade obtivemos respectivamente os resultados de  $r^2=0,0191$ ;  $F=0,9339$ ;  $p=0,3387$  e  $p=0,4601$  para o grupo de machos;  $r^2=0,04987$ ;  $F=2,519$ ;  $p=0,1190$  e  $p=0,6824$  para o grupo de fêmeas e  $r^2=0,03158$ ;  $F=3,196$ ;  $p=0,0769$  e  $p=0,2599$  para o total da população estudada.

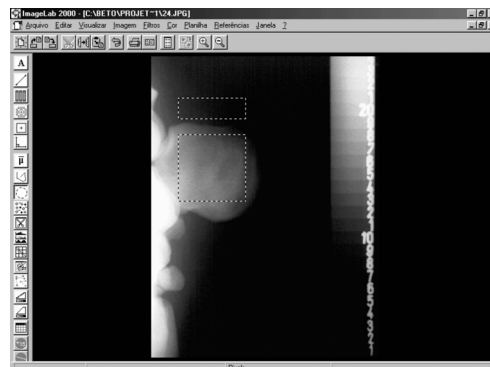
**Tabela 1**

Distribuição da média, desvio padrão e intervalo de confiança para a densidade óssea de equínos machos e fêmeas da raça Puro Sangue Inglês em início de treinamento. Valor e interpretação do teste estatístico – Jockey Club de São Paulo - SP – nov.1999 – jan. 2001

Grupo	Média $\pm$ desvio padrão	Intervalo de confiança 95%
Machos (1)	5,4431 $\pm$ 0,6230	5,2660-5,6200
Fêmeas (2)	5,2872 $\pm$ 0,6500	5,1020-5,4720
Machos + Fêmeas (3)	5,3600 $\pm$ 0,6400	5,2400-5,4900

**Figura 1**

Determinação das áreas de leitura do tecido ósseo (maior área pontilhada) e tecidos moles (menor área pontilhada)



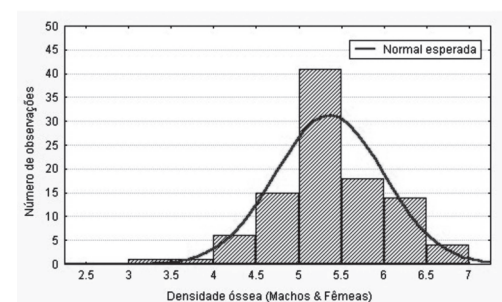
## Discussão

A Medicina Veterinária segue os mesmos passos da Medicina e Odontologia Humana, buscando métodos de avaliar a quantidade de matéria mineral óssea e dessa forma relacionar estes resultados com a fragilidade e conseqüentes lesões ósseas.

Os estudos atuais em Medicina Veterinária nos levam à Densitometria Óptica Radiográfica (DOR), que parece ser uma evolução da Fotometria Radiográfica, onde a estrutura óssea em estudo é radiografada ao lado de uma escala de alumínio específica e a análise comparativa de suas tonalidades determina o valor final da densidade óssea. Esta metodologia está de acordo com o proposto por Ose<sup>1</sup>, Plotnick, Beresin e Simkins<sup>2</sup> e Duinkerke et al.<sup>3</sup>, porém com a vantagem de hoje em dia a análise

**Figura 2**

Distribuição dos valores de densidade óssea para a população estudada. Curva normal esperada – Jockey Club de São Paulo - SP – nov.1999 – jan. 2001



comparativa poder ser realizada através de um microcomputador, o que elimina a variável do componente humano nessa comparação e conseqüentemente a possibilidade de erro pela comparação visual.

A Densitometria Óptica Radiográfica é um método de análise da matéria mineral óssea que dispensa o uso da anestesia geral, o que a torna perfeitamente factível in vivo e de fácil execução. Isto dá a ela uma grande vantagem em relação aos métodos citados por Scotti e Jeffcott<sup>4</sup>, onde era indispensável o uso da anestesia geral.

Os estudos realizados por Hoffman et al.<sup>5</sup> fortalecem as conclusões de Meakim et al.<sup>6</sup> e dão mais sustentação à teoria da estimativa do conteúdo mineral ósseo através da equivalência com o alumínio. Hoffman et al.<sup>5</sup> demonstrou que há correlação linear progressiva entre o conteúdo mineral ósseo e a idade até a fase final do desenvolvimento corporal e isto fortalece os resultados encontrados no presente estudo, os quais foram bastante homogêneos, onde os animais analisados apresentavam-se numa mesma fase de desenvolvimento ósseo e considerados maduros do ponto de vista atlético.

Com a técnica bem estabelecida in vivo, podemos seguir agora para estudos in vitro com o intuito de estabelecer uma relação confiável e precisa entre os valores em mmAl e a quantidade exata de matéria mineral presente no osso em estudo.

Assim como Plotnick, Beresin e Simkins<sup>2</sup>, Meakim et al.<sup>6</sup>, Trouerbach et al.<sup>7</sup>, Martin, Papamichos e Dannucci<sup>8</sup>, Seo et al.<sup>9</sup>, Yang et al.<sup>10</sup>, Hayashi et al.<sup>11</sup>, Vulcano et al.<sup>12</sup> e Hayashi et al.<sup>11</sup> observamos que o alumínio é o material mais adequado para a confecção da escala de referência que é indispensável para este tipo de análise comparativa.

A técnica desenvolvida é de baixo custo e fácil execução, assim como o relatado por Yang et al.<sup>10</sup> e Hayashi et al.<sup>11</sup> para a Medicina Humana, e pode ser utilizada facilmente na rotina da Medicina Veterinária.

É indispensável uma radiografia de

boa qualidade, no que diz respeito ao posicionamento do animal, técnica radiográfica e padrão de revelação. Da mesma forma, é necessária uma boa digitalização das imagens radiográficas para que estas não percam sua riqueza de detalhes durante o processo, o que pode interferir no resultado final.

A análise das imagens ao computador deve ser extremamente rigorosa e criteriosa, descontando-se o valor da densidade dos tecidos moles adjacentes ao osso acessório do carpo.

Os resultados são homogêneos, porém mostram que variações individuais são perceptíveis e que a metodologia empregada é confiável, tendo em vista o Desvio Padrão encontrado para ambos os grupos.

A análise estatística entre os resultados dos dois grupos (machos e fêmeas) pelo teste t de Student mostra que a diferença entre os valores da densidade óssea de cada grupo não é significativa estatisticamente.

Os resultados obtidos permitem estabelecer a variação normal dos valores da densidade óssea em mmAl para a população estudada, apesar de diferirem dos relatados por Vulcano et al.<sup>13</sup>. Esta variação é aceitável, pois como observamos neste estudo, a densidade óssea sofre influência da linhagem e das condições de criação destes animais.

## Conclusões

A análise dos resultados e as observações obtidas durante a realização deste trabalho experimental, nos permitem concluir que:

1. A Densitometria Óptica Radiográfica é um método preciso, confiável, seguro (por ser isento de risco ao animal) e de baixo custo.

2. O uso do osso acessório do carpo como objeto de estudo para a determinação da densidade óssea em mmAl se mostrou satisfatório.

3. Como a análise estatística entre os resultados dos dois grupos (machos e

fêmeas) pelo teste t de Student mostrou que a diferença entre os valores da densidade óssea de cada grupo não é significativa estatisticamente, pode-se concluir que a distinção entre sexos não se faz necessária para uma população de animais pertencentes à mesma raça.

4. Apesar das variações individuais pode-se estabelecer uma faixa de normalidade para os valores da densidade

óssea em mmAl., que é  $5,3600 \pm 0,6400$  mmAl.

5. Pelos resultados do teste F obtidos neste estudo, pode-se concluir que não existe relação linear entre idade e densidade óssea e não há desvio substancial da linearidade para o grupo estudado. Mas apesar disto pode-se afirmar que a densidade óssea tende a aumentar com o avanço da idade do animal.

## Abstract

The Radiographic Optical Densitometry (ROD) is an analysis method for bone mineral content evaluation in equivalence to the aluminium milimeters (mmAl). Bone densitometry was performed by a carpal accessory bone simple latero-medial radiograph conjugated with an aluminium stepwedge after complete calcification of growth plate of radial distal epiphysis. Two groups (divided by sexual category male/female) of 50 animals each were evaluated and all these 100 animals were under an initial training program during the experiment. Radiographs were digitalized and analyzed by a specific software (Imagelab, Softium) responsible for bone densitometry final determination expressed in mmAl. Statistical analysis (Instat) was performed on results for determination of normal curve of bone density by ROD method.

**Key-words:**  
X-rays.  
Thoroughbred.  
Equine.  
Densitometry.

## Referências

1. OSE, G. P. Estimation of changes in bone calcium content by radiographic densitometry. **Radiology**, v. 93, n. 4, p. 841-844, 1969.
2. PLOTNICK, I. J.; BERESIN, V. E.; SIMKINS, A. B. Study of in vivo radiographic densitometry. **Journal of Dental Research**, v. 49, n. 5, p. 1034-1041, 1970.
3. DUINKERKE, A. S. H. et al. Compensation of differences in density of radiographs by densitometry. **Oral Surgery**, v. 45, n. 4, p. 637-642, 1978.
4. SCOTTI, E.; JEFFCOTT, L. B. The hock as a potential site for non-invasive bone measurement. **Equine Veterinary Journal**, p. 93-98, 1988. Supplement 6.
5. HOFFMAN, R. M. et al. Dietary carbohydrates and fat influence radiographic bone mineral content of growing foals. **Journal of Animal Science**, v. 77, n. 12, p. 3330-3338, 1999.
6. MEAKIM, D. W. et al. Estimation of mineral content of the equine third metacarpal by radiographic photometry. **Journal of Animal Science**, v. 53, n. 4, p. 1019-1026, 1981.
7. TROUERBACH, W. T. et al. A study of the radiographic aluminum equivalent values of the mandible. **Oral Surgery**, v. 58, n. 5, p. 610-616, 1984.
8. MARTIN, R. B.; PAPAMICHOS, T.; DANNUCCI, G. A. Linear calibration of radiographic mineral density using video-digitizing methods. **Calcified Tissue International**, v. 47, n. 2, p. 82-91, 1990.
9. SEO, S. G. et al. Assessment of bone density in the distal radius with computer assisted X-ray densitometry (CXD). **Bone and Mineral**, v. 27, n. 3, p. 173-182, 1994.
10. YANG, S. et al. Radiographic absorptiometry for bone mineral measurement of the phalanges: precision and accuracy study. **Radiology**, v. 192, n. 3, p. 857-859, 1994.
11. HAYASHI, T. et al. Evaluation of bone density in newborn infants by computed X-ray densitometry. **Journal of Pediatric Gastroenterology and Nutrition**, v. 23, n. 2, p. 130-134, 1996.
12. VULCANO, L. C. et al. Valores normais da densidade óssea do carpo ulnar em potros em crescimento da raça Quarto de Milha através da densitometria óptica radiográfica. **A Hora Veterinária**, v. 17, n. 100, p. 52-54, 1997.
13. VULCANO, L. C. et al. Determinación de los valores normales de la densidad mineral ósea del carpo accesorio de equinos da la raza Puro Sangre Inglés (PSI) por medio de la densitometria óptica em imagen radiográfica. **Imagen Veterinaria**, v. 3, n. 6, p. 237-240, 2000.