

Brazilian Journal of Veterinary Research and Animal Science (2004) 41:343-348
ISSN printed: 1413-9596
ISSN on-line: 1678-4456

Viabilidade da inspeção traqueobrônquica, por videoendoscopia, em cães

Viability of the inspection tracheobronchic for videoendoscopy in dogs

Ricardo Ferraz Britto PASSOS¹;
James de Oliveira de
AQUINO¹;
Gustavo Garkalns de Souza
OLIVEIRA¹;
Rodrigo Cezar SANCHES¹;
Cíntia Lucia MANISCALCO¹

1- Faculdade de Ciências Agrárias e Veterinárias da Universidade Estadual Paulista, Campus de Jaboticabal, Jaboticabal - SP

Resumo

Nesta pesquisa estudou-se a exequibilidade, um protocolo adequado e as vantagens e desvantagens da traqueobroncoscopia em cães. Foram utilizados 20 cães adultos, sendo 8 machos e 12 fêmeas, dos quais 50% apresentavam sinais clínicos de afecção respiratória. Para o exame foi utilizado um fibroscópio óptico flexível acoplado a uma vídeo-câmera. Na inspeção das vias respiratórias procurou-se detectar alterações macroscópicas compatíveis ou não com os dados fornecidos pelos exames físico, hematológico e auscultação. Todos os procedimentos foram bem sucedidos e os animais se recuperaram sem complicações.

Palavras-chave:

Traqueobroncoscopia.
Fibroscópio.
Vídeo-câmera.

Correspondência para:
CÍNTIA LUCIA MANISCALCO
Departamento de Clínica e Cirurgia
Veterinárias
Faculdade de Ciências Agrárias e Veterinárias
Universidade Estadual Paulista
Via Acesso Prof. Paulo Donato Castellani, s/n
14884-900 - Jaboticabal - SP
ricardo.passos@uninco.br

Recebido para publicação: 12/12/2003
Aprovado para publicação: 18/05/2004

Introdução

Na medicina Veterinária, inicialmente, o cavalo foi o paciente mais explorado pela fibroendoscopia, mas hoje em dia os animais de companhia, exóticos; são os que mais se beneficiam das endoscopias. A endoscopia respiratória nos animais, é uma das técnicas mais utilizadas atualmente na prática clínica internacional¹.

A traqueobroncoscopia é o método mais confiável de exploração e colheita de amostras da mucosa respiratória (biópsias) quando se suspeita de afecções como inflamações e tumores, sem ter que se recorrer à cirurgia. Está indicada em todos os casos de tosse crônica e em particular, nas broncopneumonias, quando não respondem ao tratamento convencional^{1,2,3,4}. As doenças mais comuns da traquéia e do trato respiratório inferior, são as traqueítes de etiologias infecciosas ou não, e o colapso e achatamento de

traquéia. As indicações gerais incluem: obstrução que não responde rapidamente ao tratamento conservador; doenças respiratórias crônicas para visualização da traquéia e brônquio, além de colheita de secreções para citologia e cultura; aspiração terapêutica de secreções localizadas ou profusas em animais que estão tossindo^{6,7,8,9}.

McKiernan¹⁰ também descreveu que é necessária anestesia geral para controlar os reflexos durante o exame. O anestésico ideal deve ter efeito cardiorrespiratório mínimo, conduzindo a uma recuperação tranqüila. Além de permitir recuperação rápida, fator importante em pacientes geriátricos. Venker-van Haagen⁴; Domingos et al.¹¹ e Flores Alés¹² utilizaram a anestesia inalatória para a broncoscopia, indicaram este procedimento pela facilidade e pelo controle de possíveis complicações.

Objetivos

a) Avaliar a exequibilidade da traqueobroncoscopia em cães, com o uso

de um fibroscópio.

b) Verificar se a configuração do fibroscópio é adequada para cães de diferentes tamanhos, idades e sexo.

c) Identificar as vantagens e desvantagens desta técnica.

d) Propor o protocolo adequado, no intuito de prevenir ou minimizar possíveis complicações.

e) Verificar se o colapso e o achatamento de traquéia são afecções comuns aos cães.

Materiais e Métodos

Foram usados 20 cães adultos, oriundos do Canil do Hospital Veterinário “Governador Laudo Natel” (HV) da Faculdade de Ciências Agrárias e Veterinárias, Câmpus de Jaboticabal / S.P. Os animais foram divididos em 2 grupos de 10. No 1, não apresentavam indícios de afecção do aparelho respiratório. No 2, apresentavam sinais de afecção respiratória como tosse e espirros, sendo que em 2 suspeitou-se de Cinomose. O exame traqueobroncoscópico foi realizado com um fibroscópio óptico flexível, acoplado a uma vídeo-câmera, com extremidade distal de 3,1mm de diâmetro e deflexões laterais máximas de 100 e 230 graus, com 80cm de comprimento e 1,2mm de canal de trabalho para instrumentos. A fonte de luz do tipo halógena de 250watts.

Os animais foram submetidos a jejum alimentar de 12 horas, estes receberam como pré-medicação Atropina¹ por via subcutânea (SC), na dose de 0,1mg/kg de peso corpóreo e após 15 minutos Levomepromazina² por via intravenosa (IV) na dose de 1mg/Kg para tranquilização. Em seguida, foram submetidos à anestesia fixa com Thiopental³ (IV), na dose inicial de 12,5mg/Kg (entre 1º e 2º plano anestésico do estágio III de GUEDEL). Para a manutenção foram administradas sucessivas doses do anestésico, na quantidade suficiente para permitir a realização do exame e durante todo o procedimento foi mantida

uma veia canulada com infusão lenta de solução fisiológica. A partir desta, foram posicionados em decúbito dorsal, facilitando assim a passagem da sonda endotraqueal e conseqüente introdução do fibroscópio. Primeiramente foi realizada uma inspeção da cavidade bucal, palato mole e laringe. Fez-se então a introdução da sonda endotraqueal de Magill de diâmetro adequado, mantendo o balão desinflado. Sob visão direta, fez-se a inspeção da traquéia até a Carina da traquéia, observando-se a cor e o aspecto da mucosa e dos vasos submucosos, os movimentos dos anéis traqueais e do ligamento dorsal. Na inspeção dos brônquios, foi estabelecido um padrão para a realização do exame (sentido anti-horário), o aparelho foi inserido inicialmente sempre à direita, assegurando-se assim que os caminhos escolhidos seriam inspecionados seqüencialmente e isto foi adotado para ambos os pulmões. Observou-se igualmente o aspecto da mucosa e a partir da carina o pulmão direito foi inspecionado, iniciando-se pelo brônquio pulmonar e seguindo para o lobar diafragmático até os segmentares, inclusive os de calibre reduzido, mas que ainda comportavam a passagem do fibroscópio. Retornou-se ao ponto inicial, a carina, e fez-se a introdução do fibroscópio e a inspeção do pulmão esquerdo, seguindo o mesmo método. O exame baseou-se na possibilidade de detecção de imagens de alterações macroscópicas na mucosa traqueobrônquica.

Resultados

GRUPO 1 - Os animais do grupo 1, não apresentaram alterações hematológicas fora dos padrões normais e nenhum sinal ou sintoma de afecção respiratória. A coloração da mucosa traqueobrônquica e a integridade das estruturas da traquéia e brônquios estavam normais segundo a literatura consultada (Figuras 1 a 4).

GRUPO 2 - Nos animais do grupo 2, todos demonstraram alterações hematológicas ao exame laboratorial

realizado, onde havia 100% de eritropenia e os de número (nº) 12, 17, 19 e 20 apresentavam leucocitose, sendo que nos 2 primeiros havia a presença de lesões ulcerativas na mucosa traqueal e nos 2 últimos suspeita clínica de Cinomose (ao exame clínico estes animais apresentaram os seguintes sintomas e sinais: descarga nasal mucopurulenta, corrimento purulento em ambos os olhos, tosse e espirros).

O método anestésico utilizado pelo grupo de trabalho mostrou ser eficiente e adequado ao exame proposto. Não houveram complicações nem durante e nem após o término dos trabalhos e a recuperação apesar de lenta, foi tranqüila e sem transtornos, ao retornar da anestesia foram devolvidos ao canil do hospital veterinário não demonstrando nenhum problema. O decúbito dorsal permitiu um melhor acesso à glote, facilitando a passagem da sonda endotraqueal e do fibroscópio por dentro dela. Nesta posição, o animal anestesiado manteve a boca aberta, condição importante para o exame, pois o fibroscópio precisa ser inserido e retirado várias vezes para mudança de sítios de inspeção e limpeza da lente.

Os dados mostraram que dos 10 animais do grupo 2, 4 (40%) apresentavam tosse (2 com descarga nasal) e todos (100%) tinham estertores úmidos à auscultação. Na traqueobroncoscopia, foi observado em todos, alteração de cor da mucosa e presença de secreções (8 mucosas e 2 purulentas), destes em um (10%) a mucosa traqueal estava amarelada (Figura 5). Além disso, destacaram-se os animais de nº 12 e 17 que apresentavam lesões na mucosa traqueal (úlceras). No 1º, a lesão única estava localizada no terço cranial da traquéia, com bordas rasas e coloração rósea (Figura 6).

No segundo, havia quatro lesões, três que estavam localizadas no terço distal da traquéia e uma na carina da traquéia e eram profundas com bordas altas e de coloração avermelhada (Figura 7), em ambos os casos as lesões situavam-se em posição dorsal e/ou dorso-lateral. A secreção foi uma

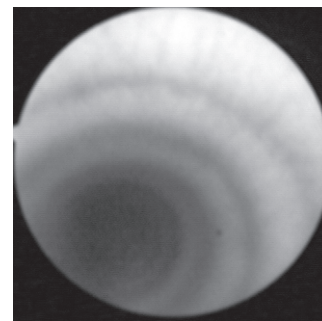


Figura 1
Imagem traqueobroncoscópica: aspecto normal da mucosa da traquéia de cão

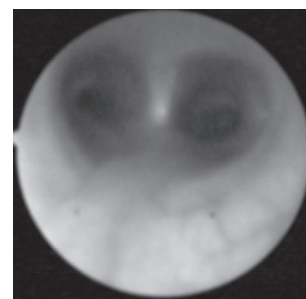


Figura 2
Imagem traqueobroncoscópica: aspecto normal (seta) da carina da traquéia de cão

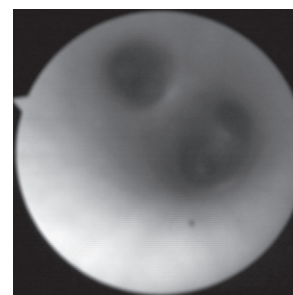


Figura 3
Imagem traqueobroncoscópica: aspecto normal (seta) de brônquios lobares, pulmão direito de cão

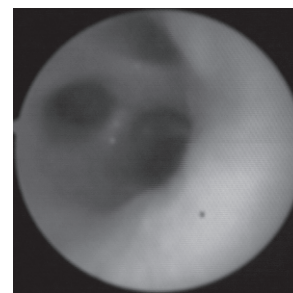


Figura 4
Imagem traqueobroncoscópica: aspecto normal de brônquios segmentares, pulmão direito de cão

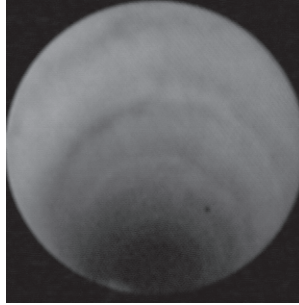


Figura 5
Imagem traqueobroncoscópica: coloração alterada da mucosa da traquéia de cão, amarelada

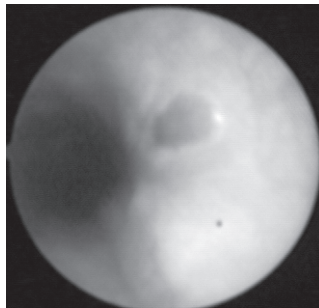


Figura 6
Imagem traqueobroncoscópica: alteração de mucosa da traquéia (seta) de cão, úlcera

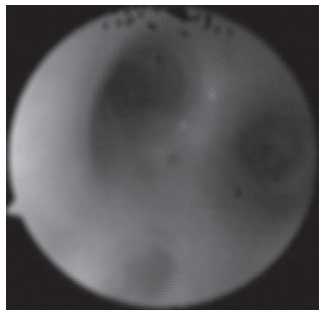


Figura 7
Imagem traqueobroncoscópica: alteração da mucosa da traquéia de cão, (seta – úlcera) e (estrela – hiperemia)

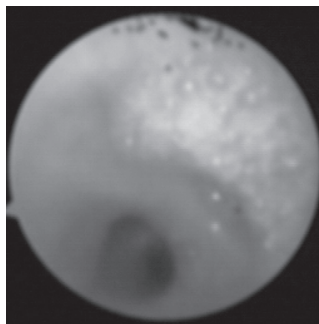


Figura 8
Imagem traqueobroncoscópica: secreção mucosa (seta) nos brônquios obares de cão

constante em todos os animais do grupo dois, em ambos os pulmões. Nos animais de nº 11, 12, 13, 14, 15, 16, 17 e 18, ela era do tipo mucosa (Figura 8), em grande quantidade e sempre relacionada a uma mucosa hiperêmica (Figura 7), exceto no animal 11 que estava hipocorada.

Os animais de nº 19 e 20 (suspeitos para Cinomose) apresentavam dispnéia e secreção purulenta nasal e ocular. Na traquéia e em todos os brônquios examinados foi observada secreção amarelada (purulenta) em abundância e a mucosa estava pálida e amarelada. Confrontando os dados obtidos neste estudo pode-se relacionar a presença de estertores (à auscultação) com lesão da mucosa e/ou secreção traqueobrônquica aumentada, além disso, as úlceras na mucosa traqueal foram diagnosticadas em animais que apresentavam tosse. Vale ressaltar, que em todos os animais do grupo dois a traqueobroncoscopia mostrou que o pulmão direito estava mais afetado que o esquerdo, porém na auscultação não foi percebida esta diferença.

Discussão

De acordo com Brearley, Cooper e Sullivan²; Venker-van Haagen^{3,4}; Flores Ales^{1,12}; a traqueobroncoscopia está indicada em um grande número de afecções do trato respiratório. Concordando com os autores, foi possível perceber a facilidade e a acuidade que o exame oferece. A visibilização das estruturas internas foi fundamental para dimensionar e caracterizar as afecções encontradas. Nos animais que apresentavam sintomatologia para afecção respiratória, pôde-se observar lesões em forma de úlceras, alteração na cor da mucosa e presença de secreção mucosa ou mucopurulenta. Sendo a broncoscopia um meio diagnóstico de grande precisão, ficou patente que sua utilização é imprescindível em qualquer investigação de alterações das vias respiratórias, de acordo com as afirmações de Junior⁸.

As afirmações feitas por Leonardo⁶; Ettinger e Ticer⁷ e Plotnick⁹ de que o colapso

e o achatamento de traquéia acometem geralmente os cães e que são afecções comuns, não puderam ser confirmadas, pois não foram encontradas em nenhum dos animais examinados.

Antes da realização do exame, utilizou-se como pré-medicação sulfato de atropina para diminuir as secreções naturais, o que foi de fundamental importância, pois neste experimento foi utilizada uma sonda endotraqueal com balão desinflado, havendo assim a possibilidade de aspiração de saliva e/ou secreções. Embora Flores Alés¹² tenha relatado que esta manobra dificultaria a exploração.

Venker-van Haagen³; Domingos et al.¹¹ e Flores Alés¹² relataram a utilização da anestesia inalatória para a realização do exame broncoscópico, desta forma haveria maior controle e o exame transcorreria de forma segura. Em contrapartida McKiernan¹⁰ usufruiu dos benefícios da anestesia do tipo fixa, de fácil administração e não requer equipamentos específicos. Concordamos com este autor, pois esta anestesia permitiu o uso da sonda endotraqueal, exclusivamente para a passagem do fibroscópio, tornando impraticável a anestesia inalatória. A passagem, concomitante do equipamento e da sonda na traquéia, acarretaria um grande atrito e possível lesão da mucosa e danos ao aparelho (endoscópio flexível). Além disso, para que o endoscopista manuseasse o fibroscópio com liberdade, haveria necessidade do balão da sonda endotraqueal estar desinflado ou pouco inflado, com conseqüente perda de gás anestésico e inalação pelo examinador, podendo até prejudicar a realização do exame.

McKiernan¹⁰ relatou o uso do propofol em cães, e apesar do preço é extremamente seguro e prático. O'Brein⁵ relatou o emprego do thiopental sódico em cães, um anestésico de baixo custo e fácil administração. Apesar da diversidade de fármacos relatados na literatura, aqueles utilizados neste experimento mostraram-se eficientes, seguros e de baixo custo.

O'Brein⁵ e Flores Alés¹² posicionaram o paciente em decúbito ventral ou external indicando que nesta situação o exame seria realizado com maior facilidade. Venker-van Haagen^{3,4} utilizou o decúbito dorsal que facilitou a passagem do endoscópio. De fato o decúbito dorsal tornou mais fácil a passagem do fibroscópio, pois como o animal anestesiado mantém a boca aberta, fica livre a movimentação da sonda e do endoscópio. O método descrito por O'Brein⁵; Venker-van Haagen³; Flores Alés¹² e McKiernan¹⁰ para a realização do exame traqueobroncoscópico basicamente é o mesmo. Seguindo o que foi preconizado, foi possível a realização dos exames traqueobroncoscópicos sem que houvesse intercorrências negativas e nem acidentes. Embora neste experimento tenha sido adotado um sistema de orientação do aparelho que não consta da literatura consultada, ou seja, a inserção do fibroscópio sempre à direita (sentido anti-horário). Desta forma mantendo um padrão dentre todos os animais examinados. A configuração do fibroscópio permitiu a inspeção da árvore brônquica diafragmática, alcançando brônquios muito estreitos sem ocasionar lesão de mucosa, contudo a documentação (fotografia) e armazenamento das imagens ficaram prejudicados em virtude da movimentação das estruturas, em especial do pulmão esquerdo devido aos batimentos cardíacos. Entretanto mesmo o nosso fibroscópio sendo fino e flexível não foi possível atingir todos os lobos, em virtude do limite do grau de deflexão que não permitiu o acesso aos lobos craniais. A traqueobroncoscopia mostrou uma diferença significativa entre os pulmões no que tange a algumas alterações encontradas (secreção, hiperemia), onde o mais afetado foi o direito, mas não foi percebida à auscultação.

Conclusões

Sob as condições experimentais testadas, foi possível concluir que:

A traqueobroncoscopia, em cães com o fibroscópio, é exequível, viável e de fácil realização não havendo maior ou menor dificuldade em relação ao tamanho, idade, peso e sexo;

A técnica apresenta inúmeras vantagens: a) permite ao clínico confrontar os dados do exame clínico com os traqueobroncoscópicos; b) permite a visualização e auxilia no diagnóstico de alterações; c) permite colheita de fluidos e/ou tecidos “in loco”;

As desvantagens estão relacionadas à: a) ao armazenamento das imagens que ficaram prejudicadas em virtude da movimentação das estruturas, em especial do pulmão esquerdo devido aos batimentos cardíacos; b) ao alto custo da aparelhagem envolvida e c) a exigência de anestesia geral;

A realização do exame no sentido anti-horário permitiu que todos os caminhos possíveis fossem percorridos, evitando assim eventuais falhas.

Abstract

This study tested the feasibility and the advantages and disadvantages of the tracheobronchoscopy in dogs. A total of 20 dogs were used were used 20 adult dogs, being 8 males and 12 females, of which presented signs of breathing affection. For the exam was used a flexible optical fibroscopic coupled to a video – camera. In the inspection of the breathing roads it tried to detect macroscopic alterations for comparison with the data supplied by the physical exam; hematological and auscultation. All the procedures were successful and the animals recovered without complications.

Key-words :

Tracheobronchoscopy.
Fibroscopy.
Video-camera.

Referências

- 1.FLORES ALÉS, A. J. Endoscopia respiratoria en animales. **Bol. Assoc. Española Méd. Endoscopistas Especializados en Respiratorio**, Malaga, v. 1, n. 3, p. 5-13, 1997.
- 2.BRARLEY, M. J.; COOPER, J. E.; SULLIVAN, M. Tracheobronchoscopy. In: _____. **Color atlas of small animal endoscopy**. St Louis: Mosby, 1991. p. 31-38.
- 3.VENKER-van HAAGEN, A. J. Otoscopy, rhinoscopy, and brochoscopy in small animal clinics. **Vet. Q.**, Dordrecht, v. 7, n. 3, p. 222-224, 1985.
- 4.VENKER-van HAAGEN, A. J. Endoscopia en las enfermedades de vías respiratorias superiores del perro y el gato. **Waltham Int. Focus** (Ed. Esp.), London, v. 1, n. 1, p. 9-13, 1991.
- 5.O'BRIEN, J. A. Bronchoscopy in the dog and cat. **J. Am. Vet. Med. Assoc.**, Schaumburg, v. 156, n. 2, p. 213-217, 1970.
- 6.LEORNARD, H. C. Colapso traqueal. In: KIRK, R. W. (Ed.). **Atualização terapêutica veterinária em pequenos animais**. São Paulo: Manole, 1988. p. 384-387.
- 7.ETTINGER, S. J.; TICER, J. W. Moléstias da traquéia. In: ETTINGER, S. J. (Ed.). **Tratado de medicina interna veterinária**. São Paulo: Manole, 1992. v. 2, p. 834-854.
- 8.JUNIOR, A. R. **Doenças respiratórias em cães e gatos**. Disponível em: <http://www.michvet.com/i9nternal.med.doc.htm>. Acesso em: 24 ago. 2002.
- 9.PLOTNICK, A. **Colapso tracheal**. Disponível em: <http://www.petplace.com/articles/artShow.asp?artID=3265>. Acesso em: 30 ago. 2002.
- 10.McKIERNAN, B. **Respiratory endoscopy** : a visual assessment of the respiratory tract. Disponível em: <http://www.vin.com/VINDBPub/SerchPB/Proceedings.htm>. Acesso em: 20 set. 2002.
- 11.DOMINGOS, L. O. et al. Avaliação endoscópica das lesões nas vias aéreas superiores decorrentes da intubação endotraqueal em cães. **J. Vet. Res. Anim. Sci.**, São Paulo, v. 34, n. 5, p. 278-283, 1997.
- 12.FLORES ALÉS, A.J. Traqueobroncoscopia. In: CONGRESSO NACIONAL AVEVEDI, 1., 1998, Málaga. **Anais...** p. 135-139.